This is a digital copy of a book that was preserved for generations on library shelves before it was carefully scanned by Google as part of a project to make the world's books discoverable online.

It has survived long enough for the copyright to expire and the book to enter the public domain. A public domain book is one that was never subject to copyright or whose legal copyright term has expired. Whether a book is in the public domain may vary country to country. Public domain books are our gateways to the past, representing a wealth of history, culture and knowledge that's often difficult to discover.

Marks, notations and other marginalia present in the original volume will appear in this file - a reminder of this book's long journey from the publisher to a library and finally to you.

Usage guidelines

Google is proud to partner with libraries to digitize public domain materials and make them widely accessible. Public domain books belong to the public and we are merely their custodians. Nevertheless, this work is expensive, so in order to keep providing this resource, we have taken steps to prevent abuse by commercial parties, including placing technical restrictions on automated querying.

We also ask that you:

+ *Make non-commercial use of the files* We designed Google Book Search for use by individuals, and we request that you use these files for personal, non-commercial purposes.
+ *Refrain from automated querying* Do not send automated queries of any sort to Google's system: If you are conducting research on machine translation, optical character recognition or other areas where access to a large amount of text is helpful, please contact us. We encourage the use of public domain materials for these purposes and may be able to help.
+ *Maintain attribution* The Google "watermark" you see on each file is essential for informing people about this project and helping them find additional materials through Google Book Search. Please do not remove it.
+ *Keep it legal* Whatever your use, remember that you are responsible for ensuring that what you are doing is legal. Do not assume that just because we believe a book is in the public domain for users in the United States, that the work is also in the public domain for users in other countries. Whether a book is still in copyright varies from country to country, and we can't offer guidance on whether any specific use of any specific book is allowed. Please do not assume that a book's appearance in Google Book Search means it can be used in any manner anywhere in the world. Copyright infringement liability can be quite severe.

About Google Book Search

Google's mission is to organize the world's information and to make it universally accessible and useful. Google Book Search helps readers discover the world's books while helping authors and publishers reach new audiences. You can search through the full text of this book on the web at `http://books.google.com/`

LANE MEDICAL LIBRARY STANFORD
2 45 0167 0031

LANE

MEDICAL LIBRARY

LEVI COOPER LANE FUND

TRAITÉ

DES

MALADIES DES YEUX

PARIS. — TYPOGRAPHIE A. HENNUYER, RUE D'ARCET, 7.

TRAITÉ

LANE LIBRARY

MALADIES DES YEUX

PAR

LE DOCTEUR CH. ABADIE

ANCIEN INTERNE DES HOPITAUX DE PARIS

PROFESSEUR LIBRE DE CLINIQUE OPHTHALMOLOGIQUE

TOME PREMIER

MALADIES DE L'ORBITE; — DE L'APPAREIL LACRYMAL
DES PAUPIÈRES; — DE LA CONJONCTIVE
DE LA CORNÉE; — DE LA SCLÉROTIQUE; — DE L'IRIS ET DE LA CHOROÏDE
DU CRISTALLIN; — GLAUCOME

LANE MEDICAL LIBRARY
11114
SAN FRANCISCO

PARIS
LIBRAIRIE OCTAVE DOIN
PLACE DE L'ÉCOLE-DE-MÉDECINE, RUE ANTOINE-DUBOIS, 2

1876

Tous droits réservés

LANE LIBRARY



246
A 11
t.1
876

AVANT-PROPOS

En écrivant ce livre, j'ai eu l'intention de résumer l'état actuel de nos connaissances en ophthalmologie. Recherchant le progrès partout où il se trouve, j'ai mis à contribution, sans esprit de parti, les nombreuses publications françaises et étrangères parues récemment sur cette branche importante des sciences médicales. Cet ouvrage étant principalement destiné aux praticiens, les questions réellement importantes y ont été traitées *in extenso*, celles qui appartiennent encore au domaine de la science pure ont été laissées de côté ou simplement effleurées. Enfin, ayant toujours en vue que le but final de notre art est de guérir, j'ai longuement insisté sur tout ce qui a rapport au traitement.

TRAITÉ

DES

MALADIES DES YEUX

MALADIES DE L'ORBITE

LÉSIONS TRAUMATIQUES. — PHLEGMON. — PÉRIOSTITE, CARIE, NÉCROSE. — ŒDÈME AVEC EXOPHTHALMIE. — EMPHYSÈME. — CONSIDÉRATIONS GÉNÉRALES SUR LES TUMEURS DE L'ORBITE. — LIPOMES, FIBROMES. — KYSTES. — EXOSTOSES. — MÉLANO-SARCOMES, CARCINOME. — TUMEURS VASCULAIRES.

LÉSIONS TRAUMATIQUES DE L'ORBITE.

Les *blessures* de l'orbite sont le plus souvent produites par des instruments piquants, des tiges rigides, qui, grâce à leur forme allongée, s'introduisent facilement dans cette cavité. La pénétration peut se faire dans toutes les directions, mais elle a généralement lieu d'avant en arrière. Si les parois de l'orbite, surtout la supérieure, sont traversées, l'instrument, s'enfonçant plus ou moins profondément dans le crâne, vient léser le cerveau ou ses enveloppes.

L'œil n'est pas toujours fatalement atteint; sa mobilité, sa forme arrondie, sa résistance, plus ferme que celle des parties environnantes, lui permettent d'échapper souvent aux atteintes de l'instrument vulnérant. Mais d'autres parties importantes, telles que le nerf optique, les nerfs moteurs et sensitifs, les muscles de l'œil, l'artère et la veine ophthalmique, sont parfois intéressées.

Ces plaies se compliquent fréquemment de la présence de *corps étrangers* de diverse nature: des éclats de verre, d'acier, des fragments de tuyaux de pipe, de fleurets, de tringles, de couteaux; le bout d'une canne, d'un parapluie ont été trouvés dans l'orbite.

Tantôt le séjour de ces corps étrangers provoque une inflammation rapide; tantôt la suppuration est tardive et l'élimination

ne se fait qu'à la longue. Marchetti trouva au centre d'un abcès volumineux de la voûte palatine un morceau d'éventail qui avait pénétré trois mois auparavant dans l'orbite. White parle d'un malade qui, au bout de deux ans, rejeta par la bouche deux fragments de tuyau de pipe. D'autres fois, les corps étrangers s'enkystent et séjournent indéfiniment dans la cavité orbitaire sans provoquer d'accident.

L'importance et la variété des désordres qui accompagnent les plaies de l'orbite en rendent le *pronostic* toujours sérieux. Il ne faut pas se prononcer trop à la hâte ; l'instrument vulnérant sera examiné avec soin ; on recherchera s'il a été rompu, et si quelque fragment est resté dans la plaie. Il faudra aussi tenir compte de la direction, de la profondeur de la blessure. La paroi supérieure de l'orbite est-elle traversée, des vomissements, des convulsions, du délire ; en un mot, des troubles cérébraux graves éclatent-ils peu de temps après l'accident, la lésion du cerveau et une terminaison fatale seront à craindre.

Les déplétions sanguines locales (sangsues, ventouses, etc.), l'application continue de compresses glacées, quelques dérivatifs sur le tube intestinal, etc., conviendront tout d'abord. On procédera à la recherche des corps étrangers aussitôt que possible, avant que le gonflement inflammatoire ait rendu cette exploration trop difficile. Les débridements nécessaires seront pratiqués dans le cas d'étranglement ou de phlegmon. Les corps étrangers sont quelquefois si solidement fixés dans les parties osseuses, que leur extraction exige de vigoureux efforts. Mackensie rapporte que Fritz (de Prague) fut obligé de se servir d'un étau à main pour enlever un fragment de lime implanté dans l'orbite.

Les *fractures* de l'orbite sont le résultat d'une contusion directe ou d'un contre-coup. Dans ce dernier cas, le mécanisme de leur production est analogue à celui des fractures de l'étage antérieur de la base du crâne, qu'elles accompagnent du reste assez souvent.

Elles consistent tantôt en une simple fente ou fissure, tantôt en un délabrement considérable de la paroi osseuse avec détachement d'une ou de plusieurs esquilles. Ces dernières sont toujours les suites d'une contusion violente directe.

Les fractures par contre-coup, fractures irradiées d'Aran, s'accompagnent d'une *ecchymose* que les chirurgiens ont décrite avec soin, en raison de son importance séméiologique dans le diagnostic des fractures de la base du crâne. Cette ecchymose n'apparaît ordinairement que trente-six heures ou quarante-huit heures après l'accident. Elle se montre d'abord à la paupière inférieure, et

plutôt du côté de la conjonctive que de la surface cutanée. Enfin, d'après Denonvilliers, elle serait précédée d'une infiltration sanguine de la conjonctive bulbaire. Ces caractères empêcheront de la confondre avec l'ecchymose, qui est le résultat d'une simple contusion des paupières ou du globe oculaire.

Felizet a montré, cliniquement et expérimentalement, que le maxillaire supérieur est toujours fissuré dans les cas de fracture de l'étage antérieur intéressant l'orbite et que cette fêlure se trahit par une douleur révélée à la pression du doigt introduit dans la bouche au-dessous de l'apophyse malaire du maxillaire. Ce signe serait plus constant encore que l'ecchymose sous-conjonctivale dont il précéderait l'apparition.

PHLEGMON DE L'ORBITE.

Le mode d'apparition, les symptômes et la marche du phlegmon de l'orbite sont ceux d'une inflammation aiguë des plus violentes. Dès le début, l'œil est repoussé en avant. D'abord modérée, l'*exophthalmie* devient bientôt considérable. La conjonctive s'infiltre, un bourrelet volumineux se forme autour de la cornée, dont la surface disparaît presque complétement sous le chémosis. Les paupières se gonflent, leur peau devient rouge, luisante, tendue. L'œdème inflammatoire envahit les parties molles périorbitaires, la joue, la racine du nez, les régions frontale et temporale.

Les douleurs, sourdes au début, acquièrent rapidement un degré de violence extrême ; du fond de l'orbite, où elles étaient localisées tout d'abord, elles s'étendent à toute la tête. Il y a de l'insomnie, une agitation extrême, du délire. Le mouvement fébrile est intense, la température élevée.

Les *troubles fonctionnels* sont considérables. On constate de la photophobie, du larmoiement; la pupille est dilatée et presque immobile, la vision extrêmement confuse. Les mouvements du globe oculaire sont limités ou abolis.

Les renseignements fournis par l'ophthalmoscope n'ont pas grande importance. Au début, les veines de la papille apparaissent engorgées, tortueuses; mais bientôt la surface de la cornée devient terne, les milieux transparents se troublent, et l'examen du fond de l'œil n'est plus possible.

Le phlegmon de l'orbite pourrait être confondu avec le phlegmon de l'œil. Mais un examen attentif permettra de reconnaître

que l'exophthalmie, plus apparente que réelle dans le phlegmon de l'œil, est due au volume considérable de l'organe et non à sa propulsion en avant. De plus, cette dernière affection est presque toujours consécutive à une lésion spontanée ou traumatique de l'organe visuel, tandis que dans le phlegmon orbitaire les complications oculaires ne surviennent qu'à une période où le doute n'est plus possible.

L'inflammation du tissu cellulaire de l'orbite est rarement spontanée. Les lésions traumatiques accidentelles ou chirurgicales, telles que les contusions, les blessures, avec pénétration de corps étrangers dans l'orbite, l'énucléation du globe oculaire, l'ablation de tumeurs, en sont les causes habituelles. Dans d'autres cas, le phlegmon de l'orbite succède à une choroïdite purulente, à un phlegmon de l'œil, à une périostite des os du voisinage.

Cette redoutable complication peut se montrer au déclin des fièvres éruptives, de la rougeole, la variole, la scarlatine, de l'érysipèle de la face. Caron du Villards, Leyden ont vu le phlegmon de l'orbite accompagner l'inflammation purulente des méninges.

La plupart des auteurs le signalent comme un accident *métastatique* des maladies scepticémiques, infection purulente, fièvre puerpérale, typhus, etc.

Le *pronostic* du phlegmon de l'orbite est toujours très-grave. La résolution est une terminaison rare; presque toujours la suppuration s'établit; le pus se collecte, refoule en avant la conjonctive et les paupières, et la fluctuation devient manifeste entre le bulbe et la paroi orbitaire. L'œil se trouve dès lors exposé à de graves dangers, soit par l'exagération excessive de l'exophthalmie, soit par la propagation de l'inflammation aux membranes profondes. Les troubles de la circulation orbitaire, la compression du nerf optique peuvent déterminer une *névrite rétro-bulbaire* aboutissant à l'atrophie de la papille. Plus rarement la cécité est le résultat d'une irido-choroïdite purulente, ou d'un décollement de la rétine.

Si l'inflammation du tissu cellulaire de l'orbite est due à une périostite accompagnée de carie ou de nécrose d'une des parois, il peut arriver que le pus se fraye un passage dans la cavité crânienne et détermine une issue fatale. D'autres fois, l'inflammation, se propageant le long du périoste, à travers le trou optique ou la fente sphénoïdale, provoque une méningite ou une encéphalite qui emporte le malade. Ailleurs, une phlébite de la veine ophthalmique engendre une thrombose des sinus caverneux, accident qui est aussi rapidement mortel.

Au début, et tant qu'il est permis d'espérer la résolution, on devra s'efforcer de juguler les symptômes inflammatoires. Les émissions sanguines, les préparations mercurielles, les frictions d'onguent belladoné autour de l'orbite, l'application continue de compresses imbibées d'eau glacée permettront quelquefois d'atteindre ce but. Un corps étranger a-t-il pénétré dans l'orbite, on devra le rechercher avec soin et en faire l'extraction, s'il est possible. Mais, dès que l'apparition de douleurs pulsatives, de frissons, de la rougeur érysipélateuse des paupières ne laisseront plus de doute sur la formation du pus, les cataplasmes, les émollients seront substitués aux antiphlogistiques et aux réfrigérants. A ce moment et avant même que le pus se soit collecté en foyer, il importe d'aller à sa recherche. On plongera un bistouri dans les points les plus distendus de la conjonctive ou des paupières, en se tenant rapproché des parois de l'orbite, de façon à pénétrer profondément dans l'orbite sans blesser le globe oculaire. Cette manœuvre ne présente aucun inconvénient, et, dans les cas même où l'on ne tomberait pas sur la collection purulente, elle aurait l'avantage de procurer le dégorgement des parties enflammées. La collection purulente une fois largement ouverte, des tampons de charpie, trempés dans de l'eau alcoolisée ou phéniquée, seront introduits chaque jour dans la plaie. Des injections détersives seront faites simultanément. On réduira progressivement le volume des tampons, de façon que la cicatrisation s'effectue régulièrement du fond à la surface.

PÉRIOSTITE, CARIE, NÉCROSE DE L'ORBITE.

L'inflammation du périoste de la cavité orbitaire se présente sous la forme *aiguë* ou *chronique*.

Les symptômes de la périostite *aiguë* ont une grande analogie avec ceux du phlegmon de l'orbite. Dès le début, les paupières sont gonflées, rouges, luisantes; la conjonctive œdématiée forme un chémosis volumineux autour de la cornée. Les douleurs sont vives, pulsatives. L'exophthalmie existe, quoique moins prononcée que dans le phlegmon, et l'œil est plutôt déjeté latéralement que projeté directement en avant. Si c'est la paroi supéro-interne de l'orbite qui est atteinte, l'œil sera repoussé en bas et en dehors. On peut dire d'une façon générale que la direction de l'exophthalmie est diamétralement opposée au siége de la lésion. Les mouvements du globe sont limités, surtout du côté où le périoste est atteint.

En explorant par le toucher les bords et les parois de l'orbite, on découvre le plus souvent un point où la pression exagère la douleur : c'est là qu'est le foyer du mal.

Dans la périostite *chronique*, les symptômes inflammatoires sont moins prononcés. La douleur est peu intense, le gonflement des paupières et de la conjonctive modéré. Si la suppuration s'établit, elle occupe un espace limité ; le pus se collecte entre le périoste et la paroi osseuse, déterminant ainsi une carie ou une nécrose partielle. D'autres fois, le périoste, gonflé, épaissi, hypertrophié, donne naissance à des nodosités, des tubérosités plus ou moins dures, pouvant devenir par la suite de véritables exostoses. La périostite syphilitique, bien décrite par Ricord, doit rentrer dans cette dernière catégorie.

Le *pronostic* est grave ; l'inflammation peut s'étendre et déterminer un phlegmon de l'orbite ; une perforation peut se produire, livrant passage au pus qui pénètre dans la cavité crânienne. Cette dernière complication est surtout à craindre dans le cas où la périostite siége sous la voûte orbitaire.

Les plaies contuses, avec ou sans pénétration de corps étrangers, sont les causes les plus fréquentes de la périostite aiguë de l'orbite. Elle survient quelquefois spontanément, sous l'influence de brusques changements de température, après une exposition au froid rigoureux. Elle est plus commune chez les enfants et les jeunes sujets que chez les adultes. La forme chronique est due le plus souvent à la scrofule ou à la syphilis.

Le traitement antiphlogistique du début, qui est à peu près le même que dans le phlegmon de l'orbite, ne parvient pas toujours à prévenir la suppuration et la carie, la nécrose qui en est la conséquence. On doit rechercher de bonne heure la collection purulente, aller à sa rencontre et l'ouvrir largement ; une mèche de charpie sera introduite chaque jour jusqu'au fond de la plaie. Malgré ces précautions, il se forme quelquefois autour de l'orbite des clapiers, des trajets fistuleux qui ne se ferment qu'après l'élimination des portions osseuses nécrosées. Des cicatrices indélébiles adhérentes, des déformations plus ou moins choquantes des paupières en sont souvent les suites.

Dans la périostite chronique, d'origine syphilitique, l'iodure de potassium à haute dose, les frictions mercurielles sont naturellement indiqués.

ŒDÈME AVEC EXOPHTHALMIE.

L'exophthalmie, accompagnée de l'œdème du tissu cellulaire de l'orbite et des paupières, dénote généralement un trouble profond de la circulation de la veine ophthalmique et du plexus veineux de l'orbite. Il suffit, en effet, qu'un obstacle mécanique quelconque comprime le tronc veineux à son passage dans la fente sphénoïdale (comme on l'observe dans les cas de périostites spontanées ou syphilitiques, de tumeurs de diverses natures) pour qu'à la gêne circulatoire succède l'œdème, et à l'œdème l'exophthalmie. Par eux-mêmes, ces symptômes n'ont donc pas grande importance et ne sont, pour ainsi dire, que l'expression évidente de l'embarras circulatoire de l'orbite. Mais quand il s'y joint la dilatation et l'immobilité absolue de la pupille avec abolition complète des mouvements du globe oculaire, quand des troubles cérébraux manifestes éclatent en même temps, le diagnostic est bien différent, le pronostic autrement grave, car il s'agit le plus souvent d'une *thrombose des sinus de la dure-mère*, en particulier des sinus caverneux.

C'est à Heubner (1) et à Knapp que revient le mérite d'avoir appelé l'attention des praticiens sur la valeur clinique de cet ensemble de symptômes dans le diagnostic toujours difficile et obscur des thromboses des sinus caverneux. Nous allons rapporter ici d'une façon sommaire les quelques observations qui servent de base au travail de Knapp sur ce sujet (2).

N. Pfeff..., âgé de trente ans, fut admis, le 30 novembre 1863, à la clinique de Wurzbourg; quatre jours auparavant, ce malade, jusqu'alors vigoureux et bien portant, avait été pris d'un frisson violent bientôt suivi d'une réaction très-vive, chaleur, sueurs, douleurs violentes de tête, surtout à droite, puis vomissements et dépression complète des forces.

Au moment de l'examen, la température est à 40 degrés centigrades, le pouls à 104, dur et plein. La paupière supérieure de l'œil droit, immobile et tombante, recouvre le globe oculaire fortement projeté en avant; les mouvements de l'œil ne sont plus possibles, comme si les muscles étaient paralysés; la pupille, très-dilatée, est insensible à la lumière, la vision a notablement diminué, la conjonctive est rouge et œdématiée. A gauche, la mobilité est assez bien conservée, la pupille est contractée. Dans le cours de la mala-

(1) *Archiv für Heilkunde*, 1868, p. 417.
(2) *Archiv für ophth.*, t. XIV, première partie, p. 220.

dic, une paralysie faciale se montra à droite : le goût et l'odorat s'affaiblirent, l'ouïe resta intacte. L'exploration minutieuse des autres organes ne révéla rien d'anormal. Le malade, bien que somnolent, répondait d'une façon lucide aux questions qui lui étaient adressées.

Le diagnostic fut ainsi formulé : méningite basilaire.

Malgré un traitement antiphlogistique des plus énergiques, le malade ne tarda pas à succomber.

L'autopsie pratiquée par le professeur Forster montra les *sinus caverneux remplis de caillots*, ramollis et suppurés en partie. Une infiltration purulente des méninges occupait tout le pourtour de la glande pituitaire. La veine ophthalmique et les veines de la cavité orbitaire ne présentaient aucune altération. La veine jugulaire interne du côté droit était remplie par un thrombus ancien, désorganisé, transformé en un détritus purulent.

Le résultat de l'autopsie indiquait d'une façon manifeste qu'il s'agissait d'un thrombus des sinus caverneux et de la veine jugulaire du côté droit.

Knapp ajoute trois autres observations offrant avec la précédente la plus grande analogie.

La première appartient à Castelnau et Ducrest. Un homme de vingt-sept ans, ayant été exposé pendant vingt-quatre heures à une pluie battante, fut pris, quelque temps après cet accident, de douleurs de tête violentes avec frissons irréguliers, insomnie, inappétence. La vue ne tarda pas à faiblir, l'œil droit devint saillant et la conjonctive œdématiée. Au quatorzième jour, violents frissons suivis de chaleur et de sueurs, agitation, délire, tremblement dans les bras et les jambes, pouls à 96. Enfin dépression considérable des forces, évacuations involontaires, langue sèche, torpeur, coma et mort au vingt-troisième jour. Dans les derniers jours de la maladie, une exophthalmie considérable existait des deux côtés, la conjonctive et les paupières étaient très-œdématiées, les pupilles dilatées et immobiles.

A l'autopsie, infiltration purulente des méninges à la base, surtout à droite, *sinus caverneux remplis de caillots* désorganisés devenus purulents. A droite, la veine ophthalmique dilatée est remplie de pus : le tissu cellulaire de l'orbite infiltré renferme aussi plusieurs foyers purulents de la grosseur d'un pois ou d'une noisette.

Chez un malade observé par Pitha, il existait, pendant la vie, une exophthalmie considérable, plus accusée à droite qu'à gauche : les pupilles étaient immobiles et dilatées, la cornée dépolie. La

cécité était complète. L'infiltration œdémateuse avait envahi la conjonctive, les paupières et la région orbitaire jusque dans la fosse temporale. On trouva à l'autopsie les *deux sinus caverneux remplis d'un magma purulent* s'étendant jusqu'à la veine ophthalmique.

Enfin, la troisième observation, due à Colin, est en tous points semblable aux précédentes. Double exophthalmie, œdème des paupières, immobilité de la pupille et fixité du globe oculaire. A l'autopsie, *thrombose des sinus caverneux* se prolongeant dans les sinus pétreux, œdème du tissu cellulaire de l'orbite sans infiltration purulente.

Il ressort de l'analyse de ces observations et de quelques autres publiées depuis (1) que la thrombose des sinus caverneux s'accompagne d'un ensemble de symptômes du côté du globe oculaire et de l'orbite bien dignes de fixer l'attention des cliniciens.

C'est d'abord, au début, la diminution de la vision, le rétrécissement de la pupille, qui en précède la dilatation permanente et l'immobilité absolue. Comme il est rare que les deux côtés soient envahis en même temps et au même degré, les pupilles sont, à une certaine période, inégalement dilatées. Plus tard surviennent l'imbibition, le gonflement de la conjonctive, des paupières et du tissu cellulaire de l'orbite, d'où résulte la propulsion de l'œil en avant ; puis se montrent les paralysies des muscles et l'immobilité du globe oculaire, conséquences de la compression de ses nerfs moteurs dans leur passage à travers le sinus. Les membranes profondes sont aussi altérées, et l'ophthalmoscope permet de découvrir la gêne circulatoire et l'infiltration œdémateuse de la papille.

La *valeur séméiologique* de l'ensemble des symptômes que nous venons d'énumérer n'est pas moins importante au point de vue du pronostic.

Voit-on l'exophthalmie se produire pendant le cours d'un érysipèle de la face, il faut songer aussitôt à la possibilité d'une thrombose des veines de l'orbite propagée aux sinus caverneux. Cette hypothèse devient plus que probable quand des symptômes méningitiques éclatent en même temps. Peut-être même est-ce là une des causes de terminaison fatale de cette maladie. Les mêmes accidents se montrent-ils à la suite d'une périostite intense, il faut redouter la présence de coagulums sanguins dans les sinus de la dure-mère s'abouchant dans les sinus caverneux. Les complications si graves qui accompagnent et terminent parfois

(1) *Revue des sciences médicales*, t. I, p. 358.

la périostite, l'inflammation phlegmoneuse de l'orbite, et qui, plus rarement, il est vrai, suivent l'extirpation du globe oculaire, reconnaissent probablement la même origine...

Avant de terminer ce chapitre, nous croyons utile de dire quelques mots d'un travail récent du docteur Schmidt (1) ayant trait au sujet qui nous occupe.

Schmidt rapporte deux observations de malades atteints d'*irido-choroïdite suppurative, métastatique*, chez lesquels les symptômes observés pendant la vie auraient pu en imposer pour une thrombose des sinus caverneux.

L'un de ces malades, qui succomba à une arthrite suppurée du genou, présenta une exophthalmie modérée à gauche avec gonflement œdémateux de la conjonctive bulbaire. Cornée transparente, chambre antérieure renfermant du pus à sa partie inférieure, iris décoloré et, malgré les instillations d'atropine, adhérent dans presque tout son bord pupillaire, tension du globe plus élevée qu'à l'état normal, corps ciliaire sensible à la pression : tels furent les symptômes notés pendant la maladie.

A l'autopsie, on trouva dans la veine jugulaire gauche un thrombus désorganisé devenu purulent, qui se propageait, par le *sinus caverneux* gauche, jusqu'au *pressoir d'Hérophile*. La veine ophthalmique était libre. L'examen de l'œil montra une irido-choroïdite purulente avec perforation de la sclérotique.

Le professeur Schmidt fait observer que dans ce cas il existait, en même temps qu'une thrombose du sinus caverneux gauche, une irido-choroïdite purulente. Or cette dernière affection pouvait, dit-il, provoquer à elle seule les symptômes observés pendant la vie, exophthalmie, œdème, etc.

Malgré l'opinion de Schmidt, nous croyons qu'il y aura toujours une différence notable entre les symptômes de l'irido-choroïdite purulente et ceux qui accompagnent l'oblitération plus ou moins complète des sinus caverneux. Dans le premier cas, les lésions intra-oculaires sont dues probablement à des embolies ou à des thromboses des troncs veineux choroïdiens auxquelles se rattachent l'apparition de l'hypopion, des synéchies, les douleurs ciliaires, l'augmentation de tension. Le tissu cellulaire qui sépare la capsule de Ténon de la sclérotique peut être infiltré, la conjonctive bulbaire œdématiée, mais cette infiltration reste toujours limitée, respectant le plus souvent les paupières et les parties molles des régions périorbitaires. Les mouvements du globe sont

(1) *Archiv für ophthalm.*, t. XVIII, 2e partie.

conservés. En un mot, la maladie est surtout *intra-oculaire*. Dans la thrombose des sinus, au contraire, la gêne circulatoire de l'orbite est frappante, elle domine tous les autres symptômes. L'œdème est plus diffus, plus considérable, les mouvements du globe sont abolis, les nerfs qui l'animent étant comprimés. Quant à l'œil lui-même, il reste relativement sain au milieu de ces désordres, ne présentant ni iritis, ni hypopion.

EMPHYSÈME.

L'infiltration de l'air dans le tissu cellulaire de l'orbite peut survenir à la suite d'une rupture des cellules ethmoïdales, ou d'une solution de continuité, piqûre ou déchirure, du sac lacrymal. Elle peut produire d'emblée une exophthalmie assez prononcée, avec gonflement des parties voisines, gonflement qui augmente quand les malades se mouchent ou font un effort d'expiration en se bouchant les narines, qui diminue au contraire par la compression. L'emphysème s'étend d'ordinaire aux paupières. Une crépitation particulière, appréciable au toucher et comparable à celle qu'on éprouve en écrasant de la neige durcie, est caractéristique de l'emphysème. La compression méthodique exercée pendant quelques jours suffit pour amener la guérison complète de cet accident.

CONSIDÉRATIONS GÉNÉRALES SUR LES TUMEURS DE L'ORBITE.

Toute tumeur de l'orbite, abstraction faite de sa nature, parcourt, dans son développement, *deux phases* principales.

Cachée d'abord dans la cavité, absolument inaccessible aux regards et à l'exploration directe, elle ne se révèle que par des troubles fonctionnels.

Plus tard, elle atteint des dimensions qui ne lui permettent plus de trouver place dans l'orbite, même en déplaçant les organes qui y sont normalement contenus; elle fait saillie à l'extérieur, et se présente avec ses caractères propres jusque-là méconnus.

Cette distinction essentiellement clinique est applicable à toutes les tumeurs orbitaires proprement dites. Elle l'est aussi aux tumeurs des régions voisines, qui, dans leur développement, ont envahi l'orbite et continuent à s'y développer.

Les *troubles fonctionnels* de la première période sont fort différents, suivant que la tumeur a pris naissance au fond de l'entonnoir orbitaire ou sur une des faces latérales de cette cavité. Dans le premier cas, les effets de la compression se font rapidement

sentir sur l'ensemble des nerfs sensitifs et moteurs qui émergent de la boîte crânienne à ce niveau. C'est alors que, dès le début, les douleurs sont vives, l'exophthalmie très-accusée, l'abolition des mouvements du globe oculaire presque complète. Le point d'implantation est-il situé au voisinage du trou optique, le nerf optique, refoulé, devient inapte à la vision, et la cécité survient rapidement. Est-ce la veine ophthalmique qui est comprimée au niveau de la fente sphénoïdale, les troubles circulatoires retentissent de proche en proche jusqu'à la papille, dont les veines à l'ophthalmoscope paraissent engorgées et tortueuses. A une période plus avancée, les paupières œdématiées prennent une teinte livide bleuâtre, et la dilatation des veines sous-cutanées témoigne de la gêne persistante de la circulation dans l'orbite.

Si, par contre, la base d'implantation de la tumeur occupe une des parois latérales, le refoulement de l'œil dans un sens ou dans l'autre peut prendre des proportions considérables, sans qu'il survienne de désordres sérieux dans la fonction de l'organe.

Les déplacements latéraux de l'œil ont pour résultat constant de produire de la diplopie, au moins tant que le nerf optique n'est pas désorganisé. Quant à la compression du globe lui-même, elle entraîne de la myopie ou de l'hypermétropie, suivant qu'elle s'exerce latéralement ou dans le sens antéro-postérieur.

Le clinicien doit savoir tirer parti de ces divers symptômes : ils lui permettront souvent de reconnaître le point d'origine du néoplasme. Le pronostic et le traitement ont en effet une gravité bien différente dans un cas ou dans l'autre. Quand la tumeur occupe le fond de l'orbite, elle désorganise rapidement le nerf optique et les nerfs moteurs de l'œil ; de plus, pour l'atteindre, il est nécessaire de sacrifier le globe oculaire et d'en faire l'énucléation. Si elle est au contraire située sur une des faces latérales, il n'en résulte que des déplacements peu compromettants pour la vision, et l'on peut essayer de l'enlever tout en respectant l'œil.

L'*exophthalmie* constitue le symptôme capital des tumeurs de l'orbite, et il semble au premier abord que la constatation de ce signe ne puisse donner lieu à aucune méprise ; il n'en est pourtant pas toujours ainsi, car, d'une part, l'exophthalmie à un faible degré peut être méconnue, et, d'autre part, on peut quelquefois la confondre avec une augmentation de volume du globe oculaire.

A l'état normal, un plan passant par le rebord orbitaire est *tangent* au sommet de la cornée : en se plaçant de côté, on se rend compte aisément de la position du centre de la cornée par rapport à ce plan imaginaire. Dès que ce plan, tangent à l'état normal,

devient *sécant*, on peut soupçonner l'exophthalmie (1). Il existe toutefois de grandes variétés physiologiques relatives à la saillie des globes oculaires, la capacité de la cavité orbitaire et l'épaisseur du coussinet graisseux, qui en occupe la profondeur ayant une grande influence sur la position apparente de l'œil.

Si l'affection est unilatérale, le diagnostic est plus facile, grâce à la comparaison avec le côté opposé, et à l'expression singulière que prend d'emblée la physionomie. Mais si l'affection est bilatérale et n'est pas encore très-prononcée, il faut y regarder de plus près, pour ne pas la confondre avec une exagération de volume du globe oculaire. Dans certaines formes d'hydrophthalmie, de myopie progressive considérable, l'œil acquiert un tel volume, qu'on pourrait s'y méprendre et croire à une projection réelle en avant. Pour éviter cette erreur, on se placera à côté du malade en l'engageant à diriger le regard fortement en dedans. L'axe antéro-postérieur se montre alors dans presque toute son étendue et sa dimension exagérée, cause véritable de l'aspect particulier du globe oculaire, devient aussitôt manifeste. L'augmentation de volume du globe s'accompagne du reste constamment de myopie considérable, d'une distension énorme des enveloppes, avec amincissement et coloration bleuâtre de la sclérotique : tous signes qui font défaut dans l'exophthalmie.

Quand la saillie et la procidence du globe ont atteint un certain degré et que la paupière supérieure soulevée ne recouvre plus la cornée, la figure prend une expression étrange, tellement caractéristique, que le diagnostic est évident. Enfin l'exophthalmie peut être telle que le globe oculaire est véritablement luxé. Dans ces circonstances, l'insuffisance des paupières qui ne permet plus leur occlusion complète, les tiraillements exercés sur les nerfs ciliaires, ou leur compression par la tumeur, compromettent gravement la nutrition de la cornée. Cette membrane s'ulcère, se perfore, et dans les cas graves, ces désordres considérables aboutissent à la destruction complète de l'organe. A cette période, l'insuffisance des paupières pour étaler les larmes à la surface du globe, la compression exercée sur les parois du sac lacrymal sont deux causes qui s'ajoutent l'une à l'autre pour provoquer le *larmoiement*.

Dans la seconde période de son développement, la tumeur apparaît en un point quelconque du pourtour orbitaire, et devient

(1) On a imaginé récemment des *exophthalmomètres*, instruments destinés à apprécier le degré d'exophthalmie. Leur utilité pratique n'est pas assez grande pour qu'ils soient ici l'objet d'une description spéciale.

accessible à l'exploration directe; c'est alors que sa consistance, l'état bosselé ou uni de sa surface, sa mobilité ou ses adhérences avec les parties voisines, les pulsations qui l'animent, les bruits de souffle qu'on y perçoit, sont autant d'indices précieux qui peuvent nous éclairer sur sa nature.

Une fois l'existence de la tumeur devenue manifeste, il faut rechercher si elle est contenue tout entière dans la cavité orbitaire, ou si elle a déjà envahi les régions voisines. L'importance de ce point de diagnostic est indiscutable : tout en dépend, et le pronostic et le choix de l'opération qui convient. Existe-t-il des prolongements dans la cavité des fosses nasales, nous retrouvons les caractères spéciaux aux polypes de cette région : occlusion des conduits aériens, déformation ou déjètement des os propres du nez. Le sinus maxillaire est-il envahi, la déformation de la face ne s'opère pas de bonne heure : la tumeur, en se développant dans la cavité du sinus, présente un temps d'arrêt avant d'en refouler les parois; mais, tôt ou tard, le squelette de la face sera disloqué, la fosse canine, l'os malaire, l'arcade zygomatique seront repoussés en avant.

Il est encore du plus haut intérêt de savoir à l'avance si la tumeur envoie des prolongements dans la cavité crânienne, car évidemment toute intervention chirurgicale sera alors formellement contre-indiquée. Pour être fixé à ce sujet, on recherchera avec soin l'état de l'intelligence, de la sensibilité, de la motilité. La réduction de la tumeur tentée avec les plus grandes précautions ne devra provoquer aucun trouble cérébral si l'encéphale n'est pas atteint. Les vertiges, convulsions, attaques épileptiformes seront presque toujours symptomatiques de lésions intra-crâniennes.

Quand la tumeur n'a pas acquis un volume trop considérable, que l'œil, ayant conservé sa forme, possède encore un certain degré de vision, on doit essayer d'enlever la tumeur, tout en respectant le globe oculaire. Une incision, comprenant toute l'épaisseur des parties molles, sera pratiquée au niveau de la commissure externe, de façon à élargir suffisamment la fente palpébrale; les paupières seront disséquées et écartées en haut et en bas, jusqu'à ce que la tumeur soit mise à nu. Dans quelques cas spéciaux, une simple incision au niveau du bord orbitaire permet d'arriver jusqu'au néoplasme, en laissant intact le sac conjonctival.

Une fois la tumeur mise à nu et les lèvres de la plaie écartées, on cherche à la séparer des parties molles environnantes, soit avec un instrument mousse, soit avec l'extrémité du doigt, en

s'efforçant pendant ces manœuvres de ménager, autant que possible, les muscles de l'œil, les nerfs et le globe oculaire. Les adhérences sont ainsi peu à peu rompues; et, quand la tumeur n'est plus retenue que par un pédicule, quelques coups de ciseaux suffisent pour le détacher. La tumeur une fois extirpée, les lèvres de la plaie sont réunies par quelques points de suture, et des compresses glacées, appliquées aussitôt, favorisent la guérison par première intention.

Le globe de l'œil reprend de lui-même sa position première. Dans deux cas intéressants, rapportés par Zehender et Otto Becker, le globe oculaire et le nerf optique furent mis à nu dans une assez grande étendue, au moment de l'extirpation de la tumeur; la vision néanmoins fut relativement bien conservée.

Si le néoplasme remplit toute la cavité orbitaire, ce qui s'observe fréquemment à la suite des récidives qui suivent une première extirpation, il est dès lors nécessaire d'enlever le contenu de l'orbite dans sa totalité. Pour cela, on procédera de la façon suivante. La commissure externe sera prolongée par une incision comprenant toutes les parties molles jusqu'au rebord orbitaire, la conjonctive sera incisée dans toute l'étendue des culs-de-sac supérieur et inférieur. Les paupières, saisies avec des pinces et confiées à un aide, sont attirées en haut et en bas, de façon à laisser libre un vaste champ opératoire. Le chirurgien saisit alors la tumeur avec une forte pince de Museux, et l'attire en avant, pendant qu'avec une spatule ou une rugine mousse il cherche à la détacher dans tous les sens de la paroi orbitaire.

Cette manœuvre est rendue quelquefois très-pénible par des adhérences nombreuses qu'il est nécessaire de rompre. Dès que la tumeur n'est plus retenue que par un pédicule plus ou moins large, de forts ciseaux courbes, introduits jusqu'au fond de l'orbite, permettent de l'atteindre et de le détacher. Si le périoste porte des traces de dégénérescence, il faudra l'enlever. Pour cela, on l'incisera d'abord sur le pourtour de l'orbite; où il est très-adhérent, on le détachera ensuite facilement vers les parties profondes avec une spatule.

La masse principale de la tumeur une fois extirpée, on explore soigneusement du doigt la cavité orbitaire pour bien s'assurer que tout est enlevé. L'artère ophthalmique, qui mérite seule quelque attention, est difficile à lier, à cause de sa situation profonde; on se contentera de la saisir avec une longue pince à arrêt qui sera maintenue en place pendant vingt-quatre heures. Du reste, les tamponnements de la cavité orbitaire, joints à une

compression énergique, suffisent d'ordinaire pour arrêter l'hémorrhagie. L'emploi d'autres moyens hémostatiques, tels que le fer rouge, le perchlorure de fer, doit être complétement rejeté, à cause du voisinage de la cavité crânienne.

LIPOMES, FIBROMES.

Le lipome est une tumeur très-rare dans l'orbite. Demarquay, dans son ouvrage sur les tumeurs de l'orbite, en rapporte deux observations; l'une est due à Dupuytren, l'autre à Bowman.

Dupuytren, croyant avoir affaire à un kyste, ponctionna la tumeur; mais, aucun liquide ne s'étant écoulé, il extirpa le contenu de l'orbite; la dissection des parties enlevées révéla la nature graisseuse de la tumeur.

Chez le malade de Bowman, la tumeur existait des deux côtés; elle avait soulevé progressivement les paupières, et occupait les deux tiers externes de l'orbite. Sa consistance était molle; saisie entre les doigts, elle donnait la sensation d'une masse celluleuse assez lâche. Il n'existait aucun trouble fonctionnel, le globe oculaire était intact, la vision bien conservée. Bowman crut d'abord à un œdème chronique, mais, la maladie ne se modifiant pas, il céda aux sollicitations du malade qui voulait être débarrassé d'une difformité choquante, et fit l'ablation de ces tumeurs qui n'étaient autre chose que des lipomes.

Hauser a signalé un cas de lipome congénital.

Le fibrome, très-rare aussi dans l'orbite, prend son origine dans le périoste; aussi contient-il parfois des noyaux osseux. Sa structure est analogue à celle des polypes fibreux des régions voisines, polypes naso-pharyngiens, fibromes du sinus maxillaire. Sa base d'implantation, plus ou moins large, est quelquefois réduite à un véritable pédicule.

Le développement extrêmement lent de la tumeur, sa consistance particulière, l'absence complète de tout symptôme inflammatoire permettent quelquefois de soupçonner sa nature.

KYSTES.

Les kystes de l'orbite peuvent occuper un point quelconque de cette cavité. Ils siégent pourtant plus fréquemment sur les bords que vers le fond. Leur grosseur varie du volume d'une noisette à

celui d'un œuf de poule. Leurs parois sont tantôt minces, celluleuses, tantôt épaisses, fibreuses, incrustées de plaques cartilagineuses ou calcaires. Ils sont tapissés à l'intérieur par une membrane lisse séreuse. Le plus souvent simples, ils peuvent être cloisonnés et partagés en plusieurs loges.

La nature de leur contenu est variable et en rapport avec leur origine. Les *kystes hydatiques* observés assez fréquemment renferment un liquide complétement transparent, très-fluide, dans lequel flottent les vésicules hydatiques. Des masses graisseuses, des cellules épithéliales dégénérées, des cristaux de cholestérine, des dépôts calcaires, des poils, des cheveux, des germes dentaires : tels sont les produits divers qui remplissent les kystes développés aux dépens des follicules du derme et des aréoles du tissu cellulaire de l'orbite.

Les éléments glandulaires de la conjonctive peuvent aussi donner naissance à des kystes, dont le liquide jaunâtre est plus ou moins visqueux.

Quelques auteurs enfin ont décrit, sous le nom d'*hygroma de l'orbite*, l'hydropisie de la bourse synoviale, normale ou accidentelle qui se trouve dans le voisinage du muscle élévateur de la paupière supérieure.

Les kystes, en se développant, donnent lieu à la plupart des symptômes signalés dans les tumeurs de l'orbite en général. Aussi est-il parfois fort difficile de les différencier d'une tumeur solide maligne ; le diagnostic est même presque impossible au début, tant que le kyste reste caché dans la profondeur de l'orbite. Dès qu'il se montre à l'extérieur, une exploration bien faite peut éclairer le chirurgien. La tumeur est-elle lisse, globuleuse, arrondie, présente-t-elle sous les doigts une résistance élastique, est-elle insensible à la pression, il est probable qu'il s'agit d'un kyste. Vient-on à constater la transparence ou à percevoir la fluctuation, le doute n'est plus possible.

Plusieurs procédés opératoires ont été mis en usage dans le traitement des kystes de l'orbite.

La ponction simple, faite avec un trocart ou avec l'aiguille de l'aspirateur Dieulafoy, ne conviendrait qu'aux kystes uniloculaires, dont le contenu fluide peut s'écouler facilement au dehors. Mais cette petite opération est le plus souvent insuffisante : la tumeur se reproduit rapidement.

Il est préférable d'inciser largement la paroi et d'introduire dans la poche kystique de petits tampons de charpie, destinés à provoquer la suppuration et à empêcher l'ouverture de se refer-

mer. La quantité de charpie est progressivement diminuée, au fur et à mesure que la suppuration se tarit et que la cavité s'oblitère.

L'*excision* d'une portion de la paroi du kyste est une opération plus sûre encore que l'incision. L'ouverture béante favorise la sortie du pus, et la cicatrisation se fait plus rapidement et plus sûrement du fond à la surface.

De toutes les méthodes, l'ablation complète serait certainement la meilleure. Malheureusement, la situation très-profonde du kyste, les adhérences qu'il contracte avec des organes importants, tels que l'œil, le nerf optique, le périoste orbitaire, rendent quelquefois l'énucléation impraticable.

EXOSTOSES.

Les exostoses de la région orbitaire s'observent sous *deux formes* bien distinctes : les unes sont munies d'un pédicule ou tout au moins adhérent d'une façon intime aux parois de l'excavation; dans leur développement lent, régulier, progressif, elles produisent successivement tous les accidents que nous avons signalés dans l'étude générale des tumeurs de l'orbite, sans que rien dans leur aspect, leur marche, leurs caractères cliniques, en un mot, les distingue des exostoses des autres régions.

Les autres, remarquables par leur dureté extraordinaire, pierreuse, éburnée, se forment une loge aux dépens des parois osseuses; elles se développent avec plus de rapidité que les précédentes, refoulent tout devant elles et présentent comme caractère essentiel de n'avoir *ni pédicule ni base d'implantation*. Presque toujours leur point de départ siége dans l'ethmoïde ou le frontal : l'observation suivante, rapportée par Maisonneuve, peut être citée comme type, au point de vue de la symptomatologie et du traitement de ces tumeurs.

Théodore Jeffrin, journalier, commença, en mars 1853, à ressentir dans la région de l'orbite droit une sorte de pesanteur, de douleur sourde : en même temps il s'aperçut que son œil droit devenait un peu plus saillant que l'autre. Le 5 juillet, il se présenta à nous dans l'état suivant. L'œil droit est complétement sorti de l'orbite et fortement incliné vers la tempe correspondante, les paupières ne le recouvrent qu'incomplétement. A l'angle interne de l'œil on reconnaît par le toucher une saillie arrondie appartenant à une tumeur plus profonde. La pression est sensible, des douleurs sourdes et continues sont accusées par le malade; la narine correspon-

dante est libre. Un peu plus tard, vers le 15 juillet, le malade est chloroformé et une opération tentée. Le chirurgien se propose de cerner par une incision demi-circulaire toute la partie interne de l'orbite. Après dissection des parties molles, la tumeur apparaît comme incrustée dans la paroi interne de l'orbite. Elle fait saillie dans la cavité, dont elle remplit les deux tiers environ.

A sa base aucun rétrécissement : elle semblait se continuer avec la paroi ethmoïdale. Elle était mamelonnée dans toute la partie antérieure. Les scies à chaîne, les pinces de Liston, en dépit des plus grands efforts de l'opérateur, furent impuissantes à la déraciner ; la gouge et le maillet ne pouvaient non plus en avoir raison, lorsqu'une de ces tentatives démontra que la tumeur jouissait d'une réelle mobilité. L'énucléation fut alors tentée, mais elle exigea de laborieux efforts : la tumeur faisait du côté des fosses nasales une saillie au moins égale à celle qu'elle présentait du côté de la cavité orbitaire. Lorsqu'elle fut extraite d'un seul bloc, le doigt, introduit dans l'excavation qu'elle occupait, permit de constater que les parois en étaient parfaitement lisses et tapissées d'une sorte de muqueuse. Aucun accident ne survint à la suite de l'opération : le malade fut promptement guéri, et l'œil récupéra intégralement ses mouvements et ses fonctions.

Pour donner une idée des difficultés considérables que présente l'extirpation de pareilles tumeurs, nous citerons encore l'observation suivante où l'opération ne put être menée à bonne fin :

En 1843, un ouvrier fut admis au Royal Infirmary de Glascow, dans le service de M. Lyon; il avait une *exostose* de la grosseur d'un œuf de pigeon prenant naissance à la voûte de l'orbite droit. Le bord supérieur de l'orbite semblait refoulé en haut par la tumeur, tandis que l'œil était poussé en bas et en avant. On mit la tumeur à nu par une incision parallèle aux fibres de l'orbiculaire et le doigt, passé derrière et sous elle, fit reconnaître nettement qu'elle était limitée. On essaya sur elle l'action de la gouge, des tenailles incisives, de la râpe, du couteau à rogner, le tout en vain. La scie de Hey ayant été appliquée sur sa partie antérieure, on parvint, à force de persévérance, à pratiquer à l'exostose, dans le plan de la voûte orbitaire, une entaille de trois quarts de pouce de profondeur. On introduisit un levier dans le trait de scie, mais la tumeur ne céda point à l'emploi de la force : la crainte de fracturer la paroi orbitaire et d'intéresser le cerveau empêcha de continuer ces manœuvres.

On parvint après quelques difficultés à scier la portion d'exostose qui s'avançait entre le trait de scie déjà pratiqué et l'œil et l'on ferma la plaie, espérant que la nécrose achèverait ce que l'opération avait commencé.

Dix ans se sont écoulés depuis et l'exostose toujours à nu porte encore la marque de la scie, comme si elle avait été faite la veille. La portion du frontal auquel elle s'insère paraît un peu mobile, l'œil a été complétement chassé de l'orbite et la cornée est devenue opaque.

L'absence de pédicule et de toute adhérence aux parois osseuses dénote pour ces tumeurs un mode de formation spécial. Le professeur Verneuil a démontré, en effet, que la muqueuse des sinus de la face renferme, dans son épaisseur, de petites plaques blanchâtres, indépendantes de l'os et composées *de substance osseuse* avec de véritables ostéoplastes. Ces productions peuvent s'accroître par addition de couches nouvelles, et donner naissance à ces exostoses énormes dont le volume atteint parfois celui d'une tête de fœtus.

Dans le cours d'une discussion soulevée récemment à la Société de chirurgie, à propos d'un cas d'exostose sans pédicule des fosses nasales et du sinus maxillaire avec prolongement dans l'orbite, Tillaux rappela de nouveau que de semblables tumeurs « n'ont pas de pédicules parce que ce ne sont pas des exostoses à proprement parler, mais des tumeurs recouvertes, à l'origine, d'une membrane formée aux dépens de la muqueuse des sinus ethmoïdaux, maxillaires, sans point d'implantation sur le squelette. En se développant elles remplissent d'abord ces cavités, avant de se faire jour au dehors. L'ossification ne se développant qu'ultérieurement, elles se trouvent un jour complétement osseuses, bien que sans adhérence avec les os du voisinage. » L'observation de Maisonneuve rapportée plus haut, des faits analogues publiés par Bouillé de Saintes, et le professeur Dolbeau, ont montré tout le parti que l'on peut tirer de l'indépendance de ces sortes d'exostoses quand il s'agit de les extirper.

MÉLANO-SARCOMES, CARCINOMES.

Les mélano-sarcomes de l'orbite prennent probablement naissance dans le tissu graisseux de l'orbite ; ce sont tantôt des sarcomes purs, tantôt des sarcomes mélangés de carcinome. A une certaine période de leur évolution, ils peuvent envahir le globe oculaire, ainsi que Lebert et Virchow en ont rapporté des exemples. Leur véritable origine est alors d'autant plus difficile à reconnaître, que les sarcomes choroïdiens intra-oculaires offrent une grande tendance à se propager dans l'orbite.

Ces tumeurs ne présentent pas toujours la coloration noirâtre caractéristique de la mélanose ; elles sont quelquefois d'une couleur sépia, d'autres fois d'un tacheté gris-noir, comparable au parenchyme de la truffe. Au microscope, elles semblent composées presque exclusivement de cellules fusiformes ; pourtant, dans les

parties les plus molles, on rencontre assez fréquemment des amas de cellules rondes. Toutes ces cellules renferment un gros noyau avec un nucléole. Leur pigment est analogue à celui de l'iris. En dehors des cellules, on trouve encore des corpuscules de pigment, libres, d'un brun plus ou moins rougeâtre, vestiges d'anciennes hémorrhagies : des foyers de dégénérescence graisseuse, en rapport avec la destruction ou le ramollissement partiel de la tumeur existent par places. La substance fondamentale intercellulaire varie avec le tissu qui a été le point de départ du néoplasme.

L'expérience clinique démontre que ces tumeurs ont une grande tendance à *se généraliser par métastase et par dissémination*. Tantôt elles pénètrent dans la cavité crânienne par le trou optique ou la fente sphénoïdale, tantôt elles infestent l'organisme, envahissant, par ordre de fréquence, le foie, les reins, les poumons, les ganglions lymphatiques, le corps thyroïde.

Peu d'affections ont un pronostic aussi grave. Chez trente-cinq malades (1) la durée de la maladie a varié de trois mois à quatre ans. Quatre fois seulement (Cruveilhier) la récidive ne s'est montrée qu'au bout de neuf ans.

Toute intervention chirurgicale étant évidemment contre-indiquée si le malade est sous le coup d'une généralisation mélanique imminente, il est important, avant d'opérer, d'être renseigné sur son état général. D'après Nepveu l'examen microscopiqne des crachats, de l'urine et du sang permet de trancher la question.

Ses recherches pleines d'intérêt ont été consignées dans la thèse inaugurale du Dr Clauzel (2).

L'examen des *crachats* dénote quelquefois la présence de produits mélaniques dans les poumons. Les crachats prennent alors une teinte noirâtre, et, au microscope, on y trouve des cellules épithéliales bronchiques ou alvéolaires remplies de nombreuses granulations noirâtres. Dans une observation curieuse de B. Anger et Worthington, les produits mélaniques du poumon s'étant manifestés par une expectoration noirâtre firent soupçonner la généralisation, qui fut démontrée à l'autopsie. Ce signe, toutefois, n'a pas une valeur absolue, car il peut manquer alors même que le poumon est envahi, et d'ailleurs cet organe est un des derniers atteints par la métastase.

Pour Eiselt, l'examen des *urines* établirait avec certitude l'existence de la généralisation mélanique. Bendz, qui a démontré le

(1) Cornil et Trasbot, *Mémoire sur la mélanose*, couronné par l'Académie, 1868.

(2) Clauzel, *Du diagnostic de la généralisation des tumeurs mélaniques*, thèse de Paris, 1874.

premier la présence de l'*uromélanie* chez les malades atteints de tumeurs mélaniques, considère ce symptôme comme *pathognomonique* de l'infection métastatique. Cette manière de voir est assurément trop exclusive, car dans une foule d'états morbides de l'économie et même à l'état physiologique, l'urine peut prendre, soit au contact de l'air, soit par l'addition d'acides, une teinte noirâtre. Ce signe acquiert pourtant une valeur clinique incontestable quand l'examen *microscopique* s'associe à l'examen chimique.

Nepveu, en effet, a constaté, au microscope, dans l'urine de ces malades, l'existence de petites masses brunâtres, paraissant formées par des agrégations de granulations de même couleur; la plupart de ces petites masses offraient une forme cylindrique ; on trouvait en outre des cristaux de diverses formes, tous teintés en violet clair, offrant une belle couleur hortensia.

L'examen microscopique du *sang* a plus de valeur que les précédents, car chez tous les malades atteints de récidive ou ayant succombé à l'infection métastatique, le sang a présenté au microscope les altérations suivantes :

1° Globules blancs légèrement augmentés de nombre ;

2° Granulations noirâtres dans les globules blancs ;

3° Granulations brun rougeâtre dans le sérum, formant de très-petits cylindres en forme de moules ;

4° Globules rouges, isolés ou pris en masses cylindriques, présentant quelquefois une teinte noirâtre foncée.

Le *carcinome* se présente sous la forme médullaire ou mélanique. Sauf la mollesse particulière de la tumeur, son développement rapide et considérable, surtout après récidive, son apparence fongueuse qui lui a valu jadis le nom de *fongus hématode*, les symptômes restent les mêmes que précédemment. Dans 21 cas rapportés par Leber, 7 fois le cancer débuta par la conjonctive, 5 fois par le nerf optique, 7 fois par le globe de l'œil, 7 fois l'orbite fut envahi d'emblée. L'extirpation de ces tumeurs est malheureusement suivie le plus souvent d'une prompte récidive.

TUMEURS VASCULAIRES.

ANÉVRYSMES ARTÉRIOSO-VEINEUX CIRSOIDES.

C'est à Nélaton que revient le mérite d'avoir le premier diagnostiqué, pendant la vie, la communication anormale de la carotide interne avec le sinus caverneux; l'autopsie confirma ce beau dia-

gnostic. Trois observations analogues ont été publiées depuis. Delens (1) les a consignées dans sa thèse et s'est efforcé, en même temps, de démontrer qu'un certain nombre de *tumeurs vasculaires* de l'orbite, prises jusqu'ici pour des anévrysmes vrais ou cirsoïdes, n'étaient autre chose que des anévrysmes *artérioso-veineux*.

Nous ferons de nombreux emprunts à cet intéressant travail.

La rupture de la carotide a généralement lieu à la suite d'un coup violent porté directement dans cette région. Dans le cas observé par Nélaton, l'extrémité d'une ombrelle avait pénétré dans l'orbite jusqu'au sinus caverneux : pourtant le même accident peut survenir après un contre-coup à la suite d'une chute sur les pieds. Delens admet même la possibilité de la rupture *spontanée* sous l'influence d'une augmentation de la tension artérielle. Ce chirurgien a pu voir sur le cadavre la matière à injection poussée avec force dans la carotide primitive se répandre dans le sinus caverneux après avoir rompu les parois de la carotide interne.

L'*exophthalmie* est le plus souvent considérable ; les paupières, la supérieure surtout, sont distendues, œdématiées et présentent une teinte violacée. Les veines sous-cutanées, engorgées, flexueuses, deviennent très-apparentes. L'œdème s'étend à la conjonctive palpébrale et bulbaire, produisant parfois un tel chémosis, qu'un véritable bourrelet se forme entre le globe et la paupière inférieure, qui se renverse en dehors.

Le globe oculaire est animé d'un *mouvement de propulsion* isochrone aux battements du cœur appréciable à la vue comme au toucher. La compression de la carotide primitive du côté affecté fait cesser les battements. Il existe en avant et au-dessous de la partie supéro-interne de l'arcade orbitaire une tumeur arrondie, molle, facilement réductible, formée par la dilatation de la veine ophthalmique.

A l'*auscultation* on perçoit un bruit de *souffle*, et il est facile de constater avec un peu d'attention que ce bruit de souffle est *continu avec renforcement ;* il est analogue par conséquent à celui des anévrysmes artérioso-veineux des autres régions. Ce signe seul permettra de différencier l'affection qui nous occupe des anévrysmes proprement dits, où le bruit de souffle est *intermittent*.

L'on entend quelquefois un bruit de *piaulement* isochrone aux pulsations artérielles.

Les malades éprouvent du côté de l'orbite des douleurs assez

(1) *De la communication de la carotide interne et du sinus caverneux*, Delens, thèse de Paris, 1870.

violentes, une sensation d'engourdissement se propageant quelquefois dans la moitié correspondante de la tête.

La vision est généralement assez bien conservée, ce qui contraste avec les troubles profonds de la circulation orbitaire.

Les mouvements de l'œil sont notablement gênés par le fait même de l'exophthalmie et par la paralysie des nerfs moteurs

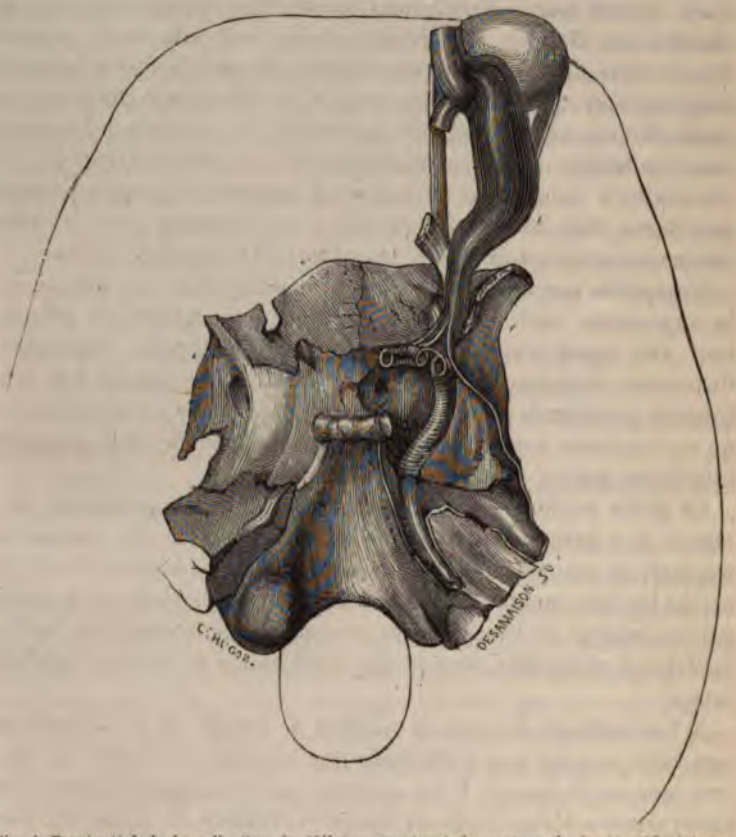

Fig. 1. Dessin tiré de la collection de Nélaton, montrant la rupture de la carotide interne, et sa communication avec le sinus caverneux et la veine ophthalmique. (Thèse de Delens, Paris, 1870.)

comprimés à leur sortie du crâne. Dans un cas la paralysie de la troisième paire était complète et s'accompagnait de ptosis. Les malades se trouvent fort incommodés par un bruit de rouet perçu du côté correspondant à la lésion.

Le diagnostic de l'anévrysme artérioso-veineux est difficile,

car la plupart des symptômes que nous venons d'énumérer n'ont rien de pathognomonique et se rencontrent dans la plupart des tumeurs vasculaires de l'orbite. Le bruit de souffle continu avec renforcement permettra d'éliminer l'anévrysme de l'artère ophthalmique, où le bruit de souffle serait intermittent; les tumeurs érectiles et les tumeurs veineuses ou variqueuses ne sont pas animées de pulsations aussi nettes et ne présentent que des bruits de souffle peu marqués. Mais les difficultés augmentent quand il s'agit de l'*anévrysme cirsoïde*.

Dans les deux cas, en effet, le bruit de souffle est continu avec renforcement, les signes objectifs et subjectifs, la physionomie générale de la maladie sont à peu près les mêmes. Il faudra dès lors tenir compte du développement lent et progressif des *varices artérielles*, dont les accidents ne deviennent menaçants qu'après une période d'évolution de plusieurs années. Tandis que dans l'anévrysme artérioso-veineux, presque toujours consécutif à un traumatisme violent, les symptômes acquièrent en peu de jours leur maximum d'intensité.

La palpation fournit aussi des renseignements importants : dans l'anévrysme artérioso-veineux, la veine ophthalmique dilatée donne la sensation d'une tumeur molle, réductible, tandis que l'anévrysme cirsoïde donne la sensation qu'on éprouverait en touchant un paquet de vers.

ANÉVRYSMES VRAIS.

Il est aujourd'hui reconnu que l'anévrysme de l'artère ophthalmique, longtemps considéré comme une des tumeurs vasculaires les plus communes de l'orbite, est excessivement rare ; la petitesse du vaisseau explique du reste suffisamment ce peu de fréquence. Les ouvrages spéciaux ne contiennent que deux observations authentiques, et encore sont-elles loin d'être rapportées avec les détails désirables. Dans le cas de Caron du Villars l'anévrysme fut découvert par hasard à l'amphithéâtre sur un sujet qui vraisemblablement n'avait éprouvé aucun trouble oculaire de son vivant : il était de la grosseur d'une noisette et siégeait à l'entrée de l'artère dans l'orbite. Plus heureux, Guthrie put observer un malade atteint d'exophthalmie chez lequel on trouva à l'autopsie un anévrysme de la grosseur d'une noix sur chaque artère ophthalmique. Ce sont les deux seuls cas d'anévrysme connus : et cependant, dans ces derniers temps encore, au moindre bruit de souffle perçu dans l'orbite, pour peu qu'il y eût d'exorbitisme, on se croyait autorisé à

porter le diagnostic de tumeur anévrysmale. Nous verrons qu'il s'agissait constamment dans ces cas de tumeurs veineuses.

TUMEURS VEINEUSES OU VARIQUEUSES.

Ces tumeurs offrent souvent les mêmes caractères cliniques que les tumeurs pulsatiles anévrysmales de l'orbite; elles peuvent même présenter un tel bruit de souffle que, prises pendant la vie pour de véritables anévrysmes, leur nature n'a été souvent reconnue qu'à l'autopsie. Nous ne saurions mieux faire que de citer ici quelques observations, dans lesquelles cette erreur avait été commise.

Gendrin (1) rapporte l'observation d'une malade qui fut prise presque subitement de douleur vive dans l'œil gauche et d'exophthalmie de ce côté. Les paupières étaient rouges, tuméfiées et comme soulevées par un corps étranger. La compression de l'œil n'était pas directement douloureuse, mais elle déterminait de vives douleurs dans la région temporo-pariétale. Le sthétoscope appliqué sur la tumeur était soulevé par des *battements isochrones* à la systole cardiaque; à chaque impulsion on entendait un bruit de frottement très-prononcé en rapport avec les battements artériels; ce bruit disparaissait au-delà du pourtour de l'orbite.

Le diagnostic fut ainsi formulé : anévrysme probable de l'*artère ophthalmique* artérite des artères supérieures, induration des valvules tricuspide et mitrale. A l'autopsie de la malade, qui succomba à des accidents cérébraux, on trouva la veine ophthalmique variqueuse gonflée par le sang coagulé, son diamètre atteignait 6 à 7 millimètres; d'autres veines de l'orbite étaient variqueuses, mais il n'y avait nulle part de sang extravasé. Le sinus caverneux était obstrué par un coagulum brun grisâtre en voie de décomposition. La tunique interne de l'artère ophthalmique et de la carotide était altérée, présentait des rugosités jaunâtres, mais *sans trace de perforation*.

Bowman (2) eut l'occasion de pratiquer la ligature de la carotide primitive chez une femme de quarante ans qui, cinq mois auparavant, avait reçu dans une rixe, au côté gauche de la tête, un coup de poing qui l'avait renversée. Aussitôt après l'accident survinrent des douleurs très-vives, puis au bout de quinze jours un bruit de sifflement très-incommode pour la malade. Toute la région orbitaire gauche était tuméfiée, et l'œil congestionné faisait saillie en avant.

(1) *Leçons sur les Maladies du cœur et des grosses artères*, t. I, p. 240.
(2) *Ophthalmic hospital report*, n° 7, 1859, p. 6.

En appliquant les doigts sur les paupières on percevait des *pulsations manifestes* en rapport avec les battements du cœur ; en appliquant le stéthoscope sur l'œil, on entendait un bruit de souffle très-fort. La malade ayant succombé au bout de huit jours à des hémorrhagies provenant de la plaie, on trouva le sinus caverneux rempli d'un liquide puriforme formé par un coagulum ramolli et désagrégé ; *la carotide interne et l'artère ophthalmique n'étaient point dilatées et leur surface interne paraissait saine*. La veine ophthalmique avait beaucoup augmenté de volume, augmentation de volume qui semblait due à un épaississement des tuniques plutôt qu'à une augmentation du calibre.

Dans une observation d'Aubry (1), une femme âgée de trente-deux ans présentait une exophthalmie de l'œil droit qui, d'après le dire de la malade, était survenue spontanément à la suite d'une fièvre typhoïde. A la partie interne de la paupière supérieure il existait une tumeur grosse comme une noisette, molle, fluctuante, sous-cutanée, sans changement de couleur à la peau ; le doigt appliqué sur la tumeur percevait nettement des pulsations isochrones aux battements artériels ; avec le stéthoscope on entendait un bruit de souffle très-distinct, intermittent, isochrone avec la systole ventriculaire.

On diagnostiqua *une tumeur anévrysmale développée aux dépens de l'artère ophthalmique*. — La malade succomba. A l'autopsie on reconnut que la tumeur était constituée par la dilatation et l'amincissement de la veine ophthalmique. Cette veine offrait le volume du petit doigt et parcourait l'orbite du sommet à la base en décrivant des sinuosités : *la carotide et l'artère ophthalmique ne présentaient rien d'anormal.*

Malgré ces méprises, nous estimons qu'on pourra différencier les tumeurs veineuses des anévrysmes de l'orbite, cirsoïdes ou artérioso-veineux. Bien qu'il ressorte, en effet, des observations précédentes, que, dans la plupart des cas, ces tumeurs présentaient des pulsations et des bruits de souffle, ces deux symptômes seront toujours moins accusés dans les tumeurs variqueuses que dans les anévrysmes ; le bruit de souffle, plus doux, plus régulier, ne présentera pas des renforcements synchrones à la systole artérielle ; enfin ces bruits, ces pulsations persisteront malgré la compression de la carotide primitive du côté correspondant, ce qui n'aura pas lieu dans les tumeurs anévrysmales.

(1) *Gazette des hôpitaux*, n° 48 ; 1864.

TUMEURS ÉRECTILES.

Des tumeurs érectiles (angiomes caverneux) peuvent s'observer dans l'orbite. D'après de Wecker, elles ne se développent primitivement au fond de la cavité que très-exceptionnellement ; elles commenceraient plutôt par les paupières sous forme de nævus, pour envahir plus tard la profondeur de l'excavation.

Leur mode de connexion avec le tissu cellulaire ambiant, auquel elles n'adhèrent que très-faiblement, mérite d'être signalé. Il ressort de plusieurs observations rapportées par Virchow, de Græfe, de Wecker, que les angiomes caverneux sont très-souvent enkystés. Chez le malade de de Wecker, la tumeur, enveloppée d'une sorte de capsule fibreuse, fut facilement énucléée. Le diagnostic des angiomes, toujours difficile, n'a pu être fait le plus souvent qu'après leur extirpation.

TRAITEMENT DES TUMEURS VASCULAIRES.

Le traitement médical de Valsalva, qui compte des succès dans le traitement des anévrysmes des gros troncs vasculaires, est rarement applicable aux tumeurs pulsatiles de l'orbite, formées le plus souvent, comme nous l'avons vu, par des dilatations veineuses ou artérielles, et non pas de véritables anévrysmes.

Néanmoins Demarquay rapporte une observation de Langenbeck qui aurait guéri un malade à l'aide des saignées et de la digitale. Il existe une seconde observation de Collard (de Berne), où un régime débilitant aurait fini par amener la guérison.

Enfin Holmes aurait obtenu aussi un succès en prescrivant un repos complet à son malade, et l'usage du seigle ergoté et de *veratrum viride* à dose assez élevée.

Le traitement *chirurgical* comprend plusieurs procédés, nous ne citerons que les plus importants.

Les *injections coagulantes* au perchlorure de fer ont été employées d'abord par Brainard, en 1852, puis par Bourguet, en 1855, et enfin par Désormeaux. Dans ces trois cas, il y eut guérison.

La solution de perchlorure de fer employée doit être à 20 degrés, et l'on se servira, pour faire l'injection, d'une petite seringue ordinaire à injections sous-cutanées. La ponction étant faite avec le trocart capillaire, et une fois la certitude acquise par l'écoulement du sang de la canule qu'elle a pénétré dans la poche sanguine, on injectera 5 à 6 gouttes dans la tumeur.

Pendant cette manœuvre, la carotide, du côté correspondant, sera *comprimée*, et cette compression devra durer au moins dix minutes après l'injection.

Les battements et les bruits de souffle diminuent aussitôt, mais le plus souvent la solidification n'est que partielle; au bout de quinze jours, une nouvelle injection de 5 à 6 gouttes sera pratiquée. Deux ou trois injections suffisent d'ordinaire pour amener une guérison complète.

La *compression de la carotide* fut faite d'abord au moyen d'appareils dont le plus ingénieux est celui d'Henry, employé par Nélaton. Mais depuis la belle découverte de Vanzetti, c'est à la compression digitale qu'on a généralement recours. Ce mode de traitement compte deux beaux succès, l'un dû à Scaramazza, et l'autre à Gioppi.

Dans le premier cas, la compression fut faite vingt à trente minutes, cinq ou six fois par jour pendant cinq jours. Au bout de ce temps, comme elle fut mal supportée, on laissa le malade reposer quarante-huit heures, et on la reprit ensuite pendant onze jours en faisant plusieurs séances par jour, de deux ou trois minutes seulement.

Dans l'observation de Gioppi, la compression intermittente fut suivie de syncope au début; elle finit néanmoins par être tolérée, et au bout de quatre jours le bruit de souffle avait disparu.

La compression digitale compte aussi des revers : elle a échoué entre les mains de Bowman, Morton, Legouest; il ne reste plus dès lors comme ressource ultime que la ligature de la carotide primitive.

Delens, dans sa thèse, rapporte que, sur trente-trois cas de ligature de la carotide primitive pour des tumeurs vasculaires de l'orbite, il y a eu vingt-deux succès complets, cinq partiels, un insuccès et cinq morts. Comme on le voit, ce résultat est fort remarquable, et dépasse toutes les prévisions que suggérerait *à priori* une opération aussi grave.

MALADIES DE L'APPAREIL LACRYMAL

CONSIDÉRATIONS SUR L'ANATOMIE ET LA PHYSIOLOGIE DE L'APPAREIL LACRYMAL. — MALADIES DE LA GLANDE LACRYMALE. — RÉTRÉCISSEMENTS DU CANAL NASAL. — TUMEUR ET FISTULE LACRYMALES.

CONSIDÉRATIONS SUR L'ANATOMIE ET LA PHYSIOLOGIE DE L'APPAREIL LACRYMAL.

Plusieurs auteurs, dans ces derniers temps, ont entrepris des recherches sur la sécrétion physiologique des larmes.

Demtschenka et Wolferz semblent avoir démontré que la sécrétion des larmes est placée sous la dépendance du nerf lacrymal, et peut-être aussi de la portion sous-cutanée du nerf malaire.

De son côté le docteur Reich (1), dans une série d'expériences exécutées sur des animaux : chiens, chats et lapins, s'est efforcé de résoudre la même question.

Les principaux résultats obtenus par ces divers physiologistes peuvent être résumés en quelques mots :

Si l'on sectionne le trijumeau dans l'intérieur du crâne au point où il émerge de la protubérance, l'irritation du bout périphérique ne modifie en rien la sécrétion des larmes.

Il est facile de provoquer une hypersécrétion abondante par voie réflexe, en stimulant la muqueuse des fosses nasales au moyen de l'huile essentielle de moutarde. L'attouchement de la pituitaire, d'un seul côté, avec cette substance produit un larmoiement abondant dans les deux yeux, un peu moins fort pourtant du côté opposé à celui qui est excité.

La même sécrétion profuse se produit dans ces conditions, lorsque les trijumeaux sont *sectionnés* dans le crâne, preuve manifeste que ces troncs nerveux ne renferment pas les filets centrifuges qui président à la sécrétion des larmes.

Vient-on à sectionner le *nerf lacrymal* et à irriter aussitôt son bout *périphérique*, on produit une sécrétion abondante, tandis que l'hypersécrétion réflexe provoquée par l'action de l'essence de

(1) *Archiv für Ophthalmologie*, t. XIX, 3e partie, p. 38.

moutarde n'a plus lieu. Ces faits démontrent : 1° que le nerf lacrymal renferme des filets sécréteurs ; 2° que ces filets ne sont point fournis par le trijumeau (1).

Ce résultat concorde du reste avec ce grand fait de physiologie générale, que les nerfs de sécrétion, de même que les nerfs de mouvement, suivent une direction centrifuge.

Restait encore à déterminer l'influence des autres nerfs et, en particulier, du grand sympathique. L'excitation du pathétique, du moteur oculaire commun ne donna aucun résultat. L'irritation du grand sympathique au cou produisait aussi une hypersécrétion, mais peu abondante, quelquefois même contestable. Après l'extirpation du ganglion cervical supérieur, l'hypersécrétion réflexe provoquée par l'introduction de l'essence de moutarde dans les narines a encore lieu, preuve manifeste que, si le sympathique contient des filets sécréteurs centrifuges, ils sont renfermés dans sa *portion supérieure*, à son origine au niveau de la moelle allongée.

Au point de vue pratique, l'influence bien établie du nerf lacrymal sur la sécrétion des larmes présente un réel intérêt, car ce nerf, bien que caché profondément sous la voûte orbitaire en arrière de la glande, n'est pas inaccessible aux instruments tranchants. Sa position, intermédiaire au droit supérieur de la paupière et au droit externe permet à la rigueur de l'atteindre ; et il serait peut-être préférable de chercher à le sectionner plutôt que d'extirper la glande lacrymale, comme l'ont fait quelques chirurgiens pour des larmoiements incoercibles.

Les larmes sont donc sécrétées par la glande lacrymale ; cette sécrétion est continue. Huit ou dix canaux excréteurs les versent dans le cul de-sac supérieur de la conjonctive, près de la commissure externe. De là elles se répandent sur toute la surface libre du globe oculaire et se dirigent vers l'angle interne de l'œil. Elles s'accumulent ensuite dans le lac lacrymal, s'engagent à travers les points lacrymaux et, de là, par le sac lacrymal et le canal nasal qui lui fait suite, s'écoulent dans le méat inférieur des fosses nasales, où elles s'évaporent au contact de l'air atmosphérique inspiré. Cette évaporation égale et continue, à droite et à gauche, entretient dans les cavités nasales un certain degré d'humidité physiologique.

(1) Nous ne pouvons nous empêcher de faire remarquer que, sauf une anastomose peu importante, fournie par le pathétique, toutes les fibres du nerf lacrymal viennent du trijumeau. Il est difficile de concilier ces données anatomiques avec les expériences rapportées ci-dessus.

Le mécanisme du cheminement des larmes paraît fort simple. Il a cependant donné lieu à plus d'une contestation.

Comment les larmes pénètrent-elles par les points lacrymaux? Qu'on se rappelle la disposition anatomique de l'orbiculaire des paupières. Des fibres qui le composent, les unes, et ce sont de beaucoup les plus nombreuses, s'insèrent sur le tendon direct ou sur ses deux branches de bifurcation et sont ainsi en connexion intime avec la paroi antérieure du sac: elles vont recouvrir les parties molles des paupières au-dessus des cartilages tarses (*muscle lacrymal antérieur*). Les autres, moins importantes, s'insèrent à la lèvre postérieure de la gouttière lacrymale, à la crête de l'os unguis, et à la paroi postérieure du sac: elles vont recouvrir les cartilages tarses, en restant concentriques aux précédentes (*muscle lacrymal postérieur*); leur ensemble représente le muscle de Hörner.

Grâce à cette disposition anatomique, le sac est entouré d'une sorte d'anneau musculaire, dont la contraction a pour résultat de le comprimer, d'en rapprocher les deux parois, d'en effacer la cavité. Notons également qu'à son extrémité inférieure, au point où il s'ouvre dans le méat inférieur, le canal nasal est pourvu d'un repli muqueux plus ou moins développé, mais constant, véritable valvule qui permet facilement l'écoulement des liquides du canal dans le méat, mais qui s'oppose efficacement non-seulement à leur reflux, mais encore à la pénétration de l'air pendant l'effort.

L'absorption des larmes au niveau du sac a donné naissance à plusieurs théories. Le professeur Richet l'explique ainsi. En se contractant, l'orbiculaire entraîne en avant la paroi antérieure du sac, l'éloigne de la postérieure et par conséquent dilate la cavité. Le vide se fait dans le sac; pour le remplir, les liquides et l'air tendent à s'y précipiter par les deux extrémités des voies lacrymales: en bas, par l'orifice du canal nasal; en haut, par les points lacrymaux. Or, en bas, existe une valvule que ne sauraient forcer ni l'air, ni les liquides: des expériences le démontrent. En haut, au contraire, les voies sont libres, de petits anneaux cartilagineux entourent les points lacrymaux et les maintiennent béants: de là une pénétration facile, rapide des larmes dans le sac lacrymal.

Cette théorie s'appuie sur la dilatation du sac par la contraction de l'orbiculaire: mais le fait de cette dilatation est actuellement contesté. On admet généralement aujourd'hui que cette contraction, loin de dilater le sac, le comprime et l'aplatit. La pathologie des voies lacrymales en fournit des preuves. Qu'on observe attentivement une gouttelette de liquide à l'orifice cutané d'une

fistule lacrymale : si la contraction de l'orbiculaire dilate le sac et produit le vide dans sa cavité, évidemment la gouttelette doit y rentrer au moment du clignement; elle doit au contraire en sortir, si le sac est comprimé. Or, c'est là précisément ce qui se produit : la gouttelette tombe sur la joue.

D'autres physiologistes admettent que, des fibres de l'orbiculaire, les unes dilatent le sac, les autres le compriment. Ici, le sac fonctionnerait à la manière d'une pompe aspirante et foulante. Pour quelques-uns enfin, l'évaporation incessante des larmes à l'extrémité inférieure du canal nasal est une force suffisante pour appeler dans le sac les larmes accumulées dans le grand angle de l'œil.

La plupart expliquent ainsi la pénétration des larmes dans le sac. L'orbiculaire, en se contractant, exerce une certaine traction sur ses deux tendons d'origine antérieur et postérieur, l'un et l'autre moulés sur la convexité des parois du sac. Cette traction redresse les deux tendons et par conséquent rapproche les deux parois, à peu près comme ferait la contraction d'un sphincter. La capacité du sac diminue, les larmes en sont expulsées dans le canal nasal. Que la contraction cesse, les deux parois du sac revenant à leur position primitive, la tendance au vide se produit dans sa cavité et le sac s'est rempli. Peu à peu les larmes affluent par les points lacrymaux : le vide a cessé et avec lui la pénétration des larmes ; une nouvelle contraction, un clignement des paupières se produit, le sac se vide dans le canal nasal, l'écoulement des larmes recommence, et ainsi de suite.

Le canal nasal est tapissé par une fibro-muqueuse pourvue de glandes mucipares, de structure analogue à celles de la pituitaire.

Ce fait a son importance : il explique bien les lésions de cette muqueuse, et la fréquence avec laquelle les inflammations de la pituitaire s'y propagent.

MALADIES DE LA GLANDE LACRYMALE.

INFLAMMATION (DACRYADÉNITE).

Cette maladie se présente plus rarement à l'état aigu qu'à l'état chronique.

Dans la forme *aiguë*, les principaux symptômes consistent dans un gonflement considérable, avec rougeur érysipélateuse de la paupière supérieure, localisée principalement vers le rebord

orbitaire externe. Cette tuméfaction peut être assez considérable pour déplacer l'œil dans la direction opposée, c'est-à-dire en bas et en dedans. Les mouvements de cet organe sont alors gênés en haut et en dehors. La conjonctive est injectée, tuméfiée, surtout au voisinage de la glande; il existe parfois dans cette région un chémosis assez considérable.

Les douleurs sont vives, lancinantes, pulsatives; elles s'exagèrent par la pression. Il y a de l'inappétence, de l'insomnie, de la fièvre.

La maladie peut se terminer par résolution, par suppuration, ou passer à l'état chronique. Une rougeur plus vive, une tuméfaction plus considérable, des douleurs pulsatives plus intenses, indiquent la formation du pus.

Si le chirurgien n'intervient pas à ce moment, la peau qui recouvre l'abcès s'amincit, se perfore, et il se produit ainsi un trajet fistuleux à travers lequel les larmes s'écoulent au dehors. Dans les cas plus heureux, l'ouverture spontanée se fait du côté du sac conjonctival; les larmes continuent alors de se déverser à la surface du globe oculaire.

Dans l'inflammation *chronique*, la tuméfaction est encore considérable, mais la rougeur des paupières est moins vive, le gonflement de la conjonctive peu accusé, et les douleurs, presque insignifiantes, ne se font guère sentir qu'à la pression. En explorant avec le doigt le rebord orbitaire au niveau de la fossette lacrymale, on sent la glande lacrymale tuméfiée.

Deux fois l'affection existait simultanément des deux côtés (1).

La dacryadénite reconnaît habituellement pour cause les traumatismes de cette région. Elle succède quelquefois à des inflammations chroniques de la conjonctive et de la cornée, à l'impression du froid. De Græfe l'a mentionnée à la suite de l'application prolongée du bandeau compressif. La rétention des larmes serait alors le point de départ de l'irritation de la glande.

L'inflammation aiguë sera combattue au début par des moyens antiphlogistiques énergiques, tels qu'émissions sanguines locales, application de compresses émollientes, de cataplasmes. Dès que le pus sera formé, on cherchera à lui donner issue, en enfonçant dans le foyer la lame d'un bistouri étroit. L'incision sera faite, s'il est possible, du côté de la conjonctive, pour éviter l'établissement d'une fistule cutanée.

Les frictions résolutives avec les pommades d'iodure de potas-

(1) Haynes Valton, *Medical Times and Gazette*, 1854, p. 317.

sium, de plomb, l'onguent mercuriel belladoné, les badigeonnages avec la teinture d'iode sont indiqués dans la forme chronique.

HYPERTROPHIE, TUMEURS.

Les cas d'hypertrophie de la glande lacrymale, fort peu nombreux, ont été observés le plus souvent chez de jeunes sujets, quelquefois même aussitôt après la naissance.

Cette affection est survenue spontanément, ou à la suite de poussées inflammatoires répétées. La glande hypertrophiée se présente sous la forme d'une tumeur circonscrite, noduleuse, élastique, qui peut, à la longue, en se développant, déplacer l'œil et gêner ses mouvements. Le diagnostic est toujours fort incertain; pourtant l'absence complète de rougeur, d'adhérences à la peau, de douleurs, un développement extrêmement lent sont autant de symptômes qui permettront de distinguer la simple hypertrophie des tumeurs de mauvaise nature.

A ce propos, l'observation suivante, fort instructive, de O. Becker (1), mérite d'être rapportée tout au long :

Un homme de trente-trois ans, né de parents bien portants, ayant trois sœurs en bonne santé, arrive à l'âge de vingt ans sans éprouver de maladie. A partir de ce moment ses yeux deviennent malades, s'enflamment, toutes choses que le patient attribue à sa profession de meunier et à l'irritation continuelle produite par la poussière. A l'âge de vingt-deux ans, cet état s'aggrava à tel point qu'il entra à l'hôpital d'Augsbourg; une seconde récidive l'obligea à aller réclamer les soins du docteur Rothmund à Munich. Enfin le 1er février il fut reçu à la clinique d'Heidelberg.

Etat actuel : Les deux yeux projetés hors de l'orbite convergent en bas. L'œil droit paraît plus proéminent que le gauche, l'exophthalmie de ce dernier est d'environ 15 millimètres. La motilité des globes est conservée, sauf en dehors et en haut, où elle est un peu limitée. La conjonctive, rouge dans toute son étendue, sécrète d'une façon anormale. Cornées saines, quelques vaisseaux seulement se montrent le long du bord inférieur de celle de droite.

Pupilles étroites, réagissant peu à l'action de la lumière. A l'ophthalmoscope l'on constate une forte hypérémie de la rétine et du nerf optique, sans altération de tissu. Le malade voyait de ses deux yeux: mais la photophobie, le larmoiement et la position anormale des axes empêchaient de déterminer l'acuité visuelle à distance. Tension intra-oculaire moyenne.

Une tumeur de la grosseur d'un œuf de pigeon, située à la partie supéro-

(1) *Archiv für Ophthalmologie*, t. XVIII, 2e partie, et *Revue des sciences médicales* t. II, p. 411.

externe de l'orbite des deux côtés, semblait être la cause de cette double exophthalmie. Cette tumeur n'était ni pulsatile ni douloureuse à la pression. Sa surface paraissait unie.

Quand on élevait avec les doigts la paupière supérieure, cette manœuvre n'avait aucune influence sur la position de la tumeur, ce qui indiquait qu'elle était située derrière le fascia tarso-orbitaire. Les mouvements du globe ne la laissaient pas tout à fait immobile, mais on pouvait pourtant s'assurer par le toucher qu'elle était indépendante du bulbe oculaire. Les ganglions lymphatiques préauriculaires n'étaient pas tuméfiés.

Le 6 août, vu la parfaite symétrie des deux tumeurs et leur siége particulier, Otto Becker porta le diagnostic d'hypertrophie de la glande lacrymale.

L'opération, acceptée par le malade, fut faite des deux côtés et n'offrit rien de particulier dans son exécution ni dans ses suites. Au bout de cinq semaines la guérison était complète.

L'examen microscopique, fait par Arnold, ne confirma pas le diagnostic d'hypertrophie de la glande lacrymale. Des coupes de la tumeur offraient, sous le microscope, tous les caractères du tissu lymphoïde. On y trouvait à la fois de véritables follicules, et entre ceux-ci un réseau réticulé dans les mailles duquel étaient accumulées des quantités considérables de cellules lymphatiques. Ce tissu pathologique présentant tous les caractères histologiques des ganglions lymphatiques, ces tumeurs devaient être rangées dans la catégorie des lympho-adénomes.

Bien qu'on ne connaisse pas dans cette région de ganglions lymphatiques visibles à l'œil nu, il est possible qu'il y en ait de très-petits ayant échappé jusqu'ici à l'attention des anatomistes. Peut-être aussi dans le cas actuel en existait-il anormalement, comme cela s'observe quelquefois ailleurs dans l'économie. L'apparition simultanée de la maladie des deux côtés, qui est la règle dans l'hypertrophie des ganglions lymphatiques, plaide en faveur de cette hypothèse.

Malgré les prétendus succès obtenus par les médications résolutives, l'*extirpation* de la glande hypertrophiée est le seul moyen qui puisse sûrement procurer la guérison.

Cette opération est d'une exécution facile. Dans le *procédé de Halpin*, la paupière supérieure est attirée en bas, jusqu'à ce que le sourcil descende au-dessous du rebord orbitaire. Cela fait, une incision parallèle au sourcil et presque cachée dans son épaisseur est pratiquée au niveau de la fossette lacrymale, dont on sent facilement la dépression avec l'extrémité du doigt. Les parties molles sont divisées jusqu'au périoste, qui là se confond avec l'aponévrose orbito-oculaire. L'on sectionne ensuite aussi nettement que possible cette aponévrose au ras de l'arcade orbitaire.

Si la glande est hypertrophiée, elle se présente aussitôt dans la plaie; si elle reste cachée sous la fossette lacrymale, il faut la saisir avec des pinces et l'attirer au dehors. Quelques coups de ciseaux suffisent pour achever de l'énucléer. L'on ne perdra pas de vue, pendant ces manœuvres, que le releveur de la paupière supérieure se trouve dans le voisinage, et les précautions nécessaires seront prises pour ne pas léser son tendon. Sans cela un ptosis souvent fort difficile à guérir serait la conséquence de cet accident.

Quand la tumeur a un volume considérable, Velpeau a conseillé de diviser la commissure externe, de prolonger l'incision dans la région temporale autant qu'il est nécessaire, puis de disséquer le lambeau supérieur jusqu'à ce que la glande soit mise à nu.

On trouve dans Mackenzie quelques observations de tumeurs de la glande lacrymale, désignées sous le nom de *chloroma*, à cause de leur coloration verdâtre, qui n'étaient vraisemblablement autre chose que des sarcomes. Ces tumeurs ont été signalées principalement chez les jeunes sujets. Elles sont analogues à celles que l'on rencontre parfois dans l'intérieur de la cavité crânienne, et qui constituent une des variétés des fongus de la dure-mère.

La plupart des auteurs affirment que le cancer n'envahit jamais d'emblée la glande lacrymale; pourtant Knapp (1) a rapporté un cas intéressant d'hypertrophie de la glande avec dégénérescence carcinomateuse.

KYSTES, DACRYOPS.

Les kystes de la glande lacrymale reconnaissent généralement pour cause l'oblitération d'un des conduits excréteurs, suivie de la rétention des larmes accumulées au-dessus de l'obstacle. Ils forment une petite tumeur du volume d'une noisette à une petite noix, occupant la région supéro-externe de l'orbite. En soulevant la paupière, il est souvent facile, grâce à la transparence de leur contenu, de reconnaître qu'il s'agit d'un kyste situé au-dessous de la conjonctive : l'exploration par le toucher donne la sensation d'une fluctuation manifeste ou d'une rénitence élastique quand les parois sont distendues. Si l'oblitération du conduit excréteur est incomplète, la compression vide en partie la tumeur. Son volume augmente au contraire lorsqu'on stimule artificiellement la sécrétion lacrymale par une irritation quelconque de la conjonctive.

Schmidt, Benedict, Dupuytren ont rapporté des observations de

(1) *Klinische Monatsblätter für Augenheilkunde*, 1865, p. 378.

kystes *hydatiques* de la glande lacrymale. Leur développement peut atteindre des proportions considérables et entraîner des désordres sérieux.

Le *traitement* le plus rationnel consiste à pratiquer une ouverture du côté de la conjonctive, de façon à permettre aux larmes de s'écouler librement à la surface de l'œil. Une simple ponction est quelquefois insuffisante, les petites ouvertures ayant une grande tendance à s'oblitérer rapidement. Il est préférable d'exciser une portion de la paroi, et d'avoir ainsi une large ouverture béante.

De Græfe a conseillé de passer une aiguille courbe armée d'un fil très-fort à travers le kyste, de nouer ce fil et de couper peu à peu, en serrant progressivement le nœud, la portion de paroi comprise entre l'ouverture d'entrée et de sortie du fil. De Wecker a rapporté récemment un cas de guérison obtenu par l'extirpation.

FISTULES.

Les fistules de la glande lacrymale résultent de l'ouverture spontanée d'un abcès développé aux dépens de la glande, ou sont consécutives à des traumatismes. A travers une ouverture cutanée extrêmement petite l'on voit sourdre les larmes, qui s'échappent d'une façon presque continue. Elles sortent en abondance quand on provoque par l'irritation de la conjonctive l'hypersécrétion lacrymale.

On a conseillé de toucher l'orifice du trajet fistuleux avec la pointe d'un crayon de nitrate d'argent, l'extrémité d'une aiguille rougie au feu, ou par la pile. Bowman a réussi à guérir une fistule rebelle à tout traitement, en établissant d'abord une ouverture artificielle du côté de la conjonctive, au moyen d'un séton, et en oblitérant ensuite l'orifice cutané.

Alfred Græfe fut obligé d'enlever la glande lacrymale pour guérir la même infirmité.

RÉTRÉCISSEMENTS DU CANAL NASAL.

Les rétrécissements du canal nasal se rencontrent fréquemment dans la pratique. Leur point de départ est souvent difficile à reconnaître. Il est certain cependant qu'ils sont, dans la grande majorité des cas, consécutifs à une lésion de la fibro-muqueuse. De la pituitaire un catarrhe s'étend à la muqueuse du canal ; le co-

ryza guérit, ne laisse aucune trace dans le nez, mais l'inflammation persiste dans le canal et avec le temps y détermine une lésion sérieuse, cause de rétrécissement. Il serait important, dans la plupart des cas, d'examiner avec le rhinoscope l'état de la pituitaire au voisinage de l'orifice du canal nasal; on y trouverait peut-être des altérations probablement de même nature et de même origine que celles développées dans le canal lui-même, altérations qui nous éclaireraient beaucoup sur la pathogénie de bien des rétrécissements.

Les inflammations de la conjonctive peuvent aussi se propager à la muqueuse du sac et du canal, mais beaucoup plus rarement que celles de la pituitaire. Par contre, il est assez habituel de voir les lésions du canal, les rétrécissements provoquer des catarrhes rebelles de la conjonctive et même des troubles dans la nutrition de la cornée. C'est là un fait d'un grand intérêt pratique sur lequel nous reviendrons.

Chez les scrofuleux, les rétrécissements reconnaissent très-souvent pour cause une lésion du périoste de l'os unguis et de l'apophyse montante du maxillaire, la muqueuse ne se prend qu'ensuite; de là des inflammations chroniques avec lésions osseuses, et des rétrécissements consécutifs du canal nasal. La périostite syphilitique affecte le même siége et entraîne les mêmes conséquences.

Il est une cause d'oblitération du canal nasal que je crois avoir le premier signalée; c'est la présence de vieux chicots dans les alvéoles du maxillaire supérieur, surtout au niveau des incisives et des canines. Ce sont là de véritables corps étrangers. Ils entretiennent une inflammation chronique du périoste qui de l'alvéole peut s'étendre dans le méat inférieur et remonter jusque dans le canal nasal. Dans ces cas, il est indispensable d'enlever les chicots pour guérir le rétrécissement.

Telles sont les causes les plus ordinaires du rétrécissement; il en existe quelques autres encore beaucoup moins importantes, et qu'il suffit de signaler : les traumatismes de la région nasale, les fractures des os propres du nez; les tumeurs de diverse nature : sarcome, myxome, cancer, exostose, développés primitivement dans le maxillaire supérieur, ou dans la cavité du sinus, et qui, tôt ou tard, finissent par comprimer le canal, le déforment et le rétrécissent. Il faut citer encore : les végétations de la muqueuse du canal, les corps étrangers accidentellement introduits dans les voies lacrymales, les calculs ou dacryolithes, productions très-rares. Enfin je signalerai les polypes muqueux, de même na-

ture que ceux de la pituitaire, ayant leur point d'implantation sur la muqueuse du sac ou du canal.

Les *troubles fonctionnels* qu'entraîne à sa suite le rétrécissement des voies lacrymales sont nombreux et variés. Suivant la présence ou l'absence de certains symptômes, leur intensité plus ou moins grande, on peut établir *trois groupes* de faits cliniques, trois catégories de malades. Cette division présente plus d'un avantage pratique; elle rend le diagnostic plus facile, le traitement plus sûr.

I

Dans les cas du *premier groupe*, le rétrécissement est certainement incomplet, et pourtant l'on observe des troubles fonctionnels relativement très-marqués. Les malades se plaignent de *picotements continuels*, d'une photophobie très-gênante, surtout le soir; après quelques instants de travail à la lumière, ils éprouvent *une sensation de brûlure très-pénible;* la vue se fatigue rapidement et, si le travail est continué, de véritables douleurs apparaissent dans le globe oculaire. On examine avec soin les paupières, la conjonctive, les culs-de-sac : toutes ces parties sont saines. La réfraction est normale, l'œil emmétrope; l'acuité visuelle intacte. On songe d'autant moins à une lésion des voies lacrymales que le larmoiement fait presque absolument défaut. Les malades affirment que leurs yeux ne pleurent pas, sauf peut-être très-légèrement le matin et d'une façon tellement insignifiante, qu'ils n'y prêtent aucune attention. Il s'agit cependant d'un rétrécissement; et cet état, au moins très-incommode, ne peut être guéri que par la dilatation régulière du canal nasal.

C'est là le premier degré d'une affection qui, plus tard, se manifestera par des symptômes plus évidents. On le rencontre rarement parmi les malades qui fréquentent les cliniques ou les hôpitaux; il est au contraire très-fréquent dans la clientèle de la ville, chez des personnes que leur position oblige à un travail plus ou moins prolongé le soir, à la lumière artificielle. Dans ces conditions, si vous proposez la dilatation du canal nasal, généralement les malades se récrient et refusent de se soumettre à ce traitement. Ils épuisent pendant des mois entiers la série des collyres ordinairement employés contre les conjonctivites légères sans que leur état soit jamais amélioré. S'ils acceptent en désespoir de cause la dilatation par les sondes, quelques séances suffisent pour obtenir une guérison complète. J'insiste avec inten-

tion sur ce point de pratique qui n'a pas été signalé. Il existe des rétrécissements *sans larmoiement appréciable;* il faut savoir les soupçonner pour les reconnaître d'après les plus légers indices.

II

Dans un *deuxième degré*, le rétrécissement est confirmé, manifeste : c'est le larmoiement qui attire l'attention. Il est souvent continu; il peut être intermittent. Dans tous les cas, c'est surtout le matin, au réveil, qu'il est le plus accusé et le plus incommode. C'est là un fait d'observation qu'il est encore difficile d'expliquer. D'autres circonstances exaspèrent ou provoquent l'épiphora : le froid, le vent, un travail soutenu, toutes les causes qui augmentent la sécrétion des larmes. Dans les cas sérieux, les larmes s'écoulent abondamment sur la joue ; d'autres fois, dans des cas plus légers, le malade éprouve seulement le besoin d'essuyer souvent ses yeux. Les culs-de-sac de la conjonctive sont remplis de larmes : les paupières, au niveau du bord libre, sont un peu écartées du globe; il existe là une sorte de petite rigole, remplie d'une colonne liquide, étendue de la commissure à l'angle interne. Le malade éprouve toutes les sensations déjà signalées : picotements, brûlures, fatigue rapide pendant le travail, douleurs intra-oculaires : symptômes toujours plus marqués le soir, à la lumière.

Cet état morbide de l'œil présente plus d'une analogie avec l'asthénopie accommodative des hypermétropes (1). Il importe beaucoup d'éviter une pareille confusion. Chez l'hypermétrope, la vue est réellement troublée; les objets perdent de plus en plus la netteté de leurs contours, les lettres deviennent *flou;* même avec un effort la lecture finit par devenir impossible. Chez le malade atteint de rétrécissement, au contraire, la vision se maintient toujours nette, bien qu'il éprouve des sensations pénibles ou même de véritables douleurs. Enfin la plupart des malades accusent une sécheresse désagréable de la fosse nasale du côté du rétrécissement.

Un symptôme curieux, important et difficile à expliquer, s'observe souvent dans les rétrécissements, même peu accusés, des voies lacrymales. Les malades ressentent de *véritables douleurs névralgiques*, dans toute la moitié de la tête, du côté du rétrécissement. Il y a là sans doute autre chose que la simple coïncidence d'une névralgie du trijumeau avec l'affection qui nous occupe. Ces

(1) Voyez *Hypermétropie.*

faits sont très-fréquents, et toujours, dans les cas que nous avons observés, les douleurs ont disparu avec le larmoiement, par le seul fait de la dilatation du canal nasal rétréci. Peut-être ces douleurs singulières reconnaissent-elles pour cause l'irritation continue des filets nerveux de la conjonctive et de la cornée par les larmes altérées; ce n'est là qu'une hypothèse : elle n'enlève rien de la valeur clinique du fait qu'elle explique.

III

Dans un *troisième groupe de faits*, l'affection est plus sérieuse encore. Il ne s'agit plus de troubles fonctionnels seulement, mais de véritables lésions qui, toujours sous l'influence unique de l'oblitération du canal nasal, se développent dans la conjonctive et la cornée. Il se passe là quelque chose de très-comparable à ce que l'on observe à la suite des rétrécissements anciens de l'urèthre, de l'œsophage et, d'une façon générale, des divers canaux excréteurs de l'économie. Au-dessus de l'obstacle, les tissus s'altèrent, s'enflamment au contact des produits excrémentitiels altérés; quelquefois même la lésion s'étend à toute la longueur des canaux excréteurs pour remonter jusqu'à l'organe de la sécrétion. Les larmes accumulées dans le sac y acquièrent rapidement des propriétés irritantes et provoquent sur la muqueuse du sac, de la conjonctive et de la cornée, une série d'inflammations chroniques rebelles à tous les traitements généralement employés et qui ne cèdent qu'à la dilatation méthodique du canal nasal oblitéré.

Quelques détails ne seront pas de trop au sujet de ces affections de la conjonctive et de la cornée, de ces kérato-conjonctivites auxquelles leur origine spéciale imprime une allure particulière et dont il importe, au point de vue pratique, de bien saisir la pathogénie.

Ces conjonctivites méritent à bon droit la dénomination de *conjonctivites lacrymales,* donnée par Galezowski, qui a insisté particulièrement sur leur point de départ. Elles procèdent en général par poussées successives : guéries pendant un certain temps, au moins en apparence, elles reparaissent bientôt sous l'influence de causes insignifiantes, subissant ainsi des alternatives d'amélioration et d'aggravation, presque toujours indépendantes du traitement topique employé. Il est bien probable que ces variations diverses ne sont que le reflet, la conséquence des variations

qu'éprouve le rétrécissement du canal nasal. Certaines causes ont une influence plus marquée sur l'obstruction du canal nasal : c'est ainsi que l'humidité de l'air inspiré dans les fosses nasales, en produisant le gonflement de la muqueuse qui tapisse ces cavités et leurs prolongements, rétrécit leur calibre. Chacun sait que, par un temps humide, les malades atteints de polypes muqueux des fosses nasales se trouvent beaucoup plus incommodés que par les temps secs. Il se passe quelque chose d'analogue dans le rétrécissement du canal nasal.

En général, la conjonctivite lacrymale ne provoque qu'une faible sécrétion muqueuse ; on voit seulement, de temps en temps, quelques mucosités s'amasser au grand angle de l'œil. De la conjonctive, l'inflammation peut se propager au bord libre des paupières et provoquer une blépharite ciliaire, chronique, souvent ulcéreuse. Du reste, de même que la conjonctivite lacrymale, cette blépharite est irrégulière, intermittente, sujette à des variations notables, rebelle enfin (et c'est un de ses caractères importants) au traitement topique exclusif. Quant aux lésions de la cornée, ce sont des opacités superficielles, mal limitées, ternes, grisâtres et d'un aspect dépoli. D'autres fois, la cornée est normale en apparence, mais les troubles profonds de sa nutrition se manifestent à propos d'une irritation légère ou d'un traumatisme chirurgical ; à la moindre atteinte elle ne se comporte plus comme une cornée véritablement saine.

Les chirurgiens avaient depuis longtemps remarqué que, chez les sujets atteints d'affections des voies lacrymales, des lésions superficielles de la cornée provoquent facilement la suppuration. *Certaines opérations, celle de la cataracte par exemple*, réussissent rarement dans ces conditions : elles sont suivies de l'infiltration purulente du lambeau cornéen, quelquefois même d'accidents plus graves (phlegmon de l'œil). Plus récemment, Leber et Stromeyer, dans une série d'expériences intéressantes, ont étudié en détail les troubles que peuvent entraîner dans la vitalité de la cornée des altérations diverses du liquide lacrymal.

Chez un animal dont la sécrétion lacrymale est intacte, une plaie de la cornée se cicatrise rapidement. Si l'on dépose dans le sac lacrymal une petite quantité de matière putride qui se mélange aux larmes, la même plaie de la cornée chez le même animal ne se cicatrise plus, les lambeaux se décollent, s'infiltrent de pus et s'ulcèrent dans une grande étendue. Il s'ensuit une véritable kératite ulcéreuse, souvent accompagnée d'hypopyon. A un degré beaucoup moindre, quelque chose d'analogue se passe

chez l'homme atteint de rétrécissement du canal nasal avec suppuration du sac. La cornée baigne dans un liquide excrémentitiel altéré ; de là une irritation permanente, une nutrition imparfaite, une inflammation chronique, une tendance à la suppuration facile. Ces faits ont leur importance pratique. Un malade est-il atteint simultanément de cataracte et de rétrécissement du canal nasal avec catarrhe du sac : il est évident qu'il ne faudra l'opérer de sa cataracte qu'après avoir guéri son rétrécissement et, par là, replacé sa cornée dans des conditions de nutrition normale.

Le rétrécissement du canal et la kérato-conjonctivite chronique peuvent être associés différemment : les lésions de la conjonctive *précédant et déterminant* celles du canal nasal. C'est ainsi que, dans les périodes avancées de la conjonctivite granuleuse, on voit se prendre consécutivement les voies lacrymales. La muqueuse palpébrale est profondément altérée, épaissie, infiltrée de granulations ; les bords libres des paupières, surtout de l'inférieure, se renversent en dehors, d'où résulte une *éversion* des points lacrymaux qui, ne baignant plus dans le lac lacrymal, cessent de remplir leurs fonctions physiologiques. Les larmes ne s'engagent plus dans les voies lacrymales et, comme tous les conduits d'excrétion qui ne sont plus traversés par les produits excrémentitiels, le sac et le canal se rétractent et tendent à s'oblitérer.

D'autres fois, les granulations envahissent directement le sac ; il se fait sur la muqueuse de cette cavité de véritables poussées granuleuses, comparables à celles de la conjonctive. De là tuméfaction considérable avec rétrécissement plus ou moins marqué. même dans ces conditions, même quand il est consécutif, le rétrécissement n'en joue pas moins un rôle fort important, car il entretient certainement la maladie primitive. Ici encore, la dilatation s'impose et constitue une indication capitale. Elle ne guérira pas les granulations, mais, en rétablissant le cours des larmes, elle rendra possible leur guérison par le traitement approprié.

TUMEUR ET FISTULE LACRYMALES.

Le catarrhe du sac, la tumeur lacrymale ne sont également que des conséquences de la rétention des larmes. Il est vrai que bien des auteurs ont soutenu et soutiennent encore le contraire : on a longtemps pensé que le catarrhe du sac était primitif, et le rétrécissement consécutif ; on a même contesté et nié absolument le rétrécissement. L'expérience a démontré l'erreur de ces théories

et la pratique a retiré de grands avantages de cette nouvelle interprétation des faits pathologiques. Autrefois le traitement de ces affections était compliqué, difficile, le résultat très-incertain ; aujourd'hui il est devenu simple, facile et, dans l'immense majorité des cas, il est suivi de succès.

Le catarrhe du sac est rare, relativement à la fréquence des oblitérations plus ou moins complètes du canal nasal. Il existe bien peu souvent sans un certain degré de dilatation du sac, sans tumeur lacrymale : de l'une à l'autre affection, la transition est facile et rapide. La plupart des auteurs les décrivent même simultanément. Deux causes provoquent l'ampliation du sac : d'une part le ramollissement des parois, conséquence d'une inflammation chronique ancienne, d'autre part, la pression qu'exercent sur ses parois moins résistantes les liquides accumulés dans sa cavité.

Au point de vue clinique, on distingue généralement deux variétés de tumeur lacrymale : l'une, indolente, peu volumineuse, à marche très-lente, désignée quelquefois sous le nom de *mucocèle* (Velpeau); l'autre, d'un volume plus considérable, douloureuse, accompagnée de suppuration abondante, de poussées inflammatoires aiguës du côté de la muqueuse et du tissu cellulaire ambiant.

La mucocèle constitue une petite tumeur saillante, soulevant la peau, à la racine du nez, immédiatement en dedans du grand angle de l'œil. Cette situation est déjà caractéristique. Son volume est assez variable : il atteint souvent celui d'un pois, et dépasse très-rarement celui d'une petite noix. La pression exercée sur la tumeur l'efface, la fait disparaître et en chasse le contenu tantôt par le canal nasal, si le rétrécissement n'est pas très-marqué, tantôt par les deux points lacrymaux. De ces orifices jaillit un liquide de nature variable, suivant la gravité des lésions du sac ; ce peut être du mucus plus ou moins épaissi ou mélangé aux larmes, du muco-pus et même du pus véritable.

Quelquefois cette tumeur est comme *bilobée*, à la manière d'une gourde et présente deux tuméfactions : l'une supérieure, arrondie par en haut ; l'autre inférieure, se continuant dans le canal nasal ; cette forme curieuse est due simplement à la pression qu'exerce sur la paroi antérieure du sac dilaté le tendon de l'orbiculaire. On a remarqué que la tumeur était plus volumineuse pendant le jour que le matin, au moment du réveil ; ce qui tient très-probablement à ce que, pendant le sommeil, la sécrétion des larmes est beaucoup moins active. Tous ces carac-

tères, signalés et décrits depuis longtemps, rendent facile le diagnostic de la tumeur lacrymale.

Dans la seconde variété, la sécrétion de la muqueuse est plus ou moins purulente ; à cet état s'ajoutent de temps à autre des *poussées aiguës inflammatoires*. Dès lors la tumeur devient plus volumineuse ; elle est tendue, beaucoup moins dépressible, comme étranglée. La peau qui la recouvre prend une teinte rouge, érysipélateuse. Toute la région est œdématiée et souvent l'infiltration atteint les paupières, la racine du nez, le front. La chaleur est vive, la douleur très-intense ; des symptômes généraux peuvent apparaître : fièvre, frissons, nausées, etc. Le diagnostic devient alors plus difficile et l'erreur plus excusable. On peut se demander s'il s'agit réellement d'une tumeur lacrymale enflammée ou bien d'un érysipèle de la face débutant par les paupières, d'un phlegmon, d'un abcès du grand angle de l'œil, spontané ou consécutif à l'inflammation d'une tumeur lacrymale. L'érysipèle est bientôt reconnu, grâce à la prédominance des phénomènes généraux, au bourrelet périphérique, à sa marche envahissante ; quant à l'abcès, ce n'est qu'en explorant avec soin la région, qu'en tenant compte des données fournies par le malade qu'il sera possible d'établir son origine. L'œil était-il parfaitement sain avant la crise, *sans larmoiement* ni picotement, sans déformation vers le grand angle : il s'agit d'un abcès simple ; présentait-il au contraire quelques-uns des signes de la tumeur : il s'agit plutôt d'une tumeur lacrymale enflammée. Quelquefois la pression exercée sur la tuméfaction inflammatoire tranche la question : du pus s'échappe par les points lacrymaux.

L'inflammation du sac se termine très-rarement par résolution. La suppuration est bien plus fréquente ; un abcès se forme et s'ouvre à travers les parois du sac, enflamme le tissu cellulaire ambiant et finit par perforer la peau. Il en résulte une *fistule lacrymale*. Tantôt l'ouverture est unique et la fistule simple ; tantôt la peau se décolle dans une certaine étendue, le pus fuse dans des directions différentes, produit des diverticulums : de là des trajets fistuleux.

Telle est l'origine à peu près constante de la fistule lacrymale. Elle constitue le mode de terminaison le plus habituel du phlegmon du sac. Dès que l'orifice cutané s'est établi, la tuméfaction générale du grand angle de l'œil s'affaisse et les douleurs disparaissent : l'étranglement a cessé. Par cette voie nouvelle, le pus, le muco-pus et les larmes coulent en abondance. Plus tard, quand les symptômes inflammatoires ont tout à fait disparu, la fistule se

modifie; l'orifice cutané se rétrécit notablement, tout en restant perméable aux larmes, et devient très-peu apparent. D'autres fois, au voisinage, la peau est plus ou moins altérée, rugueuse, fendillée, érythémateuse, souvent couverte de croûtes jaunâtres. En introduisant un stylet par cet orifice, on peut explorer le trajet fistuleux, apprécier les décollements et pénétrer jusqu'au sac.

Avant d'aller plus loin, nous ne saurions trop insister sur ce fait que le rétrécissement du canal nasal est la *cause fondamentale* des diverses affections, conjonctivites lacrymales, catarrhe du sac, tumeur lacrymale, fistule, etc., décrites dans les pages précédentes. C'est lui, pour ainsi dire, qui tient sous sa dépendance toutes les autres lésions. Supprimez l'obstacle par la dilatation progressive, et vous verrez tous les désordres disparaître dès que le cours des larmes sera suffisamment rétabli. Cette manière d'envisager la question du rétrécissement est, jusqu'à un certain point, nouvelle et semblera peut-être exagérée ; elle est pourtant justifiée par l'importance des résultats pratiques obtenus.

TRAITEMENT.

La méthode généralement employée aujourd'hui dans le traitement du rétrécissement est si rationnelle, si bien déduite des connaissances positives que nous possédons sur la physiologie et la pathologie des voies lacrymales ; elle donne d'ailleurs des résultats tellement satisfaisants, que les anciens procédés n'ont plus, désormais, qu'un intérêt purement historique. Nous en dirons néanmoins quelques mots, mais en nous plaçant à un point de vue critique et en recherchant la raison du discrédit dans lequel ils sont tombés. Bien que leur nombre fût considérable, ils pouvaient être rangés en *quatre catégories*, suivant le but qu'on se proposait d'atteindre :

1° Rétablir le cours normal des larmes ;

2° Créer à l'écoulement des larmes une voie artificielle ;

3° Supprimer le sac, et par conséquent le conduit ;

4° Supprimer l'organe de sécrétion, la glande lacrymale.

I. La première méthode est la plus rationnelle ; elle est aussi la plus ancienne. C'est celle que l'on suit aujourd'hui, mais avec des procédés opératoires bien différents. Anel et Mejean en furent les principaux instigateurs.

Anel s'attachait surtout à combattre l'élément inflammatoire, le catarrhe du sac. Par les points lacrymaux intacts, il poussait

dans le sac des injections de nature diverse, astringentes, détersives ou caustiques, destinées à modifier profondément l'état de la muqueuse. Son appareil, très-ingénieux et qui porte son nom, se compose d'une sonde courbe et creuse, très-effilée à la pointe, qu'on pousse à travers les points lacrymaux jusque dans le sac ; une petite seringue, adaptée à la sonde, permet de faire les injections.

Méjean pratiquait le *cathétérisme* du canal nasal. Par le point lacrymal également intact, il passait une sonde fine, flexible et l'engageait dans le sac et le canal jusqu'au méat inférieur des fosses nasales. Attirant ensuite au dehors, au moyen d'un instrument spécial, l'extrémité dégagée de la sonde, il y fixait un gros fil et ramenait l'instrument de bas en haut, entraînant à sa suite le fil qui venait sortir par le point lacrymal. Ainsi, un corps dilatant était passé dans le sac et le canal et laissé en place pendant un certain temps. Incontestablement, de tous les anciens chirurgiens, Méjean est celui qui a le plus approché de la découverte du traitement actuel et, s'il a eu des insuccès, cela tenait uniquement à ce que, les sondes devant passer par les *points lacrymaux intacts*, leur calibre était nécessairement insuffisant.

J.-L. Petit ouvrait avec le bistouri la tumeur lacrymale et, par cet orifice artificiel, pratiquait la dilatation du canal nasal oblitéré. — Pouteau ouvrait également le sac, mais du côté de la conjonctive, cherchant ainsi à dissimuler l'orifice fistuleux. — Laforest imagina le cathétérisme du canal nasal de *bas en haut :* il faisait pénétrer la sonde par le méat inférieur. Ce procédé est fort peu pratique : même sur le cadavre, il est souvent très-difficile de découvrir l'orifice inférieur du canal nasal.

II. Créer aux larmes une voie artificielle qui les déverse dans les fosses nasales à travers l'os unguis, ou dans la bouche à travers le sinus maxillaire, est une entreprise séduisante. La pratique n'a pourtant pas sanctionné cette méthode. Voolhouse, au siècle dernier, et plus récemment Laugier, ont conseillé la trépanation de l'os unguis ou du sinus maxillaire. Ils n'ont jamais obtenu de succès durable.

III. La méthode de *destruction du sac* a compté et compte encore de nombreux partisans. Nous ne saurions énumérer ici tous les procédés mis en usage. Desmarres détruisait cet organe avec le fer rouge. D'autres chirurgiens employaient les caustiques : le chlorure de zinc, la potasse. Ces opérations, si peu rationnelles en apparence, ont pourtant donné quelques résultats satisfaisants : l'amélioration était souvent notable ; parfois, très-rarement il est

vrai, la guérison fut complète et définitive. L'amélioration se conçoit et s'explique : le sac une fois détruit, la suppuration est tarie ; avec elle disparaissent toutes les graves conséquences qu'elle entraîne généralement : tumeur lacrymale, poussées inflammatoires ; mais le larmoiement persiste et l'incommodité de ce symptôme dépend, ainsi que nous l'avons vu, moins de l'état anatomique des voies lacrymales, que de la susceptibilité du malade.

IV. *L'extirpation* de la glande lacrymale a été surtout pratiquée en Angleterre par Lawrence ; de nos jours, Berlin (de Stuttgard) a tenté de remettre cette opération en honneur. Bien que ces chirurgiens affirment avoir obtenu des succès, bien que le tissu cellulaire de l'orbite ne se soit jamais enflammé et que la conjonctive ait continué à être suffisamment lubrifiée, on ne saurait en faire une méthode générale applicable à tous les cas ; cependant il est certain que, dans les larmoiements incoercibles, intolérables, rebelles à tout traitement, l'indication précise de l'extirpation peut, à la rigueur, se présenter.

Avec les données positives que nous avons aujourd'hui sur la physiologie du sac lacrymal, un seul traitement est vraiment rationnel : c'est le cathétérisme par les points et canalicules lacrymaux, sans toucher aux parois du sac. Ce procédé, imaginé par Bowman, donne d'excellents résultats ; il est vrai que, pour permettre le passage de sondes d'un calibre suffisant, il faut inciser le canalicule lacrymal inférieur ou supérieur ; mais cette incision ne présente aucun inconvénient tant que le sac n'est pas lésé : c'est là le point important. Avec son appareil musculaire constitué par les tendons de l'orbiculaire, le sac représente l'organe d'absorption des larmes, or, les anciens procédés, en intéressant ses parois, troublaient tellement sa fonction, que la pénétration des larmes devenait impossible : telle est la véritable cause de leur insuccès constant. Aussi, même avec une fistule accidentelle au sac, faut-il se garder de profiter de ce passage, qui semble s'offrir si naturellement à l'introduction des sondes : le cathétérisme, par les points lacrymaux incisés, sera encore le seul moyen efficace de fermer le trajet fistuleux.

Le traitement doit donc commencer par l'incision du canalicule lacrymal supérieur ou inférieur. Pour exécuter cette petite opération on se sert d'un instrument spécial, connu sous le nom de *couteau de Weber*. Ce couteau, représenté figure 2, est boutonné à son extrémité, sa lame très-étroite, ne coupe que dans une certaine étendue.

Le chirurgien se place en face du malade, se disposant à opérer de l'une ou l'autre main, suivant le côté du rétrécissement. Supposons qu'il s'agisse du canalicule inférieur. Le premier temps consiste à bien tendre la paupière inférieure : condition indispensable pour l'incision correcte du canalicule. Pour obtenir ce résultat, posez la pulpe du pouce de la main qui ne tiendra pas le couteau sur la partie moyenne de la paupière inférieure ; quand la peau est humide, placez sous votre doigt un petit linge bien sec ; puis exercez sur la paupière une traction légère, mais soutenue, qui l'attire à la fois en bas, en avant et en dehors. De cette traction bien exécutée résultent de grands avantages : le point lacrymal mis en évidence et tourné en dehors se présente d'emblée à la pointe du couteau ; la paroi antérieure molle du sac, suffisamment immobilisée, ne peut fuir sous la pression du couteau poussé dans le canalicule, et les fausses routes sont à peu près impossibles.

Fig. 2.

Une fois la paupière bien tendue, le couteau, tenu horizontalement, est introduit dans le point lacrymal, le tranchant dirigé en haut. Il doit progresser d'un mouvement continu dans le canalicule lacrymal et pénétrer ainsi jusque dans la cavité du sac. Si cette pénétration a réellement lieu, en buttant avec la pointe du couteau contre la paroi osseuse du sac on éprouve à la main la sensation de résistance caractéristique que donne un os recouvert d'une membrane très-mince. Dans le cas au contraire où la paroi mobile du sac s'est laissé déprimer, cette sensation manque tout à fait ; et, de plus, le tendon de l'orbiculaire se déplace, s'enfonce, entraîné par la paroi du sac. Lorsque l'on a la certitude d'avoir bien pénétré dans sa cavité, le manche du couteau est relevé par un petit mouvement de bascule : la paroi supérieure du conduit se tend et se coupe successivement d'elle-même sur le tranchant, depuis le point lacrymal jusqu'à l'embouchure du canalicule dans le sac.

Pour faciliter l'incision du canalicule, Giraud-Teulon a imaginé un instrument spécial qui porte le nom de *dacryotome*, à lame cachée (fig. 3). Une fois l'extrémité mousse *a* engagée dans le canalicule, il suffit de pousser le bouton *c* pour que la lame coupante *b*, glissant dans une rainure, sectionne, en s'avançant, la paroi supérieure du canalicule.

Dans les cas ordinaires, l'opération est simple, facile ; mais il peut survenir quelques petites difficultés qu'il est bon de connaître.

Le point lacrymal plus ou moins oblitéré, ou bien dissimulé par la

tuméfaction de la conjonctive, est parfois difficile à découvrir. Dans ce cas, on se rappellera la position anatomique exacte qu'il occupe à l'état normal : à l'union du cartilage tarse avec le tendon bifurqué de l'orbiculaire. C'est sur cet espace limité que doit porter l'exploration, faite avec le secours d'une loupe. Le point lacrymal est-il tellement rétréci que la pointe boutonnée du couteau de Weber ne puisse pénétrer, on se sert d'un petit instrument spécial, sorte de stylet conique à pointe fine et mousse (fig. 4). Ce stylet est d'abord introduit dans

Fig. 4.

le point lacrymal et le canalicule lacrymal ; quand on l'a retiré, l'ouverture du point lacrymal est apparente et le chemin pour ainsi dire tracé, l'introduction du couteau de Weber devient alors extrêmement facile.

Le point lacrymal inférieur est-il définitivement oblitéré, ou bien l'exploration répétée avec le stylet est-elle infructueuse, on doit alors inciser le point supérieur. L'oblitération simultanée des deux points est fort rare ; l'un d'eux, le supérieur le plus souvent, reste toujours perméable.

Lorsque la désorganisation est plus profonde, lorsque les deux points sont oblitérés, l'incision par le procédé ordinaire n'est plus possible, il est permis alors de pénétrer directement dans le sac. Le couteau de de Græfe sert souvent à cette opération : en le faisant pénétrer au niveau de la commissure interne des paupières, derrière le tendon de l'orbiculaire, on est sûr d'arriver dans la cavité du sac.

Fig. 3.

J'ai fait construire dans ce même but un couteau lancéolaire coupant sur ses deux côtés, dont la lame est plus large et plus courte que celle du couteau de de Græfe (fig. 5). Cet instrument, plus facile à manier, permet de faire une incision plus étendue à la paroi du sac, résultat assez important, car les petites solutions de continuité ont, dans cette région, une tendance marquée à la cicatrisation. Cette tendance à la réunion hâtive est d'ailleurs l'écueil constant de tous les procédés, quels qu'ils soient,

Fig. 5.

qui s'adressent directement au sac, tandis que, dans l'incision du canalicule, les lèvres de la gouttière n'ont aucune tendance à se cicatriser; ce qui est dû très-probablement à ce qu'elles sont recouvertes d'un épithélium.

Fig. 6.

La voie étant ouverte par les points lacrymaux dans l'immense majorité des cas, par les parois du sac tout à fait exceptionnellement, il faut procéder à l'introduction des sondes. Les sondes de Bowman (fig. 6) sont généralement employées ; il y en a six, associées deux à deux sur le même stylet, numérotées et de diamètre progressivement croissant. La sonde se manœuvre comme le couteau de Weber. On l'introduit horizontalement en poussant dans cette direction jusqu'à ce que l'extrémité pénètre dans le sac et frappe contre la paroi osseuse résistante. De même que dans l'opération de l'incision du canalicule lacrymal, il importe ici de bien pénétrer dans le sac et de ne pas en refouler la paroi antérieure ; en agissant autrement, on décollerait la fibro-muqueuse du canal ; il en résulterait une fausse route, des désordres très-étendus et souvent de grandes difficultés pour retrouver la voie normale. La sonde, jusque-là horizontale ou à peu près, est ensuite relevée par un mouvement de bascule jusqu'à la naissance du sourcil. Elle est alors obliquement dirigée de haut en bas, et très-légèrement de dedans en dehors et d'avant en arrière, dans la direction du canal nasal. Une ligne droite, étendue de l'extrémité frontale du sourcil à l'aile du nez représente cette direction, et peut servir de repère utile.

Pendant tous ces mouvements, l'opérateur doit toujours sentir l'extrémité de la sonde appuyée contre la paroi osseuse du sac. C'est là un guide sûr pour s'engager dans le canal, en évitant une sorte de diverticulum formé aux dépens de la paroi antéro-externe du sac, à l'entrée du canal, et dans lequel on a vu la sonde s'engager et s'arrêter.

Dans un troisième et dernier temps, la sonde est poussée dans le canal nasal.

Quand toutes ces précautions ont été prises, quand l'instrument est bien dans la direction du canal, pour vaincre le rétrécissement il ne faut pas craindre de pousser avec une certaine énergie et même avec une force réelle. Dans la majorité des cas, on réussit facilement à parcourir toute la longueur du canal ; quelquefois on

ne peut, à chaque séance, avancer que de quelques millimètres ; mais, au bout d'un certain temps, on finit par pénétrer tout à fait. Enfin il n'est pas rare, en poussant la sonde, de sentir les ruptures, les déchirements de brides fibreuses valvulaires : rien n'est à craindre si la direction est bonne et la sonde réellement engagée dans le canal.

Pour pratiquer la dilatation méthodique d'un rétrécissement, on commence par introduire les sondes les plus petites : nos 1, 2 ou 3 ; puis peu à peu on augmente progressivement leur calibre. Le numéro 4 donne déjà des résultats très-appréciables : la dilatation qu'il produit est à peu près suffisante pour assurer l'écoulement régulier des larmes. Cependant, pour rendre la guérison définitive, il est bon de passer pendant un certain temps les sondes les plus fortes, nos 5 et 6. Lorsque l'on veut passer d'un numéro plus faible à un autre plus fort, il est important de passer préalablement la dernière sonde employée; celle-ci aussitôt retirée, l'on introduit la suivante. Grâce à cette précaution, la route est préparée et le passage de la nouvelle sonde rendu beaucoup plus facile.

La sonde doit rester en place un quart d'heure environ.

La durée du traitement est, en général, assez longue. Sans doute, dès le début, même après cinq ou six jours, l'amélioration est considérable : le larmoiement disparaît, le malade se croit guéri et demande à cesser l'usage des sondes ; mais il faut se garder de prendre ce résultat si satisfaisant pour une véritable et solide guérison. L'œil reste encore humide, baigné par les larmes, les picotements, l'injection de la conjonctive et des paupières persiste ; pour faire disparaître ces derniers vestiges du rétrécissement, il faut un temps beaucoup plus long que pour vaincre le larmoiement, deux à trois mois en général et quelquefois davantage.

Frappés de ces inconvénients, quelques chirurgiens ont cherché à

Fig. 7.

modifier ce procédé de façon à abréger la durée du traitement. Weber a conseillé la dilatation forcée, au moyen d'une sonde conique graduée, dont la forme et la grandeur sont représentées dans la figure 7. L'une des moitiés de cet instrument correspond, par son extrémité, au numéro 1 de Bowman, et sa largeur, à

la base, est de 2 millimètres de diamètre ; l'autre moitié présente, à son extrémité et à sa base, des dimensions supérieures.

Le canalicule étant incisé comme précédemment, cette sonde est poussée avec énergie dans le canal nasal, sans tenir compte des obstacles qui peuvent l'arrêter. Grâce à son calibre considérable, elle produit une dilatation telle, qu'une fois retirée, les numéros 4 et 5 de Bowman passent d'emblée. Stilling incise le rétrécissement avec un petit couteau (voir fig. 8) mousse à son extrémité, analogue à un ténotome. L'incision du canalicule étant faite comme d'habitude, on glisse le couteau en guise de sonde dans le canal nasal, et on le pousse avec force, de façon à sectionner le rétrécissement. Après cette petite opération, les sondes nos 4 et 5 de Bowman passent avec la plus grande facilité. Ce procédé est tout à fait comparable à l'uréthrotomie interne.

Fig. 8

La dilatation forcée et l'incision du rétrécissement ont leurs avantages dans le cas où le malade se trouve dans l'impossibilité de se soumettre à la dilatation méthodique progressive. Les mêmes procédés seront indiqués quand le rétrécissement se laissera difficilement dilater, ou montrera une grande tendance aux récidives.



Fig. 9.

Quels que soient les accidents dont s'accompagne le rétrécissement du canal nasal : tumeur lacrymale, fistule, kérato-conjonctivité, la dilatation progressive au moyen des sondes reste toujours l'indication capitale. Cependant il y a quelques indications secondaires dont il faut tenir compte : si, par exemple, des poussées inflammatoires aiguës, dans une tumeur lacrymale, surviennent, l'emploi des antiphlogistiques ou mieux des émollients est aussitôt indiqué.

Très-souvent la dacryocystite chronique cède à la dilatation seule ; mais quand la suppuration est très-abondante, les injections détersives ou astringentes desulfate de zinc, de nitrate d'argent au 1/100, etc., sont fort utiles et hâtent beaucoup la guérison. Ces injections seront faites au moyen d'une sonde de Bowman creuse, munie d'un mandrin, et dont l'extrémité libre peut s'adapter à une petite seringue (voir fig. 9). Dans les mucocèles volumineuses, la compression donne de bons résultats : on applique sur la région du sac une ou plusieurs petites rondelles de liége empilées les unes sur les autres, on ajoute de l'ouate et l'on exerce la compression avec quelques tours de bande.

Les tumeurs lacrymales anciennes enflammées, suppurées, présentant des décollements plus ou moins étendus de la peau, des diverticulums au pourtour des orifices fistuleux, seront largement incisées et les surfaces de suppuration cautérisées énergiquement. La cautérisation convient également aux fistules simples, non compliquées de décollements.

Lorsqu'un larmoiement résiste à tous les moyens généralement employés, une opération plus radicale, l'extirpation de la glande lacrymale, peut être proposée (voir p. 49). On pourrait craindre la sécheresse de la conjonctive ; il n'en est rien : cette muqueuse conserve un état d'humidité suffisant, très-probablement parce que l'extirpation est incomplète et ne porte que sur la portion orbitaire de la glande. La portion palpébrale et les glandules de la conjonctive qui restent fournissent une sécrétion suffisante. (Voir, pour les détails de l'opération, la page 36.)

MALADIES DES PAUPIÈRES

BLÉPHARITE CILIAIRE. — ORGELET, CHALAZION. — ÉRYSIPÈLE, PHLEGMON. — ZONA OPHTHALMIQUE. — TUMEURS. — LÉSIONS SYPHILITIQUES. — LÉSIONS TRAUMATIQUES. — BLÉPHAROSPASME. — PTOSIS. — OPÉRATIONS QUI SE PRATIQUENT SUR LES PAUPIÈRES. — TRICHIASIS, DISTRICHIASIS. — ENTROPION, ECTROPION. — SYMBLÉPHARON, ANKYLOBLÉPHARON, BLÉPHAROPHIMOSIS. — TARSORRAPHIE. — BLÉPHAROPLASTIE.

BLÉPHARITE CILIAIRE.

De toutes les maladies des paupières, la plus fréquente, la plus importante à connaître est, sans contredit, l'inflammation du bord libre, désignée sous le nom de *blépharite ciliaire*.

Etiologie. — Le lymphatisme, la scrofule tiennent une large part dans l'étiologie de cette affection. L'influence exercée par la diathèse scrofuleuse est d'autant plus funeste que les malades se trouvent placés d'ordinaire dans de mauvaises conditions hygiéniques : nourriture insuffisante, travaux excessifs, exposition permanente aux poussières ou vapeurs irritantes de certaines manufactures, veilles prolongées.

Les causes *locales* sont nombreuses. La conjonctivite chronique, catarrhale ou granuleuse, l'éruption de pustules varioliques, les brûlures, en détruisant les bulbes des cils et les glandes de Meibomius, peuvent être le point de départ d'inflammations subaiguës du bord palpébral.

Un état anomal de la réfraction, tel que l'hypermétropie latente ou mal corrigée, entretient quelquefois une hypérémie très-vive dans la même région.

Stilling a signalé récemment, comme une cause importante des blépharites, un état morbide particulier des cils. Au lieu de présenter comme à l'état normal un bulbe blanchâtre, d'être souples, flexibles, de se détacher facilement lorsqu'on vient à les saisir avec les doigts, les cils malades sont durs, rigides, noirâtres; ils ne peuvent être arrachés que difficilement, au moyen des pinces; ils ont un bulbe dur, fortement pigmenté. Ce sont vraisemblablement des cils qui, arrivés au terme de leur évolution, continuent à séjourner dans le sol ciliaire; au lieu de tomber,

ils demeurent adhérents, enkystés, pour ainsi dire, et jouent dès lors le rôle de véritables corps étrangers. Cette explication est légitimée par les recherches de Donders, qui a prouvé qu'un cil accomplit toute son évolution en trois mois environ, et qu'après ce laps de temps il doit normalement être éliminé. Quand la blépharite est réellement due à cette cause, il suffit de reconnaître la présence des cils malades et de les enlever, pour obtenir la guérison.

Enfin, toutes les fois qu'une blépharite surviendra sans raison appréciable sur un sujet de bonne constitution, il faudra explorer les *voies lacrymales* et s'assurer qu'il n'existe pas de rétrécissement.

Variétés. — Au point de vue des lésions qui la caractérisent, de sa marche, de sa durée, du traitement qu'elle réclame, la blépharite ciliaire se présente à nous sous deux formes différentes : *simple* ou *ulcéreuse*.

BLÉPHARITE SIMPLE.

Dans cette variété de blépharite, les malades éprouvent une gêne très-grande dans les paupières, une sensation fort pénible de *picotement*, de *brûlure*, qui augmente quand ils sont exposés au vent, au froid vif, à la lumière. Il existe de la *photophobie*, du clignement, du blépharospasme ; la moindre application à un travail assidu, la lecture deviennent impossibles, surtout le soir à la lumière. Quelquefois ces divers phénomènes présentent des caractères d'intermittence. Le malade est-il placé dans de bonnes conditions hygiéniques, avec repos absolu de l'organe, une amélioration sensible survient. Mais la plus petite fatigue, le moindre excès, suffit pour ramener les accidents avec la même intensité qu'auparavant.

Ces *troubles fonctionnels* sont loin d'être en rapport avec les lésions anatomiques, car à peine trouve-t-on, le plus souvent, pour les expliquer, un peu d'hypérémie, de rougeur, de tuméfaction du bord libre des paupières. La sécrétion des éléments glandulaires n'est pas notablement augmentée et les paupières ne sont agglutinées que le matin au réveil.

Traitement. — Le traitement doit s'adresser à la fois à l'état général et à l'état local.

Un régime tonique, l'emploi des préparations martiales, de l'huile de foie de morue ; dans certains cas, l'hydrothérapie, conviendront aux sujets lymphatiques ou scrofuleux. Le malade évitera scrupuleusement toutes les fatigues, il ne s'exposera à l'air,

ne travaillera à la lumière artificielle, que les yeux préservés par des verres bleus ou fumés. Si les voies lacrymales sont rétrécies, le chirurgien se mettra d'abord en devoir d'en obtenir la dilatation. Une anomalie de la réfraction est-elle constatée : il aura pour première obligation de la corriger. Il faudra éviter avec soin l'action de la poussière, de la fumée de tabac, les veilles prolongées, les excès de toute sorte.

Les *topiques* applicables au traitement de la blépharite simple sont ordinairement des pommades *au précipité rouge* ou *jaune* dans les proportions de 20, 30, 40, 60 centigrammes et jusqu'à 1 gramme de précipité pour 10 ou 15 grammes d'axonge, suivant le degré de la maladie et la tolérance du malade. On prendra, avec la pointe d'un pinceau, gros comme la tête d'une grosse épingle, de cette pommade, et on l'étalera sur le bord ciliaire. Ce pansement sera fait le soir avant de se coucher. Le matin le malade se lavera les yeux avec de l'eau très-chaude pour enlever ce corps gras.

Un autre moyen, qui consiste à maintenir, matin et soir, pendant quelques minutes, sur les paupières, des compresses imprégnées d'eau blanche (6 à 8 gouttes d'extrait de Saturne par verre d'eau), donne d'excellents résultats dans les cas où, la conjonctive participant à l'inflammation, il existe une notable augmentation de sécrétion de cette muqueuse.

La pommade d'Hebra rend aussi de réels services. Elle est ainsi composée :

Emplâtre de plomb simple...	} ãã 30 grammes.
Huile de lin.....	
Baume du Pérou.....	1 gramme.

On l'étale sur de petites rondelles de toile qui restent appliquées, la nuit, sur les paupières.

L'inflammation des paupières est-elle vive, accompagnée d'une rougeur et d'un gonflement considérables, des cataplasmes de fécule, appliqués régulièrement chaque soir, permettent de la maîtriser ; les topiques ne seront employés qu'ultérieurement.

Si, en dépit de ce traitement, les paupières restent tuméfiées, quelques petites piqûres faites sur le bord libre avec la pointe d'un bistouri effilé favoriseront leur dégorgement (Desmarres).

BLÉPHARITE ULCÉREUSE.

Comme dans la blépharite simple les malades se plaignent d'une sensation de *cuisson*, de *brûlure;* le *larmoiement*, la *photo-*

phobie existent à un haut degré ; les divers troubles fonctionnels, en un mot, sont encore plus accusés que dans la forme précédente. Mais ici les lésions anatomiques offrent une tout autre gravité.

Le bord libre des paupières, rouge, boursouflé, est envahi par des croûtes jaunâtres recouvrant des *ulcérations* plus ou moins profondes. Ces croûtes, qui se détachent facilement par l'emploi de cataplasmes ou de lotions très-chaudes, laissent à nu les follicules pileux, les glandes de Meibomius ulcérés, saignant au moindre contact. Les paupières sont tellement agglutinées le matin au réveil, que le malade est obligé, pour les détacher, de se servir d'eau chaude, et de prendre de grandes précautions pour éviter le tiraillement douloureux de ces petites plaies.

A une période plus avancée les ulcérations, tendant sans cesse à gagner en profondeur, finissent par détruire complétement les cils et les éléments glandulaires. La sécrétion des corps gras lubrifiant normalement le bord ciliaire est supprimée, les larmes ne sont plus retenues, elles se déversent au dehors, irritant par leur contact la peau de la joue, qui souvent devient le siége d'un eczéma chronique. Le bord des paupières épaissi, déformé, dépourvu de cils (tylosis), se renverse en dehors (ectropion), l'occlusion palpébrale n'est plus parfaite (lagophthalmie) et le globe de l'œil incomplétement protégé s'enflamme à chaque instant. Avec de pareilles lésions le pronostic peut devenir fort grave.

Les indications thérapeutiques ne sont plus les mêmes que dans la blépharite simple :

Les paupières seront d'abord débarrassées des croûtes qui les recouvrent, au moyen de cataplasmes ou de lotions émollientes. Les ulcérations, ainsi mises à nu, seront cautérisées avec la pointe effilée d'un crayon de nitrate d'argent ou avec la pointe d'un pinceau trempé dans une solution concentrée de la même substance. Si ce sont des érosions superficielles il suffira de maintenir sur les paupières, chaque jour pendant cinq minutes, des compresses imbibées d'une solution astringente (50 centigrammes de sulfate de zinc pour 200 grammes d'eau).

Les topiques, qui sont du reste les mêmes que dans la blépharite simple, ne seront réellement utiles qu'après la cicatrisation parfaite des ulcérations. Leur emploi, alors que, l'épithélium étant enlevé, le derme est encore à nu, aurait des inconvénients sérieux, et entretiendrait une irritation des plus vives.

Des onctions avec de la glycérine serviront à combattre l'irritation des paupières et de la joue.

ORGELET, CHALAZION.

Bien que le siége anatomique de l'*orgelet* n'ait pas encore été exactement déterminé, il est probable que l'inflammation d'une des glandes sébacées ciliaires est le point de départ de cette affection.

On voit apparaître en un point déterminé du bord libre des paupières une petite tumeur inflammatoire circonscrite ; la rougeur, le gonflement s'étendent aux parties voisines, en s'atténuant vers la périphérie ; au bout de trois à quatre jours, on aperçoit au centre de la petite tumeur un point blanc jaunâtre, indiquant la formation du pus.

L'orgelet occasionne des douleurs plus ou moins vives, selon que sa marche est plus ou moins aiguë.

Le gonflement des paupières est quelquefois tel qu'on pourrait croire, au premier abord, à une conjonctivite purulente ; mais la moindre attention suffit pour éviter cette méprise, car ici la sécrétion de la muqueuse est peu modifiée et le gonflement inflammatoire, au lieu d'être uniforme, présente son maximum d'intensité en un point déterminé.

Plusieurs orgelets peuvent se montrer en même temps ; quelques personnes sont exposées, par une prédisposition toute spéciale, à des récidives fréquentes.

Le traitement doit consister simplement dans l'application de compresses émollientes, de cataplasmes. Si l'ouverture spontanée du petit abcès tarde trop à se faire, on peut hâter la guérison en l'incisant avec la pointe effilée d'un bistouri.

Pour prévenir les récidives, l'on prescrira, comme traitement local, l'usage de compresses trempées dans la solution suivante :

Sous-acétate de plomb liquide. . . 6 à 8 gouttes.
Pour un verre d'eau ordinaire.

Ces compresses seront appliquées chaque soir, pendant cinq minutes, sur les paupières.

A l'intérieur, les eaux minérales de Pullna, de Birmensdorff, l'eau de goudron (Hardy) sont aussi recommandées en pareil cas.

Le *chalazion* est une petite tumeur située dans l'épaisseur du cartilage tarse, et développée aux dépens d'une des glandes de Meibomius dont le conduit excréteur est oblitéré.

Son contenu, qui n'est autre chose que le produit de sécrétion plus ou moins altéré d'une de ces glandes, est tantôt liquide, puri-

forme, tantôt homogène, solide, composé de matières grasses sébacées.

La grosseur de cette petite tumeur varie du volume d'un grain d'orge à celui d'une noisette. Sa situation dans l'épaisseur même du cartilage tarse la maintient immobile, quand on cherche à la déplacer; elle est sans adhérences avec la couche musculaire et la peau, qui conserve à ce niveau sa coloration normale.

Lorsqu'on retourne la paupière pour en examiner la face conjonctivale, on aperçoit au point correspondant à la tumeur une injection circonscrite très-vive formant sur la muqueuse une tache d'un rouge sombre.

Cette affection, d'ordinaire indolente, se développe lentement, ou bien succède à l'inflammation avortée d'une des glandules; elle est sujette à des poussées inflammatoires, pendant lesquelles la peau rougit, se tuméfie, devient douloureuse ; il peut se former alors un petit abcès dont l'ouverture spontanée amène la guérison du kyste.

Les chalazions sont plus fréquents à la paupière supérieure qu'à l'inférieure. On en rencontre souvent plusieurs à la fois. Certains individus présentent une prédisposition marquée aux récidives.

Le *traitement* varie suivant la nature et la densité du contenu du kyste; mais les frictions avec les pommades résolutives restant d'ordinaire sans résultat, il faut presque toujours avoir recours à des moyens chirurgicaux.

A-t-on affaire à un kyste dont le contenu semble fluide et les parois peu épaisses, une simple incision suffit. On incise avec la pointe d'un bistouri la petite tumeur; puis, la pressant fortement entre les doigts, on vide complétement son contenu. Cela fait, la plupart des chirurgiens conseillent d'introduire dans la cavité du kyste la pointe effilée d'un crayon de nitrate d'argent et de pratiquer une cautérisation énergique.

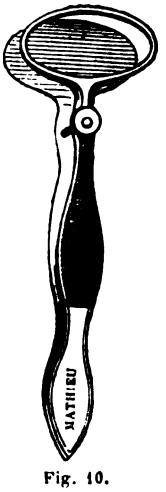

Fig. 10.

L'*extirpation* est le seul moyen qui convienne aux kystes dont les parois sont épaisses et le contenu solide. Cette petite opération est aujourd'hui d'une exécution facile, grâce à l'emploi d'une pince fort ingénieuse imaginée par Desmarres et qui porte son nom (voy. fig. 10).

L'extirpation sera faite du côté de la peau ou de la muqueuse, selon que le chalazion proémine vers la surface cutanée ou vers la

conjonctive. Supposons qu'il convienne d'opérer du côté de la peau. Le chirurgien engage la plaque pleine de la pince de Desmarres sous la paupière, en la disposant de manière que le kyste soit entouré par l'anneau de la seconde branche ; il serre la vis, les deux branches se rapprochent, compriment la paupière, et la circulation se trouve interrompue.

Tout étant ainsi disposé, la peau est incisée parallèlement au bord libre de la paupière ; les lèvres de la plaie sont saisies avec une pince et disséquées couche par couche en haut et en bas, jusqu'à ce que le kyste soit mis à découvert. L'extrémité d'un ténaculum passée au travers permet de l'attirer fortement en avant ; la dissection des parties profondes devient alors des plus faciles, et quelques coups de bistouri ou de ciseaux suffisent pour terminer rapidement l'extirpation.

Si l'on opère du côté de la conjonctive, c'est la branche fenêtrée qui est placée du côté de la conjonctive. Une fois la pince mise en place et la vis complétement serrée, on fait basculer l'instrument, de façon à retourner la paupière ; au lieu d'inciser la peau, l'on incise la muqueuse, et l'opération se termine comme précédemment.

ERYSIPÈLE, PHLEGMON.

Sans vouloir décrire en détail l'érysipèle des paupières, qui fait partie en somme de l'érysipèle de la face, nous désirons appeler l'attention sur une variété importante de cette affection signalée pour la première fois par le professeur Gosselin (1), et qui peut être facilement confondue avec la *pustule maligne*.

Voici en quels termes ce savant professeur décrit cette forme particulière d'érysipèle, à laquelle il a donné le nom d'*érysipèle gangréneux primitif :*

« La gangrène de la peau est primitive, c'est-à-dire qu'après le début de la maladie par les symptômes généraux ordinaires, la lésion locale commence par une eschare, la peau se mortifiant avant d'avoir été rouge et au moment même où l'érysipèle l'envahit, si bien que le véritable caractère de la maladie est masqué tout d'abord et qu'on se laisserait facilement entraîner à croire à une gangrène spontanée. Mais on est guidé, pour établir le diagnostic, d'abord par les symptômes fébriles du début qu'on observe ici et qui manquent habituellement dans la gangrène spontanée ;

(1) *Nouveau Dictionnaire de médecine et de chirurgie pratiques*, t. XIV, p. 22.

ensuite par une ligne rouge qui apparaît autour de l'eschare en même temps qu'elle, et non pas un certain nombre de jours après, comme cela a lieu dans la gangrène franche. Cette rougeur s'étend bientôt autour de l'eschare et assez loin pour ne pas laisser de doute sur la véritable nature de la maladie, c'est-à-dire sur un véritable érysipèle gangréneux d'emblée et primitivement. L'eschare cesse de gagner au bout de quelques jours, la rougeur érysipélateuse continue au contraire à s'étendre, et les deux lésions suivent ultérieurement la marche propre à chacune, marche sur laquelle je n'ai pas besoin de m'étendre ici. »

D'après le professeur Gosselin, cette variété d'érysipèle, avant d'être connue, a dû être prise quelquefois pour une *pustule maligne*.

Cette erreur est très-préjudiciable, car elle expose à faire des cautérisations inutiles et à sacrifier sans raison une portion plus ou moins considérable de la paupière.

Les caractères suivants permettent de distinguer ces deux affections l'une de l'autre. L'érysipèle est toujours *plus étendu* que la pustule maligne, qui se présente sous la forme d'une large phlyctène contenant une sérosité transparente et reposant sur un fond noir, ecchymotique. Les phénomènes généraux apparaissent *dès le début* dans l'érysipèle, les ganglions du voisinage sont envahis presque d'emblée. Dans la pustule maligne, les frissons, les nausées, la prostration des forces, symptômes d'une intoxication générale, ne se montrent qu'*au bout de deux à trois jours*; les ganglions du voisinage se prennent plus tardivement. Enfin cette dernière affection, résultant presque toujours d'une inoculation, ne se rencontre guère que chez les tanneurs, les corroyeurs, les palefreniers, les bouchers, etc.

L'inflammation *phlegmoneuse* des paupières est plus fréquente chez les enfants que chez les adultes; on l'observe plus souvent à la paupière supérieure qu'à l'inférieure.

Dès le début, la paupière est rouge, tuméfiée et très-douloureuse au toucher, sa température s'élève notablement; le gonflement devient bientôt tellement considérable que l'œil ne peut plus s'ouvrir. Si l'on cherche néanmoins à écarter les paupières, tentative qui est toujours très-douloureuse, on aperçoit la conjonctive injectée, œdématiée, formant un chémosis autour de la cornée.

Si la suppuration s'établit, les douleurs deviennent pulsatives, la peau prend une teinte livide, le gonflement augmente, formant une saillie plus ou moins proéminente en un point déterminé de la paupière; c'est là que va se trouver l'abcès. Si le chirurgien

n'intervient pas à ce moment, la fluctuation devient manifeste, la peau s'amincit, se perfore spontanément, et le pus s'échappe au dehors.

On pourrait confondre, au premier abord, un abcès de la paupière avec une conjonctivite purulente. Dans les deux cas, le gonflement est considérable; mais la suppuration si abondante, si caractéristique dans l'ophthalmie purulente fait défaut dans le phlegmon des paupières; les lésions cornéennes, si fréquentes et si graves dans l'ophthalmie, ne se montrent jamais dans l'abcès.

Il n'est pas toujours facile de distinguer un abcès occupant l'angle interne de l'œil (*anchilops*) d'une *dacryocystite*. Pourtant comme l'inflammation du sac lacrymal est généralement précédée d'un rétrécissement des voies lacrymales se traduisant par du larmoiement; comme de plus, en pressant sur la tumeur, on pourra quelquefois faire sourdre du pus par les points lacrymaux, ces indications seront suffisantes pour établir le diagnostic différentiel.

Au début, l'on essayera d'arrêter l'inflammation par l'application de sangsues et de compresses d'eau très-froide, par quelques dérivatifs sur le tube intestinal, le repos et la diète. Mais, dès que la suppuration est imminente, il faut avoir recours aux cataplasmes, aux émollients, et ouvrir l'abcès aussitôt que possible en faisant une large incision parallèle au bord libre des paupières.

ZONA OPHTHALMIQUE.

L'herpès zoster frontal, ou zona ophthalmique, peut se présenter sous deux formes différentes : tantôt c'est une simple éruption cutanée tout à fait analogue au zona des autres régions ; tantôt, au contraire, il s'accompagne de troubles oculaires multiples, et son histoire relève à ce titre de l'ophthalmologie. Notre but n'est pas de faire une description complète du zona, mais seulement d'envisager les complications qu'il peut entraîner du côté du globe oculaire et d'en faire connaître la nature, le mode de succession, la gravité. Dans sa thèse inaugurale, le docteur A. Hybord, en recueillant des observations personnelles, et en compulsant les diverses monographies parues sur ce sujet, a pu tracer un tableau clinique fort complet de cette affection. Nous aurons de nombreux emprunts à faire à cet intéressant travail.

Symptômes. — Le zona frontal s'annonce généralement par

quelques prodromes précédant de quelques heures seulement, quelquefois de plusieurs jours, l'éruption caractéristique : ce sont des modifications de la sensibilité, des douleurs névralgiques, tantôt limitées au globe oculaire, à la région sourcilière, tantôt s'irradiant dans le front, la tempe, la partie correspondante du nez ; plus rarement elles retentissent jusque dans les oreilles, à l'apophyse mastoïde, dans la région cervicale. Chose remarquable, en même temps que ces douleurs, dont l'intensité et la durée sont des plus variables, le malade éprouve une sensation d'engourdissement due à une véritable *anesthésie* de la région douloureuse et du globe oculaire. Dans une observation de Horner, il n'y avait pas seulement diminution de la sensibilité, mais aussi abaissement de la température.

Du côté de l'œil il y a, dès le début, des fourmillements, une sorte de cuisson, du larmoiement, de la photophobie.

Hutchinson et Sæmisch ont noté de l'enchifrènement précédant l'éruption ; l'examen de la muqueuse nasale témoignait d'un état congestif de cette membrane.

Les phénomènes généraux n'ont pas d'ordinaire grande importance : ce sont le plus souvent du malaise, de la courbature, de l'insomnie; quelquefois des éblouissements, des vertiges pouvant déterminer des vomissements.

Certains malades, plus rares à la vérité, sont subitement affectés de zona frontal, ils se réveillent avec l'éruption sans avoir éprouvé de symptômes précurseurs.

L'*éruption* des vésicules est précédée de l'apparition de plaques rouges érythémateuses; à ce niveau, la peau devient le siége d'une tuméfaction congestive qui dépasse quelquefois la ligne médiane; la paupière supérieure, habituellement œdématiée, recouvre plus ou moins complétement le globe oculaire. Les malades accusent en même temps un sentiment de cuisson et de démangeaison fort pénible dans toute la région envahie.

Bientôt sur ces plaques se montrent les vésicules tantôt isolées, tantôt rapprochées, et formant par leur réunion des bulles plus ou moins volumineuses.

Elles siégent de préférence sur le front, le long du trajet du nerf sous-orbitaire, et ne dépassent jamais la ligne médiane.

Sur les paupières l'éruption, généralement discrète, s'étend rarement au delà du tiers interne; le volume de l'œdème n'est nullement en rapport avec la présence et le nombre des vésicules.

Tout le côté correspondant du nez, de la racine à la pointe, d'autres fois l'aile seule, peuvent être envahis par l'herpès ; d'après

Hutchinson, l'apparition de phlyctènes dans le territoire cutané du nerf nasal serait l'indice précurseur des complications oculaires et marcherait de pair avec elles.

Le contenu des vésicules, d'abord transparent, prend peu à peu une teinte louche, lactescente, puis puriforme ; la dessiccation survient ensuite, et des croûtes brunes, noirâtres succèdent aux vésicules. Contrairement à ce qui a lieu dans le zona ordinaire, ces croûtes laissent après leur chute de véritables cicatrices analogues à celles de la variole.

Complications oculaires. — Les altérations de la *conjonctive* sont les plus fréquentes : il est de règle d'observer une conjonctivite franche, catarrhale, accompagnée d'un véritable chémosis. L'apparition de vésicules, à la surface de la muqueuse, n'a été mentionnée que dans quelques cas (Scriven, Sichel, O. Wyss). Hutchinson et Bowman ne l'ont jamais signalée dans leurs nombreuses observations.

En même temps que la conjonctivite, survient une hypersécrétion abondante de larmes, due sans aucun doute à l'irritation du nerf lacrymal.

La *kératite* qui se montre dans le zona, qu'elle soit superficielle ou profonde, affecte presque toujours la forme ulcéreuse. Ces ulcérations, uniques ou multiples, occupent tantôt le centre, tantôt la périphérie de la cornée : elles semblent résulter de l'éruption des phlyctènes développées à sa surface. Dans les cas les plus graves, la kératite ulcéreuse se termine par suppuration ; Horner a constaté une fois à l'autopsie la présence de véritable pus entre les lames de la cornée.

La marche progressive de ces ulcères est quelquefois tellement rapide qu'il est difficile de suivre leur évolution ; aussi une surveillance rigoureuse est-elle nécessaire, la perforation de la cornée étant à craindre d'un moment à l'autre.

L'*iritis* est incontestablement une complication moins fréquente du zona ; elle se présente, du reste, avec ses caractères habituels : changement dans la coloration de l'iris, irrégularité de la pupille, injection perikératique, synéchies. Elle est le plus souvent d'une intensité moyenne et peut être facilement enrayée.

Ici se place la question de savoir laquelle des deux lésions, kératite ou iritis, précède l'autre. Steffan émet une opinion formelle et considère l'iritis comme étant toujours secondaire à la kératite, qu'elle viendrait en quelque sorte compliquer. D'autres auteurs sont moins explicites et paraissent hésiter. Il est certain que, dans bon nombre de faits soigneusement observés, l'iritis s'est montrée

avec une kératite des plus légères, quelquefois même sans lésion de la cornée.

L'une et l'autre complication apparaissent lorsque l'éruption atteint son maximum d'intensité, ou commence à décliner : cette loi posée par Hutchinson reconnaît toutefois quelques exceptions, car il est des cas où la cornée et l'iris n'ont été envahis qu'après la disparition complète des vésicules cutanées, et même après la chute des croûtes.

Les complications oculaires accompagnent d'ordinaire l'éruption du nez; cette coïncidence ne doit pas nous surprendre, puisque les nerfs ciliaires proviennent du rameau nasal de l'ophthalmique : Hutchinson, qui l'a signalée le premier, affirme que « dans le zona ophthalmique l'œil reste intact tant que l'éruption est limitée au trajet des branches frontales, et qu'il est toujours atteint quand le côté du nez est envahi. »

Cette règle est beaucoup trop absolue, car sur un relevé de 41 cas de zona avec complications oculaires (thèse d'Hybord) 7 fois aucune vésicule ne s'était développée sur le côté du nez; d'autre part, 8 fois sur 32 cas où tout le côté du nez avait été envahi, la cornée et l'iris restèrent indemnes.

Aussi, après s'être livré à une minutieuse analyse des nombreuses observations recueillies dans la littérature ophthalmologique, Hybord a-t-il modifié de la façon suivante la proposition d'Hutchinson : « Dans le zona ophthalmique l'iris et la cornée souffrent rarement quand l'éruption ne siége pas sur le territoire des branches du nerf nasal. Ils souffrent habituellement quand le côté du nez est envahi, et les lésions sont d'autant plus graves que l'éruption recouvre tout le côté du nez ou l'aile du nez. »

Diagnostic. — Le diagnostic du zona est généralement facile, la confusion ne serait guère possible qu'avec l'érysipèle de la face ; les caractères différentiels indiqués ci-après permettront d'éviter l'erreur.

Dans le zona les symptômes généraux sont peu accusés ; dans l'érysipèle, au contraire, l'état fébrile est intense, la température s'élève notablement, la peau se tuméfie. L'éruption de l'érysipèle n'offre aucune analogie avec celle du zona, où les vésicules, petites, discrètes, isolées les unes des autres, se répandent dans certaines directions, jamais sous forme de larges phlyctènes, etc.

Les lésions oculaires du zona ne présentent pas d'ordinaire une grande gravité ; exceptionnellement pourtant elles peuvent aboutir à la perforation et à la destruction de la cornée.

Les douleurs vives que nous avons signalées comme phénomènes précurseurs de l'éruption, de même que les altérations de la sensibilité, persistent longtemps alors même que les vésicules ont déjà disparu. « Le malade, dit Hutchinson, est d'autant plus menacé de cette persistance des douleurs que l'œil a été atteint, et que les cicatrices sont plus profondes. » Des opacités plus ou moins étendues peuvent gêner la vision; chez d'autres malades la cornée a perdu sa sensibilité, et ne la recouvre jamais complétement. Disons en terminant qu'il est également possible, le fait a été noté, que le zona laisse à sa suite une paralysie musculaire portant de préférence sur les muscles animés par la troisième paire.

Anatomie et physiologie pathologiques; nature de la maladie.— Depuis les remarquables travaux du professeur Charcot sur les troubles trophiques cutanés consécutifs aux altérations du système nerveux central ou périphérique, le zona a été considéré comme la manifestation cutanée d'une névrite.

La clinique, l'anatomie pathologique démontrent qu'il en est réellement ainsi.

Horner a observé un zona ophthalmique chez un malade atteint de tumeur orbitaire; chez un autre ayant présenté pendant la vie le même accident, et qui mourut d'un sarcome du sphénoïde, J. Schiffer trouva à l'autopsie le nerf trijumeau englobé dans la tumeur.

Enfin O. Wyss (1) a rapporté avec les plus grands détails la nécropsie d'un malade ayant eu un zona ophthalmique, et chez lequel l'examen histologique du trijumeau fut fait avec le plus grand soin. Voici le résumé de cette intéressante observation :

« En arrière du ganglion de Gasser, le trijumeau est sain, sauf à son entrée dans le ganglion où il existe une suffusion sanguine.

« Le ganglion lui-même est plus gros que du côté opposé, plus mou, plus vasculaire. A sa partie interne l'on constate la présence d'une extravasation sanguine.

« La branche ophthalmique est aussi plus large, plus épaisse que du côté opposé, sa consistance est presque gélatineuse.

« Au microscope, la partie du ganglion de Gasser d'où émane l'ophthalmique est profondément altérée, les cellules ganglionnaires ont subi des métamorphoses régressives, quelques-unes même sont complétement détruites, le tissu nerveux à ce niveau est infiltré de cellules de pus, la gaîne de la branche ophthal-

(1) O. Wyss, *Archives der Heilkunde*, t. XII, p. 262.

mique est aussi infiltrée de pus non-seulement à la surface, mais dans l'intérieur des faisceaux. »

Du reste les expériences célèbres dues à Herbert-Mayo, Magendie, Snellen, sur le trijumeau, avaient déjà nettement établi l'influence considérable exercée par ce tronc nerveux sur la nutrition de l'œil; plus récemment Meissner et Schiff ont pu démontrer que c'était le faisceau le plus interne du trijumeau qui renfermait les fibres trophiques de l'œil; enfin nous rappellerons l'expérience si intéressante de Samuel qui, en irritant le ganglion de Gasser chez le lapin au moyen d'un courant électrique, provoquait une inflammation très-vive de la conjonctive et de la cornée persistant plusieurs jours. Il est donc rationnel de rattacher les lésions de la cornée et de l'iris dans le zona ophthalmique à l'irritation et à l'inflammation des nerfs ciliaires, qui jouent un rôle important dans la nutrition de ces membranes.

Traitement. — L'éruption vésiculeuse qui occupe le front et les paupières n'a pas grande importance; les régions envahies seront recouvertes avec de la poudre d'amidon, et plus tard des cataplasmes feront tomber les croûtes.

La kératite, l'iritis réclament les moyens habituels : instillations d'atropine (0g,05 pour 30 grammes) répétées plusieurs fois par jour; application de compresses chaudes, maintenues pendant une demi-heure, trois ou quatre fois par jour. Les ulcérations avec menace de perforation exigeront l'emploi du bandeau compressif. Les douleurs névralgiques violentes, qui existent constamment dans le zona, seront efficacement combattues par les injections sous-cutanées de morphine à la tempe; le chloral, le sulfate de quinine donnés à l'intérieur seront aussi fort utiles.

Si, une fois la maladie terminée, des névralgies persistantes continuent à tourmenter les malades, l'on pourra imiter la conduite de Bowman, qui obtint la guérison complète d'une névralgie frontale rebelle à tout traitement en faisant la section du nerf sus-orbitaire.

L'application des courants continus sera indiquée dans les cas assez fréquents où l'anesthésie cutanée persiste longtemps encore après la disparition des accidents aigus.

TUMEURS.

Les *kystes dermoïdes* se rencontrent assez fréquemment aux paupières, on les observe plus spécialement dans la moitié externe du côté temporal, au niveau de la *queue du sourcil.* Ces kystes, situés sous le muscle orbiculaire, adhèrent quelquefois aux parois osseuses de l'orbite, dans lesquelles ils creusent une dépression plus ou moins profonde.

Leur grosseur varie du volume d'une noisette à celui d'un œuf de pigeon ; leur contenu est tantôt dense, solide, tantôt ramolli au point de donner une sensation de fluctuation manifeste.

Ils se développent très-lentement sans provoquer ni douleurs ni troubles fonctionnels appréciables ; leur volume seul, en constituant une difformité choquante, nécessite leur extirpation.

D'après le professeur Verneuil, qui a publié un travail remarquable sur ce sujet (1), l'origine de ces kystes, toujours *congénitale*, serait due à une aberration du développement fœtal. On sait que la face se forme aux dépens de bourgeons désignés sous le nom d'*arcs branchiaux*, séparés par des *fentes branchiales;* la fente branchiale supérieure sépare la vertèbre cérébrale antérieure, destinée à former plus tard le front, du premier arc branchial qui donnera naissance au nez, aux joues, aux mâchoires ; or les deux bords de la fente branchiale, en se réunissant, peuvent emprisonner un cul-de-sac cutané, devenu ainsi complétement clos et donnant naissance ultérieurement à un kyste dermoïde.

Cette théorie explique d'une façon satisfaisante le siége de prédilection de ces kystes, car l'extrémité postérieure de la fente branchiale correspond précisément à la moitié externe de l'orbite, à la queue du sourcil.

La simple incision du kyste suivie de l'évacuation de son contenu étant quelquefois suivie de récidive, il est préférable de le disséquer et d'en faire l'extirpation complète, ou tout au moins d'enlever la plus grande étendue possible de ses parois.

Les *tumeurs érectiles* se rencontrent fréquemment aux paupières ; leur mode d'apparition, leur développement est ici le même que partout ailleurs. Les mêmes procédés opératoires sont encore applicables et le chirurgien n'aura que l'embarras du choix ; mais ce

(1) *Bulletin de la Société anatomique,* 1852, p. 300.

choix, à notre avis, n'est pas indifférent quand il s'agit des paupières.

Nous recommandons de préférence le galvano-cautère : avec cet instrument l'on pourra limiter exactement la destruction des parties malades, réduire au minimum la surface de cicatrisation, et éviter ainsi, au moins en partie, les effets de la rétraction cicatricielle, si particulièrement funestes dans cette région.

Le *xanthélasma* est caractérisé par la présence de nodosités ou de simples taches jaunâtres occupant les paupières. La supérieure est plus fréquemment atteinte que l'inférieure, quelquefois les deux sont envahies simultanément, l'affection peut exister aussi des deux côtés. Ces taches débutent d'ordinaire par la commissure interne et s'étendent ensuite dans une direction parallèle au bord libre des paupières, en conservant toujours une forme allongée ; leur coloration varie du jaune pâle au jaune-citron ; elles n'arrivent jamais à former un cercle complet autour de l'œil, mais quand elles ont acquis une certaine étendue, les malades semblent avoir au-devant des yeux des lunettes bizarres, d'un aspect fort disgracieux. Des productions analogues existent souvent dans les autres régions du corps.

Sur un ensemble de vingt-sept cas réunis par Hébra, quinze fois l'apparition des taches cutanées avait été précédée d'ictère ; d'où l'hypothèse bien naturelle que la matière colorante de la bile devait jouer un certain rôle dans la production de cette singulière maladie ; l'anatomie pathologique n'a pourtant pas confirmé ces vues théoriques.

Les recherches de Wilson, Virchow, Geber et Simon ont montré que le xanthélasma était dû à une prolifération des cellules du tissu conjonctif du derme, avec dégénérescence graisseuse consécutive ; les glandes sébacées ont été trouvé hypertrophiées et leurs cellules épithéliales remplies de molécules graisseuses.

La présence de ces taches n'occasionne aucune gêne, aucune douleur ; il n'est utile de les exciser que si elles deviennent trop apparentes.

Nous passerons sous silence les diverses tumeurs dont les paupières peuvent être le siége, et qui ne présentent aucune différence importante avec les tumeurs analogues des autres régions : c'est ainsi que les *lipomes*, *fibromes*, *sarcomes*, *carcinomes*, toutes affections extrêmement rares et revêtant ici les mêmes caractères que dans les autres parties des téguments, seront laissés de côté.

Nous dirons toutefois quelques mots du *cancroïde* ou de l'*épithélioma* des paupières, affection beaucoup plus fréquente que les

précédentes, beaucoup mieux connue, et dont le traitement a fait récemment de notables progrès.

Le cancroïde des paupières se présente sous deux formes différentes : *ulcéreuse* ou *papilliforme*.

Dans la première variété, une excoriation se montre d'abord à la surface de la peau, qui prend à ce niveau une teinte rouge pâle ; cette excoriation s'étend peu à peu en surface et en profondeur, attaque et détruit le derme et donne naissance à une ulcération plus étendue que profonde, à bords nettement délimités.

La surface de l'ulcère, sanieuse, saignant au moindre contact, sécrète une matière puriforme qui se concrète et se transforme en croûtes plus ou moins épaisses.

Dans la variété papilliforme, on voit d'abord apparaître à la surface cutanée de petites nodosités, d'une couleur rougeâtre mêlée de quelques points jaunâtres ; quand, devenues assez nombreuses, elles occupent une certaine étendue, le centre commence à s'ulcérer et des croûtes se forment à la surface.

Le cancroïde envahit de préférence le grand angle de l'œil, la paupière inférieure est plus souvent atteinte que la supérieure.

Cette maladie s'observe fort rarement avant l'âge de quarante ans. Comme cause locale prédisposante, on a signalé l'existence de productions verruqueuses, qui en seraient quelquefois le point de départ. Bien que sa marche soit extrêmement lente, le *pronostic* est toujours grave ; la conjonctive et le globe oculaire peuvent être envahis, ce qui entraîne la perte irrémédiable de l'organe.

Le *traitement* consiste dans la destruction du tissu morbide au moyen des caustiques. Cette méthode est préférable à l'excision des parties malades avec l'instrument tranchant ; elle permet de limiter, autant qu'il est possible, la perte de substance, point fort important pour les paupières ; de plus, l'expérience clinique prouve que de cette façon la récidive est moins à craindre.

Les caustiques employés de préférence sont la pâte de Vienne, de Canquoin, le caustique du frère Côme ; quelques chirurgiens se sont servis du galvano-cautère.

Broadbent et Guéniot ont conseillé les attouchements répétés avec la pointe d'un pinceau trempé dans l'acide acétique cristallisable ; ce moyen paraît agir d'une façon efficace pour enrayer les progrès du mal.

Dans ces derniers temps, Bergeron (1) a fait usage du chlorate

(1) *Bulletin de thérapeutique*, t. XLVI, p. 12.

de potasse appliqué localement et administré à l'intérieur. On panse chaque jour l'ulcère avec des plumasseaux de charpie trempés dans la solution suivante :

Chlorate de potasse.	19	grammes.
Eau distillée.	115	—

A l'intérieur, 2 grammes par jour.

Vidal a présenté récemment à la Société médicale des hôpitaux de Paris un remarquable exemple de guérison obtenue par ce moyen.

CHROMHYDROSE.

La chromhydrose est une affection caractérisée par la sécrétion d'une matière colorée noire ou bleue foncée, se déposant sur la peau et plus particulièrement sur les paupières.

L'existence de cette singulière maladie fut, tour à tour, contestée puis acceptée.

En 1857, Le Roy de Méricourt eut l'occasion d'observer par lui-même deux cas de sécrétion noirâtre des paupières ; frappé d'un fait aussi étrange, il fit de nouvelles recherches et parvint à réunir vingt-huit cas qui formèrent la base d'un mémoire important, bien fait pour entraîner les convictions.

Quelque temps après, le docteur Duchenne (de Pavilly) ayant rapporté un cas de coloration simulée, la chromhydrose fut de nouveau contestée comme maladie réelle. Sur ces entrefaites, une discussion intéressante s'éleva au sein de la Société médicale des hôpitaux à propos d'une malade observée par les professeurs Le Roy de Méricourt et Hardy : Le Roy de Méricourt voulant fournir les preuves démonstratives de ses affirmations, fit venir de Brest la malade atteinte de chromhydrose ; malheureusement, pendant les quelques jours qu'elle resta à Paris sous les yeux des membres de la Société, la sécrétion ne se produisit pas, et la commission chargée de l'examen conclut qu'il s'agissait d'une fraude et d'une coloration simulée.

Depuis, Le Roy de Méricourt recueillit de nouveaux documents, le professeur Ch. Robin établit, grâce au microscope, que la matière colorante sécrétée différait histologiquement et chimiquement de la poudre de charbon et des autres substances employées comme cosmétiques, Hardy démontra qu'une sécrétion nouvelle continuait à se former sous une couche de collodion appliquée sur les surfaces bien nettoyées ; enfin les médecins

belges, Warlomont, van Roosbroec et Liebrecht observèrent, en prenant toutes les précautions possibles, une femme de vingt-huit ans atteinte de chromhydrose, et confirmèrent l'existence de la sécrétion bleuâtre.

Aujourd'hui, toutes ces preuves accumulées ne permettent plus le doute et, s'il est vrai que la coloration puisse être simulée, ce n'est pas une raison pour considérer comme des imposteurs tous les malades désolés par cette infirmité, qui altère la physionomie de la façon la plus fâcheuse.

Les taches plus ou moins étendues d'une coloration noire ou bleue foncée, qui constituent la chromhydrose, occupent de préférence le bord libre des paupières, leur teinte est généralement plus foncée à l'inférieure qu'à la supérieure ; quand la matière colorante est sécrétée en assez grande quantité, le visage prend un aspect fort disgracieux.

Ces taches se distinguent des éphélides et autres productions pigmentaires en ce que la matière colorante peut être enlevée facilement. Si l'on essuie les paupières avec un linge sec ou mieux avec un peu d'huile, on constate qu'au-dessous des taches la peau intacte possède toujours sa coloration normale. La réapparition de la matière colorante a lieu tantôt après quelques minutes, tantôt seulement au bout de vingt-quatre heures. Cette maladie est bien plus commune chez les femmes que chez les hommes ; le séjour au bord de la mer paraît être une cause prédisposante, car on l'a presque constamment observée à Brest, à Dublin, à Plymouth, à Lorient.

Les divers moyens employés jusqu'ici contre cette singulière affection ont constamment échoué. Il est pourtant bon de savoir que la sécrétion cesse parfois spontanément, lorsque les malades quittent le pays où leur affection avait pris naissance. Hardy a conseillé l'emploi des douches oculaires avec des substances astringentes pulvérisées.

LÉSIONS SYPHILITIQUES.

Mackensie, Desmarres ont observé le *chancre induré* aux paupières. Dans le cas cité par Desmarres (1), il s'agissait d'un médecin qui, en cautérisant la bouche d'un malade atteint de syphilis, reçut au visage quelques parcelles de matière virulente projetées violemment dans un effort de toux.

(1) *Traité théorique et pratique des maladies des yeux*, p. 156.

Ricord, de Wecker ont rapporté des faits analogues, où le succès obtenu par le traitement n'a laissé aucun doute sur la nature de la maladie.

Solomon (1) a publié l'observation fort intéressante d'une enfant de huit mois atteinte d'un ulcère à base indurée occupant l'une des paupières, qui, six semaines après, présenta des ulcérations profondes aux grandes lèvres et une éruption syphilitique généralisée.

Hutchinson (2) décrit aussi une forme particulière de blépharite qu'il rattache à la syphilis congénitale ; elle est caractérisée par l'apparition d'ulcérations à bords taillés à pic, situées au niveau du bord libre des paupières, près des commissures. Ces lésions coexistent d'ordinaire avec d'autres manifestations de la syphilis ; le traitement local est alors impuissant, tandis que la médication spécifique modifie rapidement la maladie.

A nos yeux, les exemples cités par Hutchinson ne sont autre chose que des syphilides ulcéreuses, accidents secondaires fréquents au pourtour des orifices naturels, aux lèvres, à la marge de l'anus, aux paupières.

Les diverses éruptions syphilitiques observées dans les autres régions peuvent se montrer sur la peau des paupières, et les décrire toutes, ce serait passer en revue une grande partie de la pathologie cutanée. Les *gommes* méritent d'être signalées, à cause des lésions graves qu'elles déterminent : l'élimination de la masse caséeuse entraîne une perte de substance considérable dont la cicatrisation peut être suivie d'une déformation fâcheuse des paupières.

LÉSIONS TRAUMATIQUES.

Les blessures des paupières peuvent être produites par des instruments piquants, tranchants ou contondants.

Les plaies par instruments *piquants* se cicatrisent avec une grande rapidité, leur gravité est tout entière subordonnée aux lésions concomitantes des organes du voisinage contenus dans la cavité orbitaire : elles sont insignifiantes tant que le globe oculaire, les vaisseaux, muscles et nerfs de l'œil ne sont pas atteints.

Les instruments *tranchants* peuvent intéresser les paupières dans des directions diverses. Les plaies horizontales guérissent

(1) *The British medical Journal*, 1863, p. 263.
(2) *Ophthalmic hospital Reports*, t. II, n° 11, p. 258.

facilement, sans défigurer le malade, la cicatrice se confondant avec les plis de la peau ; toutefois, si le releveur de la paupière est lésé, il peut en résulter un ptosis souvent définitif. Dans les plaies verticales, comprenant toute l'épaisseur des parties molles, les contractions de l'orbiculaire maintiennent les lèvres de la plaie écartées. La cicatrisation effectuée dans ces conditions est suivie quelquefois d'un véritable coloboma, difformité qu'il est nécessaire de corriger plus tard par une opération.

Les corps *contondants* peuvent produire des déchirures des paupières, dont la cicatrisation irrégulière est suivie d'une déformation plus ou moins considérable.

Le rapprochement des lèvres de la plaie, au moyen de quelques sutures métalliques, suivi de l'application continue de compresses trempées dans l'eau froide, convient dans les plaies produites par les instruments tranchants. S'il y a eu un délabrement considérable, il faut exciser séance tenante les tissus lacérés et réunir encore les lèvres de la plaie par une ou plusieurs sutures.

La gravité des plaies intéressant la région du sourcil est signalée par tous les auteurs classiques, qui insistent avec raison sur ce fait que ces genres de traumatisme sont parfois suivis de la perte de la vue sur l'œil correspondant. Avant la découverte de l'ophthalmoscope, on se bornait à dire que l'œil devenait amaurotique ; depuis, l'observation directe a permis de préciser davantage, et on s'est assuré que la cécité était due le plus souvent à une *atrophie des nerfs optiques*.

Pour expliquer cette lésion, quelques auteurs admettent que le traumatisme, en intéressant les filets de la cinquième paire, provoque un trouble nutritif retentissant sur le nerf optique. Nous croyons cette opinion inacceptable, au moins pour un certain nombre de cas. Parfois, en effet, les filets de la cinquième paire sont coupés volontairement par le chirurgien pour obtenir la guérison du blépharospasme (section du nerf sus-orbitaire) sans qu'il survienne le moindre accident ; les physiologistes, de leur côté, ont fait de nombreuses recherches sur la section des divers filets du trijumeau, sans jamais constater de lésions du côté des nerfs optiques. Il faut donc chercher une autre cause ; nous croyons qu'en pareil cas la perte de la vue est souvent due à une *hémorrhagie* qui se produit entre les *deux gaînes* du nerf optique.

L'observation suivante d'Hutchinson confirme en tous points cette manière de voir (1) :

(1) *Ophthalmic Hospital Reports*, t. VI, 3e part.

« Un homme, âgé de vingt-cinq ans, reçoit un coup sur la région sourcilière du côté gauche. Il perd connaissance et reste étourdi pendant un quart d'heure ; quand il revint à lui, l'œil gauche était complétement privé de vision. Le docteur Hutchinson, l'ayant examiné aussitôt, constata que l'odorat avait également disparu de ce côté ; le fond de l'œil lui parut normal, bien qu'il ne restât aucune trace de perception lumineuse. Tel était l'état des choses en août 1867 ; en janvier 1869, l'odorat est revenu à gauche, mais la cécité de ce côté existe toujours. A l'ophthalmoscope, les milieux sont transparents ; la papille est atrophiée, pâle, excavée en infundibulum ; *il existe à son bord interne une tache pigmentaire très-remarquable, sans analogue dans l'autre œil. Cette tache n'existait pas au premier examen.* Les vaisseaux de la papille sont plus grêles que du côté opposé. »

Hutchinson rapporte cette observation sans l'interpréter, et ne la fait suivre d'aucun commentaire ; il est facile de prouver pourtant que la cécité a été occasionnée ici par une hémorrhagie dans l'espace sous-vaginal du nerf optique. D'abord, la perte subite de la vue après le traumatisme sans lésions intra-oculaires et encéphaliques dénote déjà que c'est le tronc orbitaire du nerf optique qui est en jeu, les vaisseaux amincis prouvent que ce nerf a été comprimé ; enfin l'apparition tardive du pigment sur son pourtour démontre, jusqu'à l'évidence, que la cause de cette compression n'était autre chose que du sang épanché.

BLÉPHAROSPASME.

La contraction involontaire spasmodique du muscle orbiculaire, désignée sous le nom de *blépharospasme*, est presque constamment associée à la *photophobie*. Cette occlusion des paupières a d'ordinaire son point de départ dans une action réflexe exercée par la cinquième paire sur le nerf facial. Le trijumeau et le facial, en effet, peuvent être considérés comme une seule paire sensitive et motrice, analogue aux paires rachidiennes, car Claude Bernard a démontré que le facial possède une *sensibilité récurrente* fournie par la cinquième paire, et cette propriété caractéristique n'appartient, comme on le sait, qu'aux racines rachidiennes, sensitives et motrices, dont l'association forme des nerfs mixtes.

Avant de décrire le blépharospasme, nous croyons donc utile de dire quelques mots de la *photophobie* qui en est si fréquemment la cause directe.

Les filets nerveux sensitifs que l'œil reçoit ont deux origines différentes : les uns pénètrent dans le globe oculaire après avoir traversé au préalable le ganglion ophthalmique, les autres proviennent *directement* du nerf nasal, sans passer par l'intermédiaire du ganglion.

La conjonctive ne reçoit que des filets émanés directement du rameau nasal. L'iris et la cornée reçoivent à la fois les deux ordres de fibres.

Cette distribution particulière des nerfs ciliaires explique d'une façon satisfaisante la différence de sensibilité qui existe entre la conjonctive et la cornée.

Claude Bernard a remarqué que, dans la mort par la strychnine, la conjonctive reste sensible après que la cornée est devenue insensible, tandis que dans la mort par section du bulbe rachidien la cornée est encore sensible alors que la sensibilité de la conjonctive a depuis longtemps disparu.

Nous voyons à chaque instant des maladies de la conjonctive sans photophobie, tandis que ce symptôme accompagne presque constamment les inflammations de l'iris et de la cornée.

Les expériences physiologiques et les faits cliniques concordent pour démontrer que ni la rétine, ni le nerf optique, ne sont le siége de l'impression douloureuse et que la photophobie est due à l'action de la lumière sur les nerfs de la cinquième paire qui ont *traversé le ganglion ophthalmique.*

Magendie, après avoir abaissé le cristallin dans l'opération de la cataracte, piqua la rétine avec la pointe de l'aiguille et le malade n'accusa aucune douleur. Dans l'énucléation du globe de l'œil, au moment de la section du nerf optique, les opérés n'éprouvent qu'une sensation lumineuse intense. Chez certains individus ayant perdu la vue à la suite d'atrophie complète du nerf optique, les lésions de la cornée ont été suivies quelquefois de photophobie.

Castorani est arrivé expérimentalement à des résultats analogues ; il a constaté que, chez un animal dont le nerf optique est sectionné, les lésions de la cornée provoquent encore de la photophobie.

D'autre part, Brown-Sequard a démontré d'une façon ingénieuse que l'iris subit directement l'impression de la lumière. Les deux yeux d'une anguille sont extirpés et placés sur une éponge humide afin d'éviter une dessiccation trop rapide ; l'un des yeux reste exposé à la lumière, tandis que l'autre est renfermé dans une boîte. Au bout d'un certain temps on constate, en les comparant, que la pupille du premier est plus rétrécie que celle du second : les changeant

ensuite de place, le phénomène inverse a lieu : la pupille de l'œil éclairé est toujours la plus contractée.

Les lésions superficielles de la cornée, érosions, piqûres, déchirures, soulèvement de l'épithélium par le liquide d'une vésicule (kératite phlycténulaire), ulcères, s'accompagnent constamment de photophobie intense. Ce fait trouve son explication naturelle dans la distribution topographique des nerfs cornéens, dont le réseau de terminaison est immédiatement sous-jacent à l'épithélium et n'occupe que les couches superficielles de cette membrane.

Au fur et à mesure que la lésion fait des progrès et envahit des couches plus profondes, la photophobie diminue et disparaît, les nouvelles couches intéressées ne renfermant plus que quelques troncs nerveux.

Etiologie. — Ce qui précède nous montre que le point de départ du blépharospasme devra être généralement recherché dans le territoire du trijumeau.

Dans les inflammations de la cornée et de l'iris, le siége de l'irritation est manifeste. D'autres fois il est plus caché ; il faut, pour le découvrir, explorer avec soin toutes les régions innervées par les filets de la cinquième paire, et en particulier le système dentaire.

Sœmisch a publié une observation de blépharospasme consécutif à une blessure des téguments du crâne par un éclat d'obus ; l'excision de la cicatrice fut suivie d'une guérison complète, preuve certaine que le tiraillement de quelque filet nerveux était le point de départ de l'affection.

De Græfe a observé le blépharospasme à la suite d'une contusion violente du globe oculaire ; les contractions s'étendirent dans peu de jours aux muscles de la face et furent suivies d'attaques convulsives se répétant une ou deux fois par jour.

Donders a signalé le blépharospasme comme une des manifestations de l'*ophthalmie sympathique*. Chez un malade qui avait perdu un œil à la suite d'un irido-choroïdite traumatique, il survint du côté opposé un blépharospasme qui ne disparut qu'après l'énucléation de l'œil malade.

Dans certains cas pourtant le blépharospasme apparaît sans qu'il soit possible de le rattacher à une cause appréciable.

Symptômes et variétés. — Les contractions du muscle orbiculaire peuvent être *toniques* ou *cloniques*. La première forme est la plus rare ; l'occlusion des paupières est alors complète, permanente ; à la longue, les cils se renversent en dedans (entropion), irritant la cornée et produisant ainsi les plus graves désordres. D'autres fois,

la compression exercée sur le globe est telle qu'il en résulte des troubles de la circulation intra-oculaire fort compromettants pour la vision. Chez un enfant atteint de blépharospasme depuis plusieurs mois, qui fut opéré par de Græfe, la cécité était complète au moment de l'opération, bien que la cornée et les milieux fussent transparents ; la restitution de la vision n'eut lieu qu'à la longue. De Græfe compare les effets d'une compression prolongée du globe de dehors en dedans à ceux du glaucome chronique, et la suppression du spasme à la détente de la tension intra-oculaire produite par l'iridectomie.

Le blépharospasme se présente plus fréquemment sous la forme clonique. La durée des contractions de l'orbiculaire varie de quelques secondes à une minute ; elles cessent ensuite quelques instants pour reprendre de nouveau avec la même intensité.

D'autres fois les malades sont surpris de temps à autre par de véritables *attaques* qui les mettent pendant quelques heures dans l'impossibilité de se conduire, puis disparaissent complétement sans laisser de traces.

De Græfe a signalé une particularité fort remarquable dans cette affection : c'est l'existence de *lieux d'élection*, où la compression suffit pour faire disparaître, ou tout au moins diminuer notablement le spasme du muscle.

La situation de ces lieux d'élection est très-variable, souvent difficile à découvrir ; quelquefois les malades, ayant remarqué eux-mêmes les bons effets de la compression exercée en tel ou tel endroit, sont les premiers à attirer l'attention du médecin de ce côté.

Le point d'émergence du nerf sus-orbitaire est habituellement un de ces lieux d'élection ; puis viennent, par ordre de fréquence, le sous-orbitaire, les nerfs dentaires, le lingual, le ganglion cervical supérieur du grand sympathique, le plexus brachial au-dessus de la clavicule, les apophyses épineuses des huit premières vertèbres dorsales.

Traitement. — Lorsque le blépharospasme est symptomatique d'une lésion de la cornée, il est évident que le traitement devra être d'abord dirigé contre l'affection qui lui a donné naissance. La kératite pustuleuse en étant le plus souvent la cause, la pommade au précipité jaune, d'une efficacité merveilleuse contre les pustules de la cornée, sera naturellement indiquée. (Voir *Kératite pustuleuse*.)

Un moyen simple et qui donne quelquefois d'excellents résultats consiste à plonger, pendant quelques secondes, la figure des

petits malades dans un vase rempli d'eau froide; l'effet obtenu est immédiat et quelquefois définitif.

La contraction du muscle orbiculaire longtemps prolongée constitue une complication fâcheuse, souvent plus grave que la lésion primitive de la cornée dont elle dépend; aussi est-il indispensable, lorsque le spasme persiste depuis plusieurs jours, d'écarter les paupières avec les élévateurs et d'explorer la cornée avec soin.

Cette membrane présente-t-elle une teinte louche, blanchâtre, uniforme, due à la compression qu'elle subit, il ne faut pas hésiter à sectionner le muscle orbiculaire dans toute son étendue, depuis la commissure externe jusque dans la région temporale. La peau et le muscle orbiculaire seront incisés avec le bistouri, puis l'on glissera l'une des branches des ciseaux droits ordinaires dans le cul-de-sac externe de la conjonctive, l'autre dans la plaie cutanée, et l'on fendra d'un seul coup la conjonctive et ce qui reste des parties molles. La fente palpébrale sera ainsi considérablement élargie, et les dangers de la compression aussitôt conjurés. J'ai eu plusieurs fois, pour ma part, l'occasion de pratiquer cette petite opération dans des cas analogues, et j'en ai toujours obtenu d'excellents résultats.

A un degré moindre, ou si le malade refuse toute intervention chirurgicale, des frictions belladonées autour de l'orbite, des injections sous-cutanées de morphine à la tempe pourront rendre des services.

Quand le blépharospasme ne dépend pas de lésions oculaires, le traitement devient beaucoup plus difficile et plus incertain. C'est alors le moment de rechercher avec soin les lieux d'élection, et de sectionner les troncs nerveux qui s'y rendent. Dans la région frontale la névrotomie sous-cutanée du sus-orbitaire a donné, entre les mains de quelques chirurgiens (de Græfe, Tillaux), des guérisons remarquables. D'autres fois les lieux d'élection sont plus profondément situés et les nerfs intéressés plus difficiles à atteindre; il n'existe pas, à cet égard, d'observation plus instructive que la suivante : « Chez une malade présentée par de Græfe à la Société médicale de Berlin, le blépharospasme cessait rapidement quand on comprimait un point situé au-dessous de l'alvéole de la dernière molaire inférieure. On pratiqua à cet endroit une incision allant jusqu'à l'os, mais sans modifier le blépharospasme. Ayant alors constaté que la compression du sus-orbitaire et de la branche temporale du malaire diminuait notablement le spasme, on procéda à la section de ces nerfs. Le spasme s'arrêta complétement, mais il reparut quinze jours après. La section du nerf dentaire inférieur

faite par la bouche réussit enfin à faire cesser le blépharospasme qui, quatre semaines après, ne s'était pas reproduit. »

D'autres observateurs (Mitchel) ont signalé des cas de blépharospasme ayant disparu après l'avulsion de plusieurs dents cariées.

Les *courants continus*, préconisés par Remak, sont aussi fort utiles. Tantôt ils sont appliqués directement sur les muscles ou les nerfs de la région, le pôle positif derrière l'apophyse mastoïde, le négatif en friction sur la surface de l'orbiculaire : tantôt le long du grand sympathique ou dans la portion dorsale de la colonne vertébrale. L'électrisation du grand sympathique est très-rationnelle, car l'influence de ce nerf sur l'orbiculaire a été mise hors de doute par Claude Bernard : la section de ce tronc nerveux est suivie, comme on le sait, d'un rétrécissement manifeste de l'ouverture palpébrale ; inversement, si chez un animal on provoque du blépharospasme en irritant la cornée avec une substance caustique, il suffit, pour le faire disparaître, d'électriser le sympathique au cou ; les paupières s'entr'ouvrent aussitôt comme instinctivement.

PTOSIS.

La chute de la paupière supérieure, désignée aussi sous le nom de *ptosis*, peut être due à deux causes fort différentes l'une de l'autre : ou bien à une insuffisance réelle du releveur, ou bien à une hypertrophie de la paupière elle-même. Dans les deux cas, une difformité choquante est le résultat du défaut d'équilibre entre la force du muscle et la résistance qu'il doit vaincre.

Le ptosis peut être *complet* ou *incomplet*. Tantôt la paupière supérieure, immobile en dépit des plus grands efforts du malade, recouvre entièrement la surface du globe oculaire, tantôt elle laisse à découvert une étendue plus ou moins grande de la cornée et se relève en partie sous l'influence de la volonté. Les contractions énergiques des muscles du voisinage, frontal, sourciller, favorisent aussi ce mouvement d'élévation. Ces contractions instinctives, longtemps répétées, finissent par produire un plissement permanent de la peau et la formation de rides dans les régions occupées par ces muscles.

Les troubles de la vision sont à peu près nuls tant que l'ouverture pupillaire n'est pas recouverte par la paupière ; la diplopie qui existe quelquefois est toujours le résultat de la paralysie concomitante des autres muscles de l'œil innervés par la troisième paire.

La principale cause de l'insuffisance du releveur de la paupière est sans contredit la paralysie si fréquente du moteur oculaire commun, dont la chute de la paupière, le ptosis, est souvent le premier symptôme. Tantôt la paralysie est complète et porte sur toutes les branches de la troisième paire ; tantôt le rameau qui se rend au releveur est le seul atteint, et le globe oculaire occupe sa position normale.

Les lésions traumatiques, accidentelles ou chirurgicales, en intéressant le tendon du releveur, peuvent aussi produire un ptosis plus ou moins apparent, suivant le nombre de fibres sectionnées par l'instrument vulnérant.

La chute de la paupière supérieure consécutive à son hypertrophie s'observe dans un grand nombre d'affections. On peut citer, parmi les principales, l'inflammation chronique, granuleuse ou purulente, de la conjonctive, l'érysipèle de la face, l'infiltration graisseuse du tissu cellulaire sous-cutané, signalée par Sichel (1), enfin les tumeurs de toute nature.

Horner (2) a décrit récemment une forme particulière de ptosis modéré avec rétrécissement concomitant de la pupille et turgescence manifeste des capillaires de la moitié du visage du côté atteint ; il attribue avec raison ces symptômes à une paralysie de la portion cervicale du grand sympathique. Personne n'ignore, en effet, que l'irritation du grand sympathique provoque les phénomènes inverses, c'est-à-dire le rétrécissement des capillaires, l'élévation de la paupière supérieure et la dilatation de la pupille.

Le ptosis est quelquefois congénital : Alessi a rapporté une observation fort singulière où cette difformité se transmit héréditairement, de père en fils, pendant deux générations successives, survenant à droite chez le père, à gauche chez le fils, et ainsi de suite.

La marche, le pronostic et le traitement n'ont rien d'absolu et sont évidemment subordonnés à la cause de la maladie.

Au début, et s'il s'agit d'un trouble récent de l'innervation, l'on essayera les frictions stimulantes avec les pommades ammoniacales, le baume de Fioravanti ; quelques vésicatoires volants seront appliqués autour de l'orbite. Mais il ne faut pas trop s'attarder à ces moyens, généralement beaucoup moins efficaces que l'électricité. Dans les paralysies d'origine périphérique, les courants continus donnent, en effet, des résultats surprenants : le pôle positif est appliqué sur le front, pendant qu'on promène le

(1) *Annales d'oculistique*, t. XII, p. 189.
(2) *Klinische Monatsblätter für Augenheilkunde*, 1869, p. 193.

pôle négatif sur les paupières, les yeux étant fermés. L'excitation doit être supportable, huit à dix couples suffisent ; les séances seront faites quotidiennement, et devront durer cinq minutes. Il ne faudra pas oublier toutefois que la syphilis est souvent la cause de ces paralysies, et qu'un traitement spécifique convient alors tout d'abord. Si l'affection résiste à l'emploi de ces divers moyens médicaux, une opération seule permettra dès lors de corriger cette difformité.

De Græfe a conseillé la section et l'ablation d'une portion du muscle orbiculaire, dans le but de l'affaiblir et de favoriser par conséquent l'action de son antagoniste, l'élévateur de la paupière supérieure.

Voici en quels termes ce procédé est décrit :

Une incision courbe, comprenant toute l'étendue de la paupière supérieure, est pratiquée à 5 ou 6 millimètres au-dessus de son bord ciliaire ; les lèvres de la plaie cutanée sont écartées et disséquées, de façon à mettre à nu l'orbiculaire. Le chirurgien saisit les fibres de ce muscle et les excise avec des ciseaux courbes dans toute l'étendue de la plaie ; le nombre de fibres excisées est plus ou moins considérable, suivant le degré d'affaiblissement qu'on veut obtenir. Les aiguilles et les fils de suture, au nombre de quatre ou cinq, doivent traverser de dehors en dedans la lèvre inférieure de la plaie cutanée et la lèvre inférieure de la plaie musculaire, puis de dedans en dehors les lèvres supérieures de la plaie musculaire et cutanée. Le rapprochement des fils amène alors en contact les bords du muscle, aussi bien que ceux de la plaie cutanée.

Fig. 11.

Dans les cas extrêmes où la paralysie du releveur est complète, il n'est guère possible de compter sur le résultat d'une opération.

La paupière pourra alors être maintenue relevée à l'aide des petites pinces à ptosis représentées figure 11.

OPÉRATIONS QUI SE PRATIQUENT SUR LES PAUPIÈRES.

Avant de décrire les divers procédés employés jusqu'ici pour combattre les cicatrisations vicieuses des paupières et les difformités qui en sont la conséquence, nous croyons important de résumer en quelques mots les recherches de Reverdin, d'Ollier et de Wecker, sur la *greffe épidermique et dermique.*

L'application de ces méthodes nouvelles à la restauration des paupières nous paraît appelée à rendre les plus grands services.

Reverdin a établi le premier que des parcelles d'épiderme doublé du corps muqueux, placées sur une plaie bourgeonnante (celle d'un ulcère variqueux, par exemple), contractent des adhérences avec cette surface, continuent à vivre et forment de véritables centres de cicatrisation autour desquels la guérison s'effectue avec une grande rapidité. Les divers chirurgiens ayant fait usage de ce procédé ont remarqué, en outre, que la rétraction inodulaire en pareil cas était beaucoup moins considérable que lorsque la cicatrisation avait été livrée à elle-même.

Ollier a proposé de greffer, non plus l'épiderme doublé du corps muqueux, mais bien de véritables lambeaux de peau. Il a obtenu quelques succès.

Dans une note importante parue récemment sur le même sujet (1), de Wecker déclare qu'il a eu à se louer aussi de la greffe dermique; son procédé tient le milieu entre ceux de Reverdin et d'Ollier.

De Wecker détache du côté interne de l'avant-bras ou du bras de petits lambeaux qui, rétractés, mesurent de 6 à 8 millimètres dans les divers sens. Ces lambeaux sont appliqués *en grand nombre* sur la plaie, de manière à former une mosaïque serrée ; au-dessus d'eux, on place un morceau de baudruche, de façon à surveiller ce qui se passe et à voir quels sont ceux qui adhèrent et ceux qui se mortifient. Le pansement est renouvelé au bout de vingt-quatre heures.

Passant ensuite en revue les indications que présente la greffe dermique en chirurgie oculaire, de Wecker propose de l'employer d'une façon presque exclusive :

« Dans les brûlures des paupières avec plaies suppurantes et menace de cicatrisation vicieuse ; lors d'ectropion partiel ou total, suite de rétraction cicatricielle ; dans presque tous les cas où il est indiqué de pratiquer la blépharoplastie ; enfin lorsque les paupières ont subi, par accident ou à la suite d'une opération, une perte de substance considérable laissant une plaie en suppuration. »

On peut diviser de la façon suivante l'ensemble des opérations qui se pratiquent sur les paupières :

1° Opérations dirigées contre le trichiasis et le districhiasis, destinées à corriger la direction vicieuse des cils.

2° Opérations de l'entropion et de l'ectropion, dont le but con-

(1) *Annales d'oculistique*, 10e série, t. VIII, p. 62.

siste à rendre aux paupières renversées en dedans ou en dehors leur direction et leur conformation normales.

3° Opérations destinées à rétrécir ou à élargir l'ouverture palpébrale.

4° Opérations autoplastiques, blépharoplasties, quand il s'agit de restaurer une paupière en partie ou totalement détruite.

Dans chacune de ces quatre classes, le nombre des procédés est considérable. Nous ne décrirons que les plus pratiques, ceux dont l'exécution est facile et le résultat définitif réellement utile.

TRICHIASIS, DISTICHIASIS.

Le trichiasis est constitué par le renversement des cils en dedans, vers le globe oculaire ; la paupière elle-même conserve sa position et sa conformation normales. Bien des causes, dont les plus importantes sont les blépharites aiguës ou chroniques et surtout ulcéreuses, les cicatrices de la conjonctive consécutives aux conjonctivites granuleuse et diphthéritique, la contracture de la portion ciliaire du muscle orbiculaire, peuvent imprimer aux cils cette direction vicieuse.

L'indication que doit remplir un bon procédé n'est pas de supprimer les cils déviés, mais bien de leur rendre une direction, sinon absolument normale, au moins sans danger pour la surface libre du globe oculaire. Les cils sont des organes protecteurs, qu'on ne détruit pas impunément; ils forment au-devant de la cornée une sorte de grillage très-délicat qui la met à l'abri des poussières de l'atmosphère. Ce sont en outre des poils tactiles d'une exquise sensibilité (Jobert) : sur toute la surface de leurs bulbes se distribue un plexus nerveux très-serré ; au moindre ébranlement de leur tige succède, par voie réflexe, une occlusion rapide des paupières.

Utiles quand ils conservent leur direction normale, les cils deviennent nuisibles dès qu'ils se renversent vers le globe oculaire. Ils constituent alors une cause d'irritation permanente; de là, catarrhe chronique de la conjonctive, pannus de la cornée, contracture spasmodique de l'orbiculaire. C'est un véritable cercle vicieux : la contracture augmente le trichiasis et le trichiasis à son tour entretient la contracture.

Le renversement des cils peut être incomplet ou complet, quelques cils seulement sont déviés ou bien la déviation porte sur le bord ciliaire tout entier.

L'épilation est le traitement le plus simple ; l'on pourra y avoir recours chez les personnes pusillanimes, mais la récidive survient rapidement.

Le *procédé de Gaillard* (*de Poitiers*) convient parfaitement au trichiasis incomplet ; il est d'une exécution facile. Au niveau des cils renversés, à 1 ou 2 millimètres du bord libre de la paupière, on fait pénétrer une aiguille courbe chargée d'un fil de soie double très-fort ; l'aiguille est glissée sous la peau et les fibres de l'orbiculaire, suivant une direction verticale, pour ressortir à 8 millimètres environ de l'ouverture d'entrée. On saisit alors les deux extrémités du fil engagé dans ce trajet sous-cutané et l'on fait une ligature aussi serrée que possible. Les cils se redressent aussitôt, la portion de peau comprise dans l'anse se mortifie ; quelques jours après le fil tombe, mais il reste une cicatrice qui maintient le redressement du cil.

Snellen emploie un procédé ingénieux. Il prend une aiguille courbe très-fine dans laquelle l'anse d'un fil double est passé, et pique la peau à la base du cil dévié, pour sortir 2 millimètres plus loin ; le cil est alors passé dans l'anse du fil au niveau de la première ouverture. Il ne reste plus qu'à tirer légèrement le fil, pour que le cil entraîné s'engage avec l'anse dans la petite gouttière sous-cutanée créée par l'aiguille.

Pour rendre plus facile cette petite opération, Mathieu a imaginé un instrument fort simple ; c'est un petit crochet coupant, très-comparable à la pointe d'un hameçon. Il est introduit dans la peau à 8 millimètres du bord ciliaire pour ressortir à la base du cil ; le cil est alors harponné par le crochet, qui l'entraîne et l'engage dans le trajet sous-cutané aussitôt que l'opérateur retire l'instrument.

On peut ainsi pratiquer successivement le redressement d'un certain nombre de cils.

Sans doute le procédé est ingénieux, mais il ne met pas toujours à l'abri d'une récidive. Les cils tombent, se renouvellent périodiquement, et les nouveaux ne prennent pas toujours la place des anciens.

Le trichiasis complet réclame une intervention plus énergique. Il est peu pratique, impossible même de redresser les uns après les autres tous les cils soit avec le crochet, soit avec l'anse de fil de Snellen. A la rigueur le procédé de Gaillard est encore applicable, mais plusieurs ligatures, trois au moins, l'une au milieu et les deux autres aux deux extrémités du bord ciliaire, sont alors nécessaires.

Un excellent procédé, en pareil cas, est celui de Arlt, qui con-

siste dans une véritable transplantation du sol ciliaire. Une plaque d'écaille étant glissée au préalable sous la paupière supérieure de façon à protéger le globe oculaire, on enfonce vers l'une ou l'autre commissure, dans l'épaisseur du bord libre de la paupière, en arrière des cils, un petit bistouri à lame très-étroite, tranchant sur les deux côtés. La pointe de l'instrument doit ressortir à 2 millimètres au-dessus, et en exécutant de petits mouvements de scie on lui fait parcourir toute la largeur de la paupière.

Cette incision terminée, on a taillé un lambeau allongé dans le sens tranversal renfermant les cils, ne tenant plus aux tissus voisins que par ses deux extrémités, interne et externe, sorte de bandelette cutanée mobile dont il s'agit d'opérer la transplantation.

Pour cela on fait une deuxième incision courbe à concavité inférieure, commençant et finissant aux deux extrémités de la première, de façon à délimiter un lambeau en forme de croissant allongé.

Ce lambeau cutané, qui doit avoir une largeur de 3 à 4 millimètres environ dans sa partie moyenne, est détaché du tissu cellulaire sous-cutané, puis excisé dans toute son étendue ; à la place qu'il occupait on attire toute la bandelette ciliaire et, par quelques points de suture, on la fixe dans cette position.

Le sol ciliaire est désormais ramené en haut et redressé.

Le *distichiasis* est caractérisé par la présence d'une ou plusieurs rangées de cils supplémentaires, dont la direction est également vicieuse. Cette affection se prête beaucoup moins que le trichiasis aux différents procédés de redressement. Il est bien plus difficile d'en obtenir la guérison.

On a depuis longtemps cherché à détruire les rangées supplémentaires. La plupart des caustiques et, de préférence, le sulfure de calcium, la potasse , le cautère actuel, le crayon de nitrate d'argent pur ou mitigé, ont été mis en usage. Toutes ces substances ne sont pas faciles à manier, à cause du voisinage du globe oculaire. Aujourd'hui, on pourrait leur substituer avec avantage le galvanocautère ; avec une aiguille de platine très-fine, rougie par le courant électrique, on détruirait successivement tous les bulbes pileux de la rangée supplémentaire. Le procédé de Arlt, décrit précédemment, est encore applicable ici.

ENTROPION.

Le renversement ne porte plus seulement sur les cils, comme dans le trichiasis, mais aussi sur la paupière elle-même. Cette déformation présente bien des degrés : dans les cas extrêmes le bord libre répond au cul-de-sac de la conjonctive.

L'entropion peut exister à l'état *aigu* ou *chronique*.

I

Dans la première variété, la structure de la paupière est peu modifiée ; la peau est simplement gonflée, œdémateuse ; son bord ciliaire, tout en étant enroulé vers l'œil, conserve sa forme régulière. La paupière inférieure est presque exclusivement atteinte ; en appliquant le doigt sur sa face externe et en l'attirant en bas, elle reprend facilement sa position normale.

Cette forme particulière d'entropion paraît due, en partie à l'état de relâchement des parties molles, en partie à l'action irrégulière du muscle orbiculaire. Tandis que la portion périphérique de ce muscle (muscle lacrymal antérieur) semble avoir perdu sa faculté normale de maintenir le corps de la paupière, la portion qui avoisine les cils, et qui constitue le véritable sphincter (muscle lacrymal postérieur), semble contracturé et détermine l'enroulement en dedans du bord de la paupière.

Cette espèce de renversement s'observe chez les personnes âgées dont la peau a perdu sa souplesse, ou bien chez les malades dont les paupières sont restées longtemps fermées, recouvertes de cataplasmes ou d'un bandeau compressif.

Pour faire disparaître l'entropion aigu, il suffit quelquefois d'enlever un bandeau compressif dont l'application a été trop prolongée. Bowman a recommandé de replacer la paupière dans sa position normale, puis de badigeonner sa surface avec un pinceau trempé dans du *collodion*. Cette substance, en se séchant, empêche le renversement de se reproduire.

Vidal de Cassis, Nélaton se sont servis avec succès des *serres-fines*. On saisit un pli de la paupière, voisin du bord libre, et on le maintient d'une manière permanente entre les mors de ce petit instrument.

L'entropion résiste-t-il aux moyens précédents, on applique quelques ligatures, d'après le procédé de Gaillard.

Enfin, si le renversement de la paupière est compliqué de blépharophimosis, il faudra imiter l'exemple de Pagenstecher, qui a associé les sutures de Gaillard au débridement de la commissure externe. (Voir *Blépharophimosis*.)

II

L'entropion *chronique* s'observe d'ordinaire à la suite des conjonctivites purulente, granuleuse, diphthéritique, ou de lésions traumatiques graves de la muqueuse, brûlures, déchirures. Ici, la paupière a subi une désorganisation profonde, l'inflammation a altéré les éléments glandulaires, le périchondre, le cartilage tarse lui-même ; le bord libre des paupières est quelquefois ulcéré, échancré ; les cils, ordinairement petits, peu nombreux, sont eux-mêmes déviés, de telle sorte qu'il y a combinaison du trichiasis avec l'entropion. Ces cils entretiennent une douleur constante et une irritation continuelle qui rendent la cornée, vasculaire, nébuleuse.

La contraction irrégulière du muscle orbiculaire peut aussi contribuer à exagérer l'entropion, mais l'altération de structure de la paupière en reste la cause principale.

La déformation n'intéressant plus seulement les parties molles, mais aussi le squelette de la paupière, le cartilage tarse, l'on s'explique aisément l'insuccès de la plupart des procédés anciens, où le lambeau ne comprenait que la peau et les parties molles des paupières. La déviation apparente du tégument était seule corrigée, et l'incurvation persistante du tarse entraînait facilement la récidive.

Il faut donc, si l'on veut obtenir des guérisons *définitives*, s'attaquer au cartilage tarse, prendre appui sur lui, ou s'efforcer de modifier sa courbure. Aussi, laissant de côté tous les anciens procédés, nous ne décrirons que ceux qui répondent à ces conditions.

Anagnostakis chercha d'abord à utiliser la résistance du cartilage tarse et à s'en servir, comme soutien, pour maintenir le lambeau ciliaire mobilisé et relevé.

Après avoir glissé sous la paupière supérieure la plaque pleine de la pince de Snellen, représentée dans la figure 12, et serré fortement la vis de façon à suspendre complétement la circulation, on enlève sur la paupière un lambeau ovalaire à grand axe horizontal, de 5 à 6 millimètres de largeur, comprenant la peau et les fibres sous-jacentes de l'orbiculaire. On dissèque le lambeau ciliaire, puis on le fait remonter en appliquant des sutures allant de la

lèvre inférieure de la plaie cutanée à la couche fibro-celluleuse qui recouvre le cartilage tarse. Ce procédé permet d'obtenir un redressement satisfaisant du bord ciliaire, mais il ne modifie pas la courbure du cartilage tarse.

Fig. 12.

Streatfield, ayant reconnu le rôle considérable que joue l'incurvation du cartilage tarse dans certaines formes d'entropion, imagina le procédé suivant, qui permet le redressement complet de la paupière. Un lambeau ovalaire, comprenant la peau et l'orbiculaire, est d'abord enlevé comme dans le procédé précédent; le cartilage tarse se trouve alors à nu au fond de la plaie : on y fait deux incisions parallèles, se réunissant vers la face postérieure de la paupière en une incision commune. Ainsi se trouve taillée une petite bandelette en forme de prisme dont la base est en avant, le sommet en arrière. Cette bandelette excisée, le tarse présente une sorte de petite rigole en V, transversalement dirigée et dont les deux lèvres correspondent aux deux lèvres de la plaie cutanée. Il ne reste plus qu'à poser des points de suture, en ayant soin de comprendre dans les ligatures, non-seulement les parties molles, mais aussi le fibro-cartilage.

Snellen a modifié légèrement le procédé de Streatfield. L'opération est pratiquée de la même façon, mais l'incision dans le cartilage, au lieu d'être faite à 1 millimètre au-dessus du bord libre de la paupière, est faite à 2, 3, 4 millimètres au-dessus de l'incision cutanée, suivant que le renversement intéresse une plus ou moins grande largeur du cartilage. L'opérateur est ainsi maître de graduer le redressement de la paupière.

ECTROPION.

Dans l'*ectropion* la paupière est renversée en dehors, et la conjonctive forme au-devant du globe une saillie plus ou moins prononcée.

Il existe, de même que pour l'entropion, une variété *aiguë* et une variété *chronique*.

I

La variété aiguë s'observe fréquemment dans les inflammations violentes de la conjonctive; elle est due au gonflement et à la saillie en avant de cette muqueuse. La tuméfaction est quelquefois telle que la paupière se trouve complétement renversée. Si la hernie de la muqueuse ne peut être réduite, le cartilage tarse renversé et le muscle orbiculaire, agissant comme une véritable ligature, provoquent un étranglement tout à fait comparable à celui qu'on observe dans le paraphimosis.

Le point principal est de faire tomber l'inflammation; pour cela on aura recours aux applications de sangsues, aux compresses d'eau froide, aux scarifications de la conjonctive.

L'ectropion disparaîtra d'ordinaire spontanément au fur et à mesure que la muqueuse reprendra son état normal; pourtant, si l'exubérance persiste, on pourra exciser une bandelette de la conjonctive parallèlement au bord libre de la paupière.

II

Dans la forme *chronique* l'excoriation de la paupière inférieure et de la peau de la joue, suite de conjonctivite chronique ou de rétrécissement des voies lacrymales, est la cause la plus fréquente du renversement des paupières en dehors. La contraction irrégulière des diverses portions du muscle orbiculaire joue aussi un grand rôle. Les fibres qui s'appliquent au-devant du cartilage tarse jusqu'au bord ciliaire (muscle lacrymal postérieur, sphincter orbiculaire) sont-elles relâchées alors que les fibres plus périphériques avoisinant le sillon orbitaire (muscle lacrymal antérieur) sont contracturées, le cartilage tarse bascule sur lui-même, et le renversement en dehors se produit.

Les cicatrices résultant d'une plaie, d'une brûlure, d'un abcès,

d'un ulcère, déterminent aussi en se rétractant la production de cette variété d'ectropion.

Sous l'influence de l'action constante de l'air et du contact accidentel des corps extérieurs, la conjonctive de la paupière renversée se vascularise, prend une teinte plus rouge, un aspect fongueux, elle devient insensible, le bord ciliaire s'arrondit, les glandes de Meibomius s'ulcèrent, s'oblitèrent, les cils tombent.

Le point lacrymal inférieur rejeté en dehors ne plonge plus dans le lac lacrymal, il s'oblitère, ce qui augmente encore le larmoiement; enfin l'occlusion des paupières n'ayant plus lieu que d'une façon incomplète, le globe oculaire, insuffisamment protégé, se trouve exposé à des inflammations violentes et répétées.

Le *traitement* de l'ectropion varie avec les causes qui ont provoqué le renversement de la paupière. S'agit-il d'un ectropion dû à un larmoiement continu, il suffit quelquefois de rétablir le cours normal des larmes pour voir la paupière reprendre sa position normale ; est-il récent, peu accusé, le procédé suivant imaginé par Snellen permettra de le corriger.

On prend un fil *très-fort*, armé d'une aiguille à chaque extrémité, l'une des aiguilles est introduite au fond du cul-de-sac inférieur de la conjonctive la pointe dirigée en bas et en avant, de façon à sortir 1 centimètre plus bas en traversant la peau de la joue ; la seconde aiguille est introduite au fond du cul-de-sac conjonctival, à 6 ou 7 millimètres de la première ; après un trajet analogue dans les parties molles, elle traverse également la peau de la joue, 1 centimètre plus bas. On a passé de la sorte une anse de fil au fond du cul-de-sac conjonctival, et en tirant sur ces fils la paupière inférieure bascule, se redresse et reprend sa position normale ; il est facile de la maintenir ainsi en serrant fortement les fils et en les nouant sur la joue. Si une seule anse ne suffit pas pour obtenir un redressement complet, on en placera deux ou trois toujours de la même façon. Les fils seront enlevés au bout de cinq à six jours, si la suppuration n'a pas provoqué leur élimination spontanée.

Quand la difformité existe déjà depuis longtemps, et se trouve liée à une rétraction cicatricielle, on ne peut plus compter que sur une opération chirurgicale.

Parmi de très-nombreux procédés, ceux de Warton Jones, d'Alph. Guérin et de Richet, méritent seuls une description spéciale : ils suffisent à tous les cas qu'on peut rencontrer dans la pratique.

PROCÉDÉ DE WARTON JONES.

Supposons un ectropion de la paupière inférieure, que détermine par exemple une cicatrice vicieuse. Warton Jones fait à la peau deux incisions obliques figurant un V ouvert en haut (fig. 13), et circon-

Fig. 13. Tracé et dissection du lambeau.

Fig. 14. Le lambeau est remonté et fixé en place par des points de suture.

scrivant la cicatrice. Le lambeau triangulaire est disséqué du sommet à la base ; dès qu'il est ainsi libéré, ce lambeau se rétracte de bas en haut et prend la forme d'un nouveau triangle. Au-dessous, reste une plaie de forme également triangulaire. On en rapproche les deux lèvres vers la ligne médiane ; puis on les fixe dans cette position par un certain nombre de points de suture.

Ce procédé est surtout applicable à l'ectropion partiel : on fait

alors les incisions de telle sorte que la base du triangle réponde exactement à la partie renversée de la paupière.

Assez souvent, le résultat définitif n'est pas complet ; pendant la cicatrisation, l'ectropion s'est reproduit en partie. La tarsorraphie (voyez ce mot) préalable est un bon moyen de prévenir cette récidive fâcheuse.

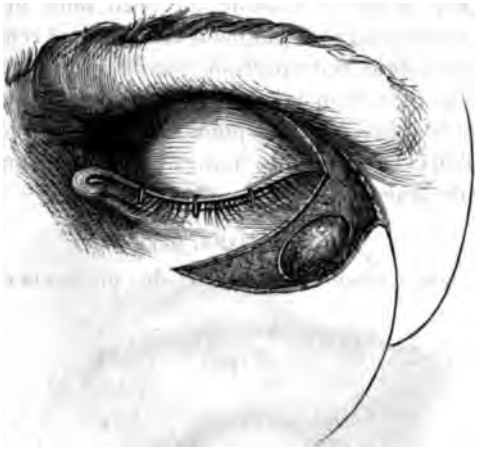

Fig. 15. Tracé et dissection des lambeaux.

Fig. 16. Les lambeaux sont mis en place et suturés.

L'ectropion peut être partiel et n'occuper que les parties externes de la paupière. Cette variété est souvent consécutive aux affections traumatiques ou inflammatoires de l'os malaire. Pour ce cas particulier, Richet a proposé un procédé très-ingénieux (fig. 15). On commence par enlever la cicatrice vicieuse ou la production pathologique, puis on pratique la suture des paupières. Dans un deuxième temps, on délimite par des incisions curvilignes deux lambeaux trian-

gulaires, l'un supérieur, sur la paupière supérieure et la région de la queue du sourcil; l'autre inférieur, sur la paupière inférieure et la région malaire. Les deux lambeaux sont disséqués du sommet à la base et mobilisés. Le dernier temps de l'opération consiste à les faire chevaucher : le lambeau supérieur est ramené sous la paupière inférieure qu'il est destiné à soutenir, et son bord interne va reconstituer la partie externe du bord libre de la paupière ainsi que la commissure; le lambeau inférieur est remonté; l'un et l'autre sont fixés dans cette position par des sutures (fig. 16). Il est évident que la rétraction consécutive du lambeau supérieur préviendra toute récidive de l'ectropion, de plus la rétraction en sens inverse des deux lambeaux se neutralisant, il resteront en place sans former de *gibbosité*.

PROCÉDÉ D'ALPH. GUÉRIN.

A l'ectropion complet s'applique de préférence le procédé

Fig. 17. Tracé et dissection des lambeaux.

Fig. 18. Le lambeau est suturé et mis en place.

d'Alph. Guérin. C'est en quelque sorte une double opération de

Warton Jones exécutée sur la même paupière. Avec quatre incisions obliques, on trace deux V ouverts en haut, se réunissant sur la ligne médiane. Les lambeaux triangulaires sont disséqués comme précédemment. Ils se rétractent en haut, et laissent deux plaies triangulaires latérales, que sépare un triangle cutané médian. Il reste à rapprocher et suturer les lèvres de chaque plaie deux à deux.

PROCÉDÉ DE RICHET.

Dans *le procédé de Richet* on pratique une première incision libératrice parallèle au bord ciliaire, à 2 millimètres environ au des-

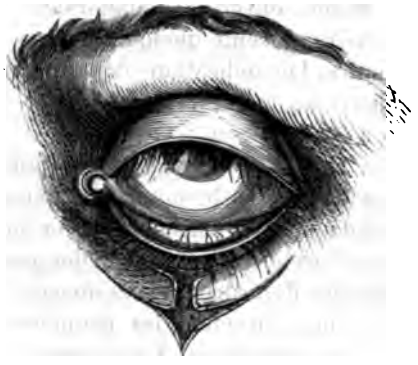

Fig. 19. Tracé et dissection des lambeaux.

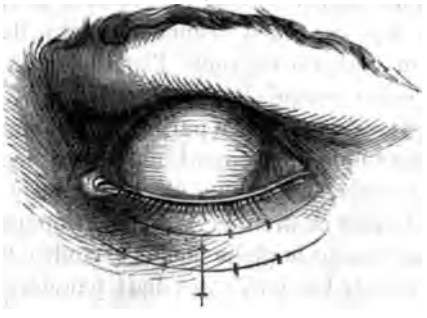

Fig. 20. Lambeaux mis en place et suturés.

sous. Cette incision terminée, le bord ciliaire est aussitôt remonté, et suturé avec le bord libre de la paupière supérieure préalablement avivé. Cela fait, une seconde incision parallèle à la première, située à 1 centimètre plus bas, permet de détacher un lambeau en forme de *pont* qui est disséqué, remonté et suturé.

Si l'étendue de ce lambeau est trop considérable, on en retranche le surplus par une incision médiane. Enfin, une perte de substance, de forme triangulaire, étant pratiquée au-dessous du lambeau, l'on rapproche, par quelques points de suture, les bords du triangle, ce qui remonte encore tout le système.

TARSORRAPHIE.

La tarsorraphie est une opération qui consiste à aviver et à suturer dans une certaine étendue le bord libre des paupières, de façon à rétrécir plus ou moins l'ouverture palpébrale.

Le manuel opératoire présente quelques légères différences suivant le but à atteindre. Les indications de la tarsorraphie ne sont pas, en effet, toujours les mêmes.

Cette opération a été proposée :

1° Pour remédier à la saillie exagérée du globe oculaire, par exemple dans le goître exophthalmique, ou dans le strabisme, à la suite d'un reculement trop considérable du tendon sectionné.

2° Pour combattre l'occlusion incomplète des paupières (lagophthalmie), entraînant des désordres graves du côté de la cornée ;

3° Pour suturer temporairement les paupières et éviter ainsi les récidives fréquentes qui suivent l'opération de l'ectropion.

Fig. 21.

S'agit-il d'obtenir un rétrécissement partiel et définitif de la fente palpébrale, on enlève avec un bistouri à lame étroite convexe, bien tranchante (voy fig. 21), un petit lambeau comprenant toute l'épaisseur du bord libre des paupières, y compris les cils. L'excision de ce lambeau est faite en haut et en bas à partir de la commissure externe, et sur une étendue proportionnelle au degré de rétrécissement voulu. La plaque d'écaille glissée sous les paupières facilite ce premier temps de l'opération et protége en même temps le globe oculaire contre les atteintes de l'instrument. Les bords des deux paupières, ainsi avivés, sont réunis l'un à l'autre par quelques points de suture.

La suture temporaire des paupières, pratiquée dans le but d'empêcher la cicatrisation vicieuse dans l'ectropion, s'exécute d'une façon analogue. Mais alors l'avivement ne comprend que la lèvre postérieure du bord libre de la paupière, les cils sont respectés. La réunion se fait au moyen de fils très-fins passés de distance en distance ; on laisse toutefois au niveau de l'angle interne

une petite ouverture, pour permettre le libre écoulement des larmes et des mucosités.

SYMBLÉPHARON, ANKYLOBLÉPHARON, BLÉPHAROPHIMOSIS.

Le symblépharon consiste dans l'adhérence anormale des paupières avec le globe oculaire. Il peut être *incomplet* ou *complet*.

Dans le premier cas, une bride cicatricielle plus ou moins large unit la conjonctive palpébrale à la conjonctive bulbaire, sans s'étendre jusqu'au cul-de-sac de la muqueuse. Dans le second, l'adhérence occupe toute la hauteur des deux surfaces conjonctivales.

Cette affection est presque toujours le résultat de brûlures ou de traumatismes. Elle succède pourtant quelquefois aux lésions graves de la conjonctivite diphthéritique ou granuleuse.

Le symblépharon *incomplet* est assez facile à guérir. Il suffit de sectionner la bride cicatricielle, au ras de l'œil, et de rapprocher par quelques points de suture les lèvres de la plaie de la conjonctive bulbaire ; puis, quand la cicatrisation effectuée en ce point a rendu toute récidive impossible, l'on achève de détacher le tissu cicatriciel proéminant à la surface de la conjonctive palpébrale.

Le symblépharon *complet* est plus rebelle et plus sujet aux récidives.

On a conseillé de le transformer en symblépharon incomplet, en passant au fond du cul-de-sac de la conjonctive un fil de plomb, qu'on laisse séjourner assez longtemps pour creuser un petit canal artificiel.

Teale (1) a imaginé un procédé ingénieux, qui consiste à prendre deux lambeaux dans la conjonctive bulbaire, l'un en dedans, l'autre en dehors de la cornée. Leur faisant ensuite subir un déplacement autour de leur pédicule, on les attire en bas et on les fixe l'un au-dessus de l'autre, de façon à combler la plaie occupée précédemment par le symblépharon. Le tout est maintenu en place par quelques points de suture.

Le temps le plus délicat à exécuter dans cette opération était d'ajuster les lambeaux entre eux et sur la plaie d'une manière à la fois solide et avantageuse pour leur nutrition. Teale a fait disparaître lui-même cette difficulté en remplaçant les deux lambeaux

(1) *Ophthalmic Hospital Reports*, t. III, p. 258.

par un pont unique. Voici du reste en quels termes son procédé a été exposé au Congrès ophthalmologique de Londres en 1872 :

« 1° Le patient étant anesthésié, on sépare la paupière du globe ;

2° On circonscrit entre deux incisions concentriques une bande presque circulaire de conjonctive saine, bande qui commence et se termine presque aux deux côtés interne et externe de la plaie faite au premier temps;

3° Quatre fils sont passés à travers les bords du lambeau conjonctival, pour prévenir son enroulement et faciliter sa manipulation ;

4° Le lambeau est disséqué avec des ciseaux courbes;

5° Cette dissection faite, et les deux extrémités du pont conjonctival restant adhérentes au reste de la conjonctive, on fait passer le lambeau au-devant de la cornée, jusqu'à ce qu'il arrive à recouvrir les parties dénudées par la séparation de la paupière ;

6° Enfin, on fixe le lambeau conjonctival dans le cul-de-sac oculo-palpébral, à l'aide de sutures multiples. »

Cette opération semble très-séduisante au premier abord ; pourtant, si l'on en juge par une observation récente de Ledentu (1), le résultat n'est pas toujours satisfaisant. Chez le malade de Ledentu, le bourgeonnement sur la surface nue et saignante de la paupière se fit avec une telle abondance, qu'au bout d'un mois le pont conjonctival refoulé n'existait plus qu'à l'état de bourrelet couronnant le symblépharon récidivé.

Wolfe (2) a eu l'heureuse idée de *transplanter* la conjonctive du lapin pour combler la perte de substance de la conjonctive oculaire et palpébrale. Une fois la bride cicatricielle enlevée, de façon à rendre au globe oculaire sa mobilité normale, un large lambeau de conjonctive enlevé à un lapin est placé sur la perte de substance et fixé par des points de suture. Cette opération, exécutée deux fois par Wolfe, a donné deux succès. De Wecker, l'ayant pratiquée, n'a eu aussi qu'à se féliciter du résultat obtenu. Pour que la coaptation soit parfaite et que la vitalité soit assurée, il est nécessaire de fixer le lambeau transplanté par un grand nombre de fils de suture. Nous laissons la parole à de Wecker :

« Après avoir endormi le lapin, écarté les paupières et renversé au dehors la membrane nictitante, on dégage toute la conjonctive oculaire et celle du cul-de-sac, afin d'obtenir un large lambeau

(1) *Etude sur le symblépharon*, Clec'H, thèse de Paris, 1874.
(2) *Glasgow med. Journ.*, 1873.

mesurant de 3 centimètres à 3 centimètres et demi de longueur sur 1 centimètre à 1 centimètre et demi de largeur.

« Ce lambeau est étalé sur une plaque de verre (support de microscope), en ayant soin de bien placer la face externe de la conjonctive en dehors et de ne pas confondre les deux surfaces. La conjonctive s'accole très-exactement au verre, que l'on peut poser sur un petit vase rempli d'eau chaude, de façon que les vapeurs tiennent le lambeau suffisamment chaud et humide.

« Ce n'est qu'après avoir tout préparé pour la transplantation que l'on décolle les paupières et qu'on avive les parties sur lesquelles doivent reposer les lambeaux de la conjonctive. Tout écoulement de sang étant arrêté, on renverse la paupière inférieure (s'il s'agit d'un symblépharon inférieur), et l'on attire le globe de l'œil fortement en haut ; on étale alors soigneusement la conjonctive sur la plaie, en prenant bien garde de ne pas faire erreur relativement aux surfaces du lambeau détaché. Puis, à l'aide de soie anglaise très-fine, on commence à réunir tout autour les lambeaux avec les lèvres de la plaie. Les premières sutures sont surtout difficiles à placer, et l'on se trouve bien de faire usage, pour leur application, d'un porte-aiguille sans ressort, que l'on tient en main, à la manière de tout autre instrument de l'arsenal de chirurgie oculaire.

« Pour fixer un lambeau qui recouvre tout le cul-de-sac inférieur, ainsi que la portion inférieure du globe oculaire, il ne faut pas moins d'une vingtaine de sutures ; celles-ci doivent rester en place jusqu'à ce qu'elles s'éliminent d'elles-mêmes. En outre, il sera bon de placer au milieu du lambeau une suture en anse, qui pénétrera au travers de la joue, à la manière de la suture dont Snellen fait usage pour l'ectropion. Ce n'est que de cette façon qu'on obtiendra un contact intime du lambeau transplanté avec la surface avivée, condition indispensable pour le succès de la greffe. »

M. P... (A.) se présente à la clinique du docteur de Wecker. Il avait déjà consulté plusieurs chirurgiens et oculistes, et tous avaient été unanimes à lui déclarer que son affection était incurable. Voici en quel état nous le vîmes pour la première fois :

L'œil gauche était atrophié légèrement, sans perception lumineuse aucune. Tout ce que le malade nous demandait, c'était de lui rendre possible la prothèse oculaire. La paupière inférieure était adhérente au globe oculaire dans toute son étendue, et cette adhérence était assez intime pour paralyser en quelque sorte le droit supérieur. Tout mouvement en haut était fortement entravé. Le cul-de-sac conjonctival était entièrement effacé, de telle sorte qu'un œil artificiel, appliqué sur le globe, glissait et tombait toujours, en dépit de toutes les tentatives.

L'opération, décidée, fut exécutée le lendemain par la méthode indiquée plus haut. Puis application du bandeau compressif. Le lendemain ce bandeau fut renouvelé, ce qui nous permit de nous renseigner sur l'état de la plaie. Elle avait bon aspect, la conjonctive avait revêtu une légère teinte blanchâtre, que l'on pouvait attribuer au simple fait qu'elle était exsangue. D'ailleurs le lambeau était bien à sa place; on réappliqua le bandeau compressif, qui fut continué les jours suivants.

Au bout du cinquième jour l'adhérence était faite, la greffe avait réussi. On présente le malade à M. Boissoneau qui le déclare apte à porter un œil artificiel qu'il garde depuis.

L'adhérence plus ou moins complète des bords libres des paupières a reçu le nom d'*ankyloblépharon*. Cette difformité est congénitale ou acquise, complète ou incomplète.

Les paupières étant unies l'une à l'autre pendant la vie intra-utérine, il peut se faire que cette union persiste après la naissance : c'est l'ankyloblépharon congénital. Il coexiste alors avec d'autres malformations congénitales, telles que l'anophthalmie, etc.

L'ankyloblépharon acquis reconnaît les mêmes causes que le symblépharon et l'accompagne souvent. Il est rare que l'adhérence s'étende à tout le bord ciliaire ; elle n'occupe, le plus souvent, que la moitié externe ; même dans les cas les plus complets, un petit pertuis situé au niveau du grand angle de l'œil permet l'écoulement des larmes et du mucus.

Le traitement consiste à sectionner la cicatrice soit avec les ciseaux, soit avec le bistouri, guidé par une sonde cannelée passée sous les paupières.

Le *rétrécissement* de la fente palpébrale, désigné plus particulièrement sous le nom de *blépharophimosis*, est souvent consécutif aux rétractions cicatricielles déterminées par les conjonctivites diphthéritiques et surtout granuleuses. Une fois établie, cette difformité constitue une complication des plus fâcheuses, un véritable obstacle à la guérison de la maladie qui l'a provoquée. Aussi le pronostic d'une conjonctivite granuleuse est-il bien différent suivant que les paupières sont plus ou moins largement ouvertes et râclent plus ou moins la surface de la cornée.

Si la fente palpébrale est notablement rétrécie, les lésions cornéennes sont plus fréquentes et plus graves, plus rebelles au traitement. Il est en même temps plus difficile de retourner les paupières et d'appliquer convenablement les caustiques.

Cet état mérite donc, à tous les égards, qu'on cherche à y porter remède.

Richet et Pagenstecher ont imaginé, chacun de leur côté, le procédé suivant qui atteint parfaitement ce but :

Une incision comprenant toute l'épaisseur des parties molles, sauf la conjonctive, est pratiquée au niveau de la commissure externe et prolongée d'une quantité suffisante, suivant le degré du rétrécissement. Cette section terminée, le fond de la plaie dont les bords sont écartés en haut et en bas par des aides, se trouve occupé par la muqueuse conjonctivale. Saisissant alors des ciseaux droits à pointes mousses, glissant l'une des branches au-dessus, l'autre au-dessous de ce pont membraneux, le chirurgien en fait la section d'un seul coup. Les deux lambeaux de muqueuse sont ensuite renversés en haut et en bas et fixés par des points de suture aux lèvres de la plaie, qu'ils bordent, pour ainsi dire. Ce revêtement de la surface avivée par la muqueuse empêche la réunion immédiate et assure un élargissement permanent et définitif de l'ouverture palpébrale.

Au lieu d'une simple incision comprenant l'épaisseur des parties molles, nous croyons qu'il est préférable d'enlever un petit lambeau de forme triangulaire à sommet dirigé du côté de la tempe, à base correspondant à la commissure. La surface de la muqueuse, qui se trouve alors au fond de la plaie, étant plus large, permettra, une fois sectionnée, un revêtement plus facile des parties molles avivées.

BLÉPHAROPLASTIE.

La paupière est détruite en totalité ou en partie seulement : or qu'il s'agisse d'une plaie, d'une brûlure, d'une cicatrice, ou bien d'une perte de substance succédant à l'ablation d'une tumeur, il est un certain nombre de préceptes généraux qu'il faut toujours avoir présents à l'esprit, toutes les fois qu'on se propose d'exécuter la restauration d'une paupière.

On doit chercher à ne remplacer strictement que la partie du tissu palpébral absente ou enlevée. Le muscle orbiculaire, la muqueuse conjonctivale, le sol ciliaire sont autant d'organes importants à ménager dans tous les temps de l'opération. Ce n'est pas tout de faire une paupière ; il faut autant que possible que cette paupière soit suffisamment mobile pour protéger le globe oculaire, que sa face profonde soit doublée d'une muqueuse dont le contact n'irrite pas la cornée, enfin que son bord libre soit pourvu de cils dont le rôle protecteur est incontestable.

On se conformera aussi au précepte formulé par Richet : « Tout

lambeau, dans les autoplasties, doit être taillé de telle sorte que sa rétraction inévitable soit mise à profit pour aider à corriger la difformité qu'on a été appelé à combattre. C'est surtout dans la blépharoplastie qu'on reconnaîtra la justesse de ce principe. »

Il y a deux méthodes principales de blépharoplastie : la méthode de *glissement*, et la méthode de *transplantation*.

Deux procédés de la méthode de glissement sont généralement employés : ceux de Dieffenbach et de Burow.

Fig. 22. Tracé et dissection du lambeau.

Fig. 23. Le lambeau est mis en place et suturé.

Supposons qu'il s'agisse de restaurer la paupière inférieure. Dieffenbach limite exactement la perte de substance par deux inci-

sions latérales, obliques et figurant un V dont la base répond au bord libre de la paupière, fig. 22. Autant que possible, l'opérateur ne comprend entre ces deux incisions que les tissus qui ne peuvent ou ne doivent pas être conservés, et d'autre part il s'efforce de ménager ce qui reste de la conjonctive.

Pour combler cette perte de substance, on taille en dehors vers la tempe un lambeau quadrangulaire. La commissure externe est prolongée suivant une incision horizontale; cette incision doit dépasser d'un tiers environ la longueur de la base du V. Une autre incision est dirigée obliquement en bas et en dedans, parallèlement à la branche externe du V. Ces incisions circonscrivent un lambeau quadrangulaire qu'on détache de haut en bas, jusqu'à sa base. Dans cette dissection du lambeau il est de règle de comprendre dans l'épaisseur du lambeau le tissu cellulaire, les vaisseaux et les filets nerveux, dont toute cette région est abondamment pourvue.

Avant d'aller plus loin, il importe que l'hémostase soit parfaitement assurée et tout à fait définitive. On obtient facilement ce résultat en appliquant sur les incisions des éponges ou des compresses trempées dans l'eau très-froide, et en comprimant quelques instants les artérioles entre les mors d'une pince à arrêt. Le sang arrêté, on attire le bord interne du lambeau vers la lèvre interne de la perte de substance; on le fixe dans cette position par un certain nombre de points de suture. Enfin on s'occupe du bord supérieur du lambeau qui est suturé au bord ciliaire. L'opération terminée, il reste une perte de substance triangulaire qu'on abandonne à la cicatrisation spontanée.

Dans le procédé de Dieffenbach, l'angle du lambeau transplanté qui forme la commissure externe est quelquefois attiré en bas et en dehors, par la rétraction cicatricielle de la perte de substance avoisinante. Pour éviter cet inconvénient on taillera le lambeau suivant la direction des lignes ponctuées de la figure 23; le reste comme précédemment.

La présence d'une cicatrice si voisine du lambeau déplacé entraîne souvent de graves inconvénients : la rétraction du tissu inodulaire déforme à la longue la nouvelle paupière et compromet le résultat définitif de l'opération.

Le procédé de Burow consiste précisément à déplacer la cicatrice, à l'éloigner du champ de l'opération et par conséquent à prévenir les funestes effets de la rétraction consécutive. Par trois incisions on limite un lambeau triangulaire, dont la base est au niveau de la commissure et le sommet vers la tempe, en haut, dans la région du sourcil. Ce lambeau est disséqué et complétement

excisé. Comme précédemment, on limite exactement la perte de substance de la paupière inférieure par deux incisions en V.

Ainsi se trouve préparé un grand lambeau compris entre les deux triangles; on le dissèque de son sommet vers sa base de façon à le mobiliser et à l'attirer en dedans. Il est maintenu en place par des points de suture; quant aux lèvres du triangle su-

Fig. 24. Tracé et dissection des lambeaux

Fig. 25. Lambeaux mis en place et suturés.

périeur elles se sont forcément rapprochées pendant ce mouvement du lambeau en dedans; on les réunit également par quelques points de suture. Il ne reste pas de surface saignante, pas de plaie dont la cicatrisation puisse modifier le résultat définitif : trois sutures en forme de Z (fig. 25) représentent le résultat de l'opération.

La méthode de transplantation compte deux procédés principaux : ceux de Fricke et de Denonvillers.

Fricke taille, dans la région temporale, un lambeau cutané reproduisant la forme, les contours de la perte de substance à combler, mais d'un tiers plus grand à peu près dans toutes ses dimensions. Ce lambeau disséqué n'est plus rattaché aux tissus voisins que par un pédicule plus ou moins long, mais toujours relativement étroit. Ce pédicule est tordu sur son axe, et cette torsion permet au lambeau mobilisé de venir s'appliquer sur la perte de substance à combler. Des points de suture le maintiennent dans cette position définitive. Plus tard, quand des connexions vasculaires se sont établies entre le lambeau et les tissus au milieu desquels il est transplanté, on coupe le pédicule. Ce procédé a des inconvénients : ou bien le pédicule est étroit et sa torsion expose à la gangrène du lambeau, ou bien il est large et forme un bourrelet apparent fort disgracieux.

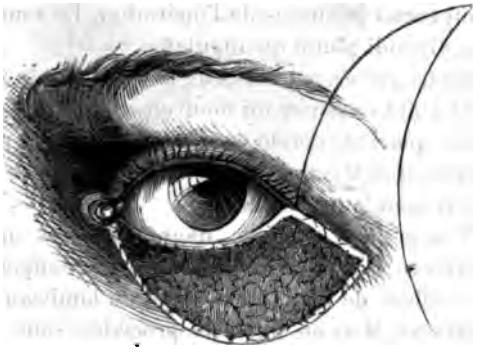

Fig. 26. Tracé et dissection du lambeau.

Fig. 27. Lambeau mis en place et suturé.

L'opération de Denonvillers a pour but de remédier à ces défauts.

Le lambeau est taillé de telle sorte (fig. 26) que sa base soit contiguë à la perte de substance à combler; il n'y a pas ainsi de pédicule, mais une base relativement large où pénètrent des vaisseaux en quantité suffisante; enfin la mobilisation, étant beaucoup moins étendue, s'accomplit sans torsion et par conséquent expose beaucoup moins au sphacèle. S'il s'agit par exemple de la paupière inférieure, le lambeau est pris en haut dans la région temporale ; il est limité par deux incisions curvilignes ; quant à la base elle est très-voisine de la perte de substance à combler.

L'opérateur doit apporter le plus grand soin à la confection du lambeau. Toutes les dimensions doivent en être d'un tiers environ supérieures à celles de la perte de substance. Il faut se garder de chercher à obtenir un sommet trop pointu, trop effilé ; ces extrémités, dépourvues de vaisseaux, se sphacèlent très-facilement et cette gangrène compromet le succès de l'opération. Le sommet du lambeau doit être arrondi plutôt qu'angulaire.

Ces précautions prises, on dissèque le lambeau du sommet à la base, puis lui faisant exécuter un mouvement de torsion qui ne dépasse guère un quart de cercle, on l'applique sur la perte de substance. L'opération se termine par la suture des bords du lambeau aux lèvres correspondantes de la plaie.

Nous avons pris pour exemple, dans toutes ces opérations, la paupière inférieure; s'il s'agissait de la paupière supérieure, il est évident qu'il suffirait de modifier le siége du lambeau et la direction des incisions. Mais au fond les procédés sont toujours les mêmes.

Fig. 28.

Fig. 29.

Dans quelques cas, ce n'est point la continuité des paupières qui se trouve intéressée, et qu'il faut restaurer, mais bien l'une ou l'autre extrémité, l'angle interne ou l'angle externe.

Voici un procédé de restauration très-simple pour l'angle interne :

Dans le voisinage de la perte de substance à combler on taille, aux dépens des faces latérales du nez et de la joue, un lambeau bifide à son extrémité. Le lambeau disséqué et mobilisé vient s'appliquer sur la perte de substance ; l'une des pointes se trouvera sur la paupière inférieure, l'autre sur la paupière supérieure, et l'intervalle triangulaire qui sépare les deux pointes représentera l'angle interne.

Au lieu de tailler le lambeau en bas, on peut le préparer en haut, aux dépens de la région frontale ; le lambeau est alors mobilisé de haut en bas. Du reste l'opération est identique à la précédente.

Si la commissure externe est détruite, ainsi qu'une notable partie

Fig. 30. Tracé et dissection des lambeaux.

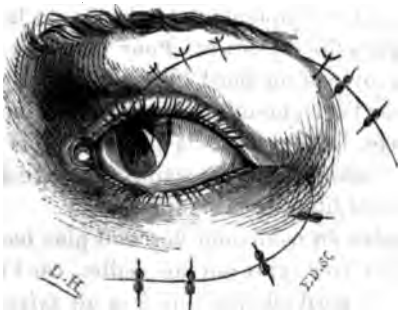

Fig. 31. Lambeaux mis en place et suturés.

de la paupière supérieure ou inférieure, ou même des deux paupières, on peut employer le procédé suivant : l'opérateur taille deux lambeaux, l'un supérieur à base externe, à sommet interne ; l'autre inférieur, dont la base est en dedans, le sommet en dehors.

Les lambeaux sont disséqués, puis mobilisés, et comme ils sont d'ordinaire trop longs, on excise, à leur sommet, de petits triangles; le supérieur est ensuite attiré en bas et en dedans et son bord inférieur vient reconstituer le bord libre de la paupière supérieure ; de même l'inférieur est attiré en haut et en dedans, son bord supérieur représentera le bord libre de la paupière inférieure. Des sutures sont appliquées sur ces bords pour les maintenir définitivement dans cette position. Au-dessus et au-dessous des lambeaux, il reste des plaies qu'on peut abandonner à la cicatrisation spontanée ; mais on peut aussi disséquer, mobiliser la peau des régions voisines, la suturer à ces lambeaux, et par conséquent éviter les plaies et leur rétraction consécutive.

COLOBOMA, ÉPICANTHUS.

Le coloboma consiste dans une fente verticale des paupières, tantôt congénitale, tantôt consécutive à un traumatisme, ou à une opération de blépharoplastie incomplète.

Le coloboma *congénital*, infiniment plus rare que le bec-de-lièvre, est quelquefois combiné avec cette dernière anomalie, ou avec d'autres malformations congénitales. Il est opportun de corriger cette difformité quelques semaines après la naissance : le développement ultérieur de la paupière aura lieu d'une façon plus régulière, et l'œil sera mieux protégé contre l'action des corps étrangers.

Le chirurgien avive simplement les bords de la fente, puis les réunit par quelques fils de suture. Pour éviter la dépression qui existe parfois au niveau du bord libre de la paupière, on a conseillé de pratiquer l'avivement en donnant aux incisions la forme d'un arc de cercle. Les bords de la plaie une fois réunis en ligne droite, l'incision s'allonge, et l'extrémité se trouve au même niveau que le reste du bord libre de la paupière.

Si l'un des angles du coloboma descend plus bas que l'autre, il faut se garder d'exciser celui qui fait saillie, car l'on serait obligé de sacrifier ainsi le bord ciliaire ; on fera un avivement rectiligne du côté proéminent, tandis qu'on pratiquera du côté opposé une incision courbe dont le redressement amènera le second angle au même niveau que le premier.

Que le coloboma soit congénital ou acquis, l'opération s'exécute de la même façon.

L'*épicanthus* est une difformité congénitale qui consiste dans

l'existence d'un pli de la peau recouvrant l'angle interne des paupières. Cette affection existant d'ordinaire des deux côtés, la racine du nez paraît élargie, affaissée, ce qui tient aussi quelquefois à des altérations concomitantes du squelette, de la région, des os propres du nez, etc.

Habituellement d'autres anomalies congénitales existent en même temps.

L'opération qui a pour but de corriger aussi bien la difformité du nez (rhinorraphie d'Ammon) que celle des paupières consiste à enlever par deux incisions courbes, au niveau de la racine du nez et sur la ligne médiane, un lambeau vertical ovalaire.

Pour déterminer à l'avance la grandeur du lambeau à enlever, on saisit avec les doigts ou mieux avec une pince à pression continue un pli de la peau suffisant pour faire disparaître l'épicanthus. Une fois le lambeau enlevé, on réunit les bords de la plaie par quelques points de suture.

MALADIES DE LA CONJONCTIVE

CLASSIFICATION DES CONJONCTIVITES. — CONJONCTIVITE PHLYCTÉNULAIRE, CATARRHALE, PURULENTE, GRANULEUSE, FOLLICULAIRE, DIPHTHÉRITIQUE. — NATURE DES LÉSIONS DANS LES CONJONCTIVITES GRAVES. — DÉGÉNÉRESCENCE. — AMYLOÏDE DE LA CONJONCTIVE. — XÉROSIS. — PTÉRYGION. — TUMEURS. — LÉSIONS SYPHILITIQUES, TRAUMATIQUES, CORPS ÉTRANGERS, ETC.

CLASSIFICATION DES CONJONCTIVITES.

La plupart des anciens chirurgiens, donnant pour base à leur classification tantôt les lésions anatomiques, tantôt la prédominance de tel ou tel symptôme, ailleurs le caractère épidémique de la maladie ou son étiologie particulière, décrivaient un grand nombre de conjonctivites.

L'ophthalmie contagieuse, épidémique, l'ophthalmie militaire, d'Égypte, granuleuse ; la conjonctivite purulente, blennorhagique des nouveau-nés ; la conjonctivite rubéolique, variolique, érysipélateuse, étaient l'objet d'autant de chapitres spéciaux dans les traités classiques. Rien ne justifie cette abondance de divisions.

L'observation démontre, par exemple, que les conjonctivites exanthématiques des fièvres éruptives ne sont que des inflammations catarrhales de la conjonctive : la lésion est la même. Sans doute, l'évolution clinique n'est point absolument identique, mais les variations sont trop légères pour légitimer leur séparation en autant d'espèces distinctes. De même, la conjonctivite blennorrhagique, la conjonctivite purulente des nouveau-nés ne diffèrent guère de la conjonctivite purulente ordinaire que par le mode spécial d'inoculation et l'âge des sujets. Enfin, nous verrons plus loin que les ophthalmies d'Egypte, d'Algérie, contagieuse, épidémique, des armées, ne sont autre chose que des conjonctivites purulentes ou granuleuses.

La lésion anatomique étant la seule base d'une classification rationnelle, nous ne décrirons que six formes principales de conjonctivites : phlycténulaire, catarrhale, purulente, granuleuse, folliculaire et diphthéritique. Toutes les autres variétés peuvent rentrer dans ces groupes.

CONJONCTIVITE PHLYCTÉNULAIRE.

Cette affection est aussi désignée sous les noms de *conjonctivite pustuleuse*, *scrofuleuse*, *lymphatique*, d'*herpès de la conjonctive*.

Elle est très-commune chez les enfants, jusqu'à l'âge de dix à douze ans; sa coïncidence fréquente avec d'autres accidents scrofuleux, tels que le gonflement des lèvres et du nez, l'eczéma impétigineux de la face, la font considérer par la plupart des auteurs comme de nature scrofuleuse.

L'élément caractéristique est une petite vésicule siégeant sur la conjonctive bulbaire, et de préférence sur le limbe conjonctival à l'union de la sclérotique et de la cornée. Quelquefois les vésicules, bien que toujours en petit nombre, occupent simultanément la conjonctive et la cornée; ailleurs la cornée seule est envahie, il s'agit alors d'une kératite pustuleuse, affection qui sera décrite plus loin.

La petite vésicule, saillante, conique, nettement limitée, dépasse rarement deux à trois millimètres de diamètre. En ce point, l'épithélium est soulevé par une gouttelette de sérosité plus ou moins transparente. Le contenu de la vésicule se transforme rapidement : tantôt il prend une teinte jaunâtre qui indique qu'une pustule a succédé à la vésicule, tantôt il se concrète, se solidifie, et donne naissance à un petit bouton. Tout autour, la muqueuse se gonfle légèrement et s'injecte; la rougeur due à la vascularisation se limite assez nettement et figure un petit triangle dont le sommet répond à la phlyctène et la base à l'angle externe ou interne de l'œil. Le nombre des pustules est assez variable; souvent il n'y en a qu'une seule, quand il y en a plusieurs, trois, quatre, cinq, elles apparaissent successivement ou simultanément, et sont presque toujours disposées en forme d'arc de cercle autour du limbe conjonctival, surtout dans la partie inféro-externe.

Tant que la cornée reste intacte, les *troubles fonctionnels* sont nuls ou peu marqués. Le malade n'éprouve qu'une légère sensation de picotement; la sécrétion de la muqueuse est à peine augmentée et le besoin de cligner, de fermer brusquement les paupières, un peu plus fréquent qu'à l'état normal. Dès qu'apparaissent la photophobie et le larmoiement, on peut affirmer qu'une ou plusieurs pustules ont envahi la cornée, ou que les vésicules du limbe conjonctival se sont étendues au tissu cornéen périphérique.

Dans quelques cas pourtant, l'éruption s'accompagne d'une inflammation plus ou moins étendue de la conjonctive; quelques-uns des symptômes du catarrhe conjonctival se montrent aussitôt, la sécrétion du mucus se modifie, des flocons de muco-pus adhèrent au bord libre des paupières, qui sont agglutinées au réveil et s'entr'ouvrent difficilement.

Cette affection est, en général, des plus bénignes. Elle ne doit inspirer aucune inquiétude, à moins qu'elle ne soit accompagnée de kératite pustuleuse (voyez ce mot), ou que les pustules du limbe conjonctival n'aient envahi la périphérie de la cornée.

La guérison spontanée n'est pas rare. Quelques jours après l'éruption, les pustules se rompent, se vident; la rougeur s'efface, l'ulcération, d'ailleurs très-superficielle, qui leur succède se comble et se répare très-rapidement. On pourrait presque abandonner la conjonctivite pustuleuse à son évolution naturelle, et se borner à donner aux petits malades, habituellement lymphatiques, quelques médicaments toniques : huile de foie de morue, sirop d'iodure de fer, vin de quinquina, viande crue, etc. Cependant, pour favoriser la rupture de la vésicule, et hâter par conséquent la guérison, il est préférable d'avoir recours à l'emploi du calomel ou du précipité jaune.

On projette au moyen d'un pinceau une très-petite quantité de calomel en poudre entre les paupières; cette substance possède-t-elle une action spéciale ou agit-elle simplement d'une façon mécanique? On l'ignore, toujours est-il qu'elle abrége beaucoup la durée de la maladie.

Quant au précipité jaune, on l'emploie sous forme de pommade ainsi composée :

Précipité jaune.	1g,00
Cold-cream.	10 ,00

Avec la pointe d'un pinceau on dépose au fond du cul-de-sac inférieur une très-petite quantité de cette pommade (le volume d'une grosse tête d'épingle).

Le traitement des complications qui, dans le cours de la conjonctivite phlycténulaire, peuvent apparaître du côté de la cornée, sera exposé, au sujet de la kératite pustuleuse.

CONJONCTIVITE CATARRHALE.

Etiologie. — Cette conjonctivite est très-fréquente. Elle reconnaît des causes multiples très-variables, locales ou générales. Parmi

les causes locales, il faut citer surtout l'impression du froid, l'action des poussières, des vapeurs irritantes répandues dans l'atmosphère. De là une série de catarrhes professionnels, qui n'ont de particulier que leur origine.

Certaines lésions des appareils protecteurs de l'œil, le trichiasis, le distichiasis, l'entropion, l'ectropion, provoquent souvent le catarrhe conjonctival. Nous avons déjà signalé l'influence remarquable du rétrécissement du canal nasal et des conduits lacrymaux; bon nombre de catarrhes chroniques invétérés ne reconnaissent pas d'autre cause. Dans le cours de l'asthénopie accommodative chez les hypermétropes (voir ce mot), des efforts exagérés de convergence et d'accommodation entretiennent de même l'hypérémie de la conjonctive.

Les produits de sécrétion de la conjonctivite catarrhale sont inoculables : aussi voyons-nous à chaque instant tous les membres d'une même famille être successivement atteints. La misère, l'encombrement favorisent le développement et la propagation de cette maladie, et semblent lui donner quelquefois un caractère épidémique.

La constitution, l'âge, le sexe, le tempérament, causes banales de tant de maladies, n'ont ici qu'un rôle contestable. Il faut accorder plus d'importance aux congestions fréquentes de la tête, à un état habituel de constipation, aux perturbations du flux menstruel, surtout à l'époque de la puberté ou de la ménopause.

L'éruption des fièvres exanthématiques s'accompagne fréquemment de conjonctivite catarrhale : tels sont la scarlatine, l'érysipèle, et surtout la rougeole. Ces conjonctivites sont en général fugaces et mobiles, comme l'éruption cutanée.

Symptômes objectifs. — La rougeur, le gonflement et l'hypersécrétion de la muqueuse sont les signes objectifs qui attirent d'abord l'attention. Ces signes sont constants, quoique plus ou moins marqués, suivant l'intensité du catarrhe. Pour les constater et surtout pour les apprécier, il est bon de retourner les paupières; on découvre ainsi les culs-de-sac supérieur et inférieur, où le gonflement de la muqueuse est le plus marqué, et où s'accumulent aussi les premiers flocons de mucus et de muco-pus.

Dans des cas très-légers, la rougeur et la tuméfaction de la muqueuse sont à peine sensibles; il n'y a pas ou presque pas de sécrétion : c'est cet état que quelques auteurs ont distingué du catarrhe et décrit sous le nom d'*hypérémie de la conjonctive*.

Quelquefois l'injection vasculaire, très-manifeste sur la face pos-

Si l'inflammation est très-intense, la dose de nitrate pourra être portée à 2 et 3 grammes ; il serait imprudent de la dépasser. Les paupières seront retournées de façon à mettre à nu les culs-de-sac de la conjonctive, puis, avec un pinceau trempé dans la solution indiquée, on badigeonne la muqueuse en touchant de préférence les culs-de-sac, surtout le supérieur. L'action du caustique est très-rapide ; pour en neutraliser l'excès on trempe le même pinceau dans l'eau salée et on le passe de nouveau sur la muqueuse.

Au début, ces cautérisations devront être répétées régulièrement tous les jours. Plus tard, à mesure que diminue l'hypersécrétion catarrhale, il faut avoir soin d'en modérer la fréquence et l'énergie.

Si les douleurs sont vives, le gonflement et l'injection vasculaire très-marqués, on peut avec avantage, dans l'intervalle des cautérisations, maintenir sur les yeux des compresses trempées dans de l'eau très-froide.

La même application faite aussitôt après les cautérisations les rend beaucoup moins douloureuses.

Dans la grande majorité des cas ce traitement local bien dirigé amène une guérison rapide et complète. D'autres fois pourtant la maladie traîne en longueur et passe à l'*état chronique*.

La muqueuse subit alors des altérations plus profondes : elle est épaisse, charnue, couverte de végétations papillaires quelquefois très-développées.

En pareil cas, quelques chirugiens conseillent d'en exciser quelques lambeaux au niveau des culs-de-sac. Cette pratique exige toutefois certains ménagements, sous peine de provoquer la formation de cicatrices indélébiles qui pourraient être plus tard funestes à la cornée.

Si le catarrhe conjonctival chronique est accompagné de blépharite marginale, on appliquera sur les paupières des compresses trempées dans des liquides astringents. Les solutions les plus fréquemment employées sont ainsi formulées :

Sous-acétate de plomb liquide. . . 8 à 10 gouttes.
Pour un verre d'eau ordinaire.

Ou bien encore :

Sulfate de zinc ou nitrate d'argent. . . . . 1 gramme.
Eau distillée. . . . . 300 —

Des compresses imbibées de ces solutions sont maintenues cinq

à six minutes sur les paupières, légèrement entr'ouvertes de façon à ce que le collyre pénètre dans le cul-de-sac conjonctival.

De Wecker recommande aussi en pareil cas le collyre suivant :

Chlorhydrate d'ammoniaque.	0g,75
Sulfate de zinc.	2 ,00
Eau distillée.	150 ,00
Camphre (dissous dans de l'alcool).	0 .45
Safran..	0 ,10

On instillera ce collyre deux ou trois fois par jour en ayant soin de bien humecter les paupières et les coins internes de l'œil.

CONJONCTIVITE PURULENTE.

Symptômes du début. — Tantôt la conjonctivite purulente succède à une conjonctivite catarrhale, et ne s'établit pour ainsi dire que progressivement; tantôt le début est soudain, inattendu, surtout dans la forme blennorrhagique. En quarante-huit heures les lésions de la muqueuse ont atteint parfois leur plus haut degré, et déjà la cornée peut être très-sérieusement compromise.

Les paupières rougissent, s'infiltrent, se tuméfient à tel point qu'il est difficile de les renverser pour explorer la muqueuse. Celle-ci est très-vivement congestionnée, boursouflée, infiltrée de sérosité, surtout au niveau des culs-de-sac ; elle paraît lisse, tendue. L'infiltration œdémateuse de la conjonctive bulbaire, brusquement arrêtée dans sa marche envahissante au niveau du limbe conjonctival, forme autour de la cornée un bourrelet, un chémosis volumineux, parfois tellement exubérant, que la surface de cette membrane se trouve presque masquée. La sécrétion n'est pas purulente d'emblée : pendant les premières heures il s'écoule à travers les paupières un liquide séreux, jaune citrin, mélangé de quelques grumeaux de pus coagulé.

Les malades éprouvent une sensation pénible de corps étrangers, de graviers introduits sous les paupières, ce qui est sans doute dû à la turgescence de la muqueuse; mais bientôt surviennent des douleurs violentes, quelquefois intolérables.

Bien avant le développement des complications cornéennes, ulcérations, suppuration, etc., la vision commence à devenir confuse. Giraldès admet que la congestion si brusque, si rapidement progressive, si manifeste sur la conjonctive, existe aussi dans les membranes profondes, rétine et choroïde, et cause l'abolition de la vision.

Période d'état. — Tels sont les symptômes qui marquent le début de la conjonctivite purulente. Mais bientôt la sécrétion se modifie : elle était fluide, séreuse, à peine mélangée de quelques flocons purulents; elle devient louche, plus épaisse, jaunâtre, franchement purulente. Ce pus, désormais comparable au pus phlegmoneux, remplit les culs-de-sac et s'écoule continuellement sur la joue. D'autres fois il est accumulé sous les paupières gonflées, agglutinées, et si l'on vient à les écarter sans précaution il peut être projeté au visage avec violence, et devenir la cause d'une inoculation des plus graves.

Au moment où la suppuration s'établit, le gonflement des paupières diminue, les douleurs disparaissent, le malade croit à une guérison prochaine, et c'est pourtant alors que surviennent les complications les plus sérieuses, celles qui constituent le danger réel de la maladie.

Si l'inflammation en effet est abandonnée à son évolution spontanée, la cornée ne tarde pas à présenter des altérations profondes. En l'examinant avec soin à l'éclairage oblique, on constate dans son épaisseur la présence d'une *infiltration grisâtre*. Cette infiltration, d'abord périphérique, s'avance progressivement vers le centre ou bien au contraire débute d'emblée par les parties centrales et de là s'étend vers la périphérie. Bientôt la teinte change, de grisâtre elle devient blanc jaunâtre, un peu plus tard jaune-paille : du véritable pus est alors répandu dans les lames de la cornée.

D'autres fois, les lésions cornéennes affectent un caractère différent : ce sont des *ulcérations* dont le siége, la profondeur et l'étendue présentent encore de grandes variétés. Sont-elles centrales, petites, transparentes, superficielles, elles ont peu de gravité et peuvent même échapper à un observateur inattentif. Mais si, occupant la périphérie, elles creusent un sillon profond sur le pourtour de la cornée, la nutrition des parties centrales n'a plus lieu que d'une façon incomplète, et de larges lambeaux se sphacèlent et se détachent. Enfin dans les cas les plus graves, où la marche de la maladie est extrêmement rapide, la cornée nécrosée, tout entière, se détache d'un seul bloc, laissant une large ouverture à travers laquelle s'échappent le cristallin et le corps vitré.

Période de déclin. — Dès que la sécrétion purulente est franchement établie, les paupières se dégonflent et il devient plus facile de les retourner et de les examiner. La muqueuse n'est plus, comme au début, lisse, luisante et tendue : elle est couverte de saillies et de rugosités ; des papilles rouges turgescentes apparaissent de toute part à sa surface, mais surtout au niveau des culs-

de-sac supérieur et inférieur. Cette affection présente alors plus d'une analogie avec certaine variété de conjonctivite granuleuse et on les a souvent confondues; nous indiquerons plus tard les caractères différentiels qui les séparent.

Après une durée variable, la sécrétion purulente commence à se tarir. Elle reprend peu à peu les caractères du début. Le pus est moins épais, moins lié. Bientôt la conjonctive ne sécrète plus qu'un liquide séreux, presque transparent, mêlé seulement de quelques flocons purulents de plus en plus rares. Les lésions de la muqueuse disparaissent plus lentement, et si la maladie n'a pas été modifiée par le traitement, elle passe à l'état chronique. Alors pendant longtemps encore on constate de l'infiltration, de l'épaississement, général ou partiel, des villosités charnues plus ou moins saillantes à la surface de la muqueuse. Ces hypertrophies papillaires se développent, végètent, se multiplient et acquièrent parfois des dimensions considérables. Les paupières se déforment, les cils se dévient, d'où la production de trichiasis, entropion, ectropion ; l'inflammation, propagée aux canalicules lacrymaux, entraîne quelquefois leur oblitération, et par suite un larmoiement continuel. Ces diverses complications exercent à leur tour une influence fâcheuse sur la muqueuse déjà malade, et la guérison définitive ne peut être obtenue qu'à la condition de remédier d'abord à tous ces désordres.

Diagnostic. — Le gonflement toujours très-prononcé, quelquefois énorme, des paupières, la rougeur érysipélateuse de la peau, la sécrétion rapide et continue du pus à la surface de la conjonctive, les lésions précoces et profondes de la cornée, tels sont les caractères propres qui distinguent la conjonctivite purulente de la conjonctivite catarrhale.

Il est une forme de conjonctivite granuleuse aiguë, accompagnée, dès le début, d'une suppuration abondante, qu'on pourrait plus facilement confondre avec la conjonctivite purulente; mais, en retournant les paupières, on constatera l'état tomenteux de la muqueuse, la présence de granulations à sa surface, et l'erreur sera dès lors évitée. Elle n'entraînerait pas, du reste, grand préjudice pour le malade, le traitement étant à peu près identique dans les deux cas.

La conjonctivite diphthéritique présente dans son évolution une période dite *de suppuration*, rappelant tout à fait l'ophthalmie purulente; mais dans l'ophthalmie diphthéritique le jeune âge des sujets, l'étiologie particulière, les symptômes différents du début, la marche tout autre de la maladie, sont trop caractéristiques

pour laisser longtemps le chirurgien en peine de la distinguer de la conjonctivite purulente.

Le phlegmon des paupières n'a de commun avec la conjonctivite purulente que la rougeur et le gonflement de la peau. Sauf un chémosis plus ou moins intense, la conjonctive et la cornée restent intactes, la suppuration est à peu près nulle ; l'erreur ne serait donc possible qu'au début et ne pourrait jamais être de longue durée.

Pronostic. — Les abcès, les ulcères de la cornée qui apparaissent pendant la période d'état constituent le véritable danger de la conjonctivite purulente, car ces lésions, aboutissant à des perforations plus ou moins étendues, peuvent avoir des conséquences funestes pour la vision.

Nous renvoyons du reste, pour plus de détails, au chapitre des *Ulcérations de la cornée*, où se trouvent exposés in extenso tous les accidents relatifs aux perforations de cette membrane.

Étiologie. — De toutes les causes de l'ophthalmie purulente, l'inoculation est, sans contredit, la plus fréquente et la mieux connue. Elle peut être directe, et c'est même là le fait le plus habituel. Certaines humeurs, certains liquides pathologiques sont portés au contact de la conjonctive avec la main généralement : c'est ainsi que le pus d'une conjonctivite purulente, le pus de la blennorrhagie, les sécrétions des conjonctivites granuleuses, diphthéritiques et de la plupart des conjonctivites catarrhales des enfants peuvent faire éclater une conjonctivite purulente. Il est prouvé par de nombreuses observations que les formes graves des conjonctivites peuvent, en se propageant par l'inoculation, se transformer l'une en l'autre. C'est ainsi que la sécrétion d'une conjonctivite granuleuse inoculée peut donner naissance à une conjonctivite purulente et même diphthéritique.

Piringer a cherché à déterminer par une série d'expériences à quel degré et dans quelles limites la sécrétion de l'ophthalmie purulente possède des propriétés virulentes. Le liquide fluide et séreux, à peine louche, des premières heures paraît assez inoffensif ; inoculé, il n'a guère déterminé que des catarrhes légers, souvent même le résultat de l'inoculation a été tout à fait négatif. Le pus de la période d'état possède des propriétés nocives beaucoup plus redoutables : il provoque constamment l'inflammation purulente de la conjonctive, et souvent avec ses formes les plus rapides et les plus graves, au bout de six heures dans les cas de virulence extrême, au bout de trente-six, quarante-huit, soixante-douze heures dans les cas où il est dilué. Le pus de la période de déclin,

redevenu fluide et séreux, ne détermine plus, comme au début, qu'un catarrhe conjonctival très-modéré. Enfin, le pus le plus actif, le plus virulent, délayé dans de l'eau, perd rapidement ses propriétés contagieuses : une dilution au centième est déjà inoffensive.

Pendant une épidémie d'ophthalmie purulente qui régna en 1866 à l'hôpital des Enfants, Giraldès fit analyser, par O. Réveil, l'air des salles de son service. Ces recherches prouvèrent que l'atmosphère de la salle renfermait des globules purulents, des parcelles d'épidermes. D'après Giraldès, ces germes fermentescibles, transportés par l'air et déposés sur la conjonctive, pourraient engendrer une inflammation purulente.

De Græfe admet que, dans l'inspiration, les particules virulentes suspendues dans l'air peuvent pénétrer dans le canal nasal, remonter son trajet et, cheminant jusqu'à la conjonctive, y déterminer une inoculation. L'hypothèse n'est-elle pas un peu forcée et, sans parler de l'obstacle qu'apporterait la valvule au passage de l'air contaminé, n'est-il pas plus simple d'admettre l'inoculation par *contact direct* des particules contenues dans l'atmosphère avec les surfaces découvertes de la conjonctive ?

En dehors de l'inoculation directe, l'ophthalmie purulente se montre aussi spontanément et revêt quelquefois un caractère épidémique. Les enfants agglomérés dans les hôpitaux, dont la plupart présentent des manifestations scrofuleuses et une prédisposition remarquable aux catarrhes de la conjonctive, y sont particulièrement sujets.

Chez les adultes, les épidémies apparaissent toujours dans des conditions à peu près identiques, par suite d'encombrement, de fatigues excessives, de nourriture insuffisante. Elles ne sont pas rares dans les camps, dans les régiments, à la suite de marches prolongées, pendant lesquelles les soldats ont dû supporter un vent violent ou les rayons d'un soleil ardent. Il est vrai que ces causes provoquent mieux encore des épidémies de conjonctivite granuleuse, mais, le plus souvent, elles donnent simultanément naissance à ces deux affections. Nous verrons plus loin que les maladies épidémiques décrites sous les noms d'*ophthalmies militaires, ophthalmies d'Egypte, d'Algérie*, etc., n'étaient autre chose que des conjonctivites purulentes ou granuleuses.

Traitement. — L'étendue, la profondeur des lésions cornéennes qui se montrent dans la période d'état exposent l'œil à de grands dangers. Ces complications surviennent presque fatalement toutes les fois que l'intervention est nulle, inopportune ou insuffisante ; mais il est consolant d'ajouter qu'on peut toujours aujourd'hui,

par un traitement énergique et rationnel, arrêter ou même prévenir leur développement. On ne saurait trop le répéter : toute conjonctivite purulente convenablement *soignée dès le début, alors qu'il n'existe pas encore de lésions cornéennes*, guérira rapidement et sans laisser de traces. Il y a quelques années à peine, personne n'eût été affirmatif à ce point ; les traitements usités étaient aussi nombreux que variés, mais, comme toujours en pareil cas, généralement insuffisants. On employait indistinctement, et sans trop se rendre un compte exact de l'action produite, les instillations de collyres astringents ou caustiques : nitrate d'argent, zinc, cuivre, etc. ; les uns conseillaient les compresses chaudes, les cataplasmes appliqués sur les paupières ; les autres, les réfrigérants, compresses d'eau froide ou sachets remplis de morceaux de glace ; les grands lavages fréquemment répétés, à l'eau alcoolisée, à l'eau chargée de substances antiseptiques, jouissaient aussi d'une certaine vogue.

Sans doute, on obtenait de temps en temps quelque succès qui entretenait l'illusion sur l'efficacité de telle ou telle médication ; et d'ailleurs, bien des chirurgiens ne distinguaient pas nettement, comme on doit le faire aujourd'hui, la conjonctivite purulente des formes intenses du catarrhe conjonctival.

Desmarres, en recommandant de cautériser hardiment la muqueuse enflammée avec un crayon de nitrate d'argent mitigé, fit faire un pas décisif au traitement de l'ophthalmie purulente. Il a suffi d'associer à cette médication l'emploi continu des réfrigérants pour que le succès devînt complet.

Les cautérisations doivent être faites *le plus tôt possible*, et sans attendre le moment de la sécrétion purulente, ainsi que le veulent quelques auteurs. Le caustique employé sera le crayon de nitrate d'argent mitigé dans les proportions de 2 parties de nitrate de potasse pour 1 partie seulement de nitrate d'argent. Il est facile de préparer ces crayons ; on peut se procurer partout les deux sels de potasse et d'argent, les faire fondre dans un creuset, obtenir un mélange intime, bien homogène, et le couler dans un moule cylindrique.

Il s'agit d'abord de retourner les paupières, ce qui n'est pas toujours chose aisée, quand au début tous les tissus sont gonflés et fortement tendus. On commence par la supérieure. Après l'avoir bien essuyée avec un linge fin, afin qu'elle ne glisse pas entre les doigts, le chirurgien saisit d'une main le bord libre et les cils entre le pouce et l'index en l'attirant en bas et en avant ; de l'autre, il place horizontalement le manche d'un pinceau ou toute autre tige

cylindrique (un fort stylet de trousse) dans le sillon orbitaire, puis il fait basculer la paupière, de façon à mettre à nu sa surface conjonctivale. Cette manœuvre est très-douloureuse, mais, exécutée avec énergie, elle réussit toujours, malgré le gonflement considérable des tissus et les contractions réflexes très-énergiques de l'orbiculaire. L'opérateur, confiant alors la paupière retournée à un aide qui la maintient avec l'extrémité de l'index entouré d'un linge sec, afin qu'elle ne glisse pas, pratique la cautérisation avec la main droite armée du crayon.

L'action du caustique doit porter sur les points les plus malades, et de préférence *sur le cul-de-sac*, qu'il faut atteindre le plus haut possible, ce qui est facile, si le renversement de la paupière est bien complet. La cautérisation devra être légère, superficielle, sans cela on produirait sur le derme muqueux des eschares dont la cicatrisation ultérieure aurait de graves inconvénients. Aussitôt la cautérisation terminée, avant de relâcher la paupière, le pinceau, trempé dans une solution saturée de sel marin, est largement promené sur la muqueuse ; on neutralise ainsi l'excès du caustique et l'action en reste exactement limitée aux seuls points qu'a touchés le crayon. — La même opération est pratiquée ensuite sur la paupière inférieure, où elle est du reste beaucoup plus facile. Il importe de ne pas toucher la conjonctive bulbaire, car il en résulterait une exacerbation rapide du chémosis, funeste à la cornée.

A la cautérisation succèdent de violentes douleurs, une réaction très-vive et une recrudescence momentanée de l'inflammation. C'est alors qu'intervient efficacement l'emploi des réfrigérants. Une cuvette remplie d'eau et de glace concassée est placée en permanence auprès du malade : une personne doit se tenir à demeure à son chevet, exclusivement chargée de tremper les compresses dans l'eau glacée et de les poser sur l'œil malade. Ces compresses, de la largeur de la main, seront renouvelées toutes les deux ou trois minutes, car elles s'échauffent vite au contact des paupières turgescentes. Leur application régulière, commencée aussitôt après les cautérisations, doit être continuée, *jour et nuit*, jusqu'à ce que la résolution s'affirme. Il est bon d'ouvrir les paupières de temps en temps, et de balayer avec la pointe d'un pinceau les débris de l'eschare qui peu à peu se détachent de la muqueuse.

Pour répéter les cautérisations il faut attendre que l'élimination soit complète, ce qui arrive généralement au bout de vingt-quatre heures.

Dans la majorité des cas, trois ou quatre cautérisations, au

crayon mitigé, suffiront pour maîtriser une conjonctivite purulente, même très-intense. Dès que la suppuration commence à se tarir, il faut revenir aux solutions caustiques de nitrate d'argent à 3, 2, 1 gramme pour 100 grammes d'eau.

L'application continue des compresses glacées durera quarante-huit heures environ. Une fois la défervescence survenue et le gonflement disparu, il suffira de les maintenir sur les paupières pendant une heure ou deux après la cautérisation. Mais à la moindre menace de réaction violente, elles seront appliquées avec la même rigueur qu'au début. Dans la campagne, où il est souvent difficile de se procurer de la glace, l'eau de puits, aussi froide que possible, pourra à la rigueur la remplacer; mais l'effet obtenu est loin d'être aussi sûr. Enfin, s'il est impossible d'avoir jour et nuit des aides auprès du malade, on disposera un appareil à irrigation continue dans lequel on fera fondre quelques morceaux de glace.

Il est certain qu'un pareil traitement exige de la part du médecin une certaine assurance, et, de la part des personnes qui entourent le malade, un grand dévouement. Mais les résultats en sont véritablement merveilleux. Les souffrances, exagérées par la cautérisation, cessent graduellement, la détente s'opère, la marche envahissante de l'inflammation purulente est arrêtée, le chémosis s'affaisse, et désormais les complications cornéennes ne sont plus à redouter.

L'association des caustiques et des réfrigérants peut seule donner d'aussi brillants résultats : l'un ou l'autre de ces moyens, employé isolément, est tout à fait insuffisant. Le nitrate d'argent, à lui seul, modifie certainement le caractère virulent de l'inflammation, mais en provoquant une réaction intense et rapide, qui doit être réprimée, sinon l'œil reste exposé aux plus grands dangers. De là, sans doute, l'antipathie de quelques chirurgiens pour les cautérisations précoces, et le conseil qu'ils donnent de laisser s'établir la suppuration avant d'intervenir. Aujourd'hui, nous ne devons plus conserver ces craintes, et nous ne saurions trop nous élever contre une temporisation souvent si funeste : pour éviter les lésions cornéennes toujours imminentes dans l'ophthalmie purulente, il faut agir à temps ; il faut, dès le début, recourir aux cautérisations énergiques et maîtriser la réaction par l'application de compresses froides.

L'efficacité de cette méthode de traitement est telle, qu'à la rigueur tous les autres moyens préconisés jadis pourraient être délaissés. Cependant nous en signalerons quelques-uns qui peuvent rendre de réels services ; mais non sans faire remarquer que leur

importance est tout à fait secondaire et qu'ils restent subordonnés aux précédents. C'est ainsi que quelques sangsues à la tempe, le débridement de la commissure externe, alors que la congestion et le gonflement des paupières sont considérables, diminuent les douleurs et la tension inflammatoire, et par suite les funestes effets de la compression de la cornée. Les scarifications, favorisant le dégorgement sanguin de la muqueuse, sont indiquées lorsqu'il existe une infiltration et un épaississement notables de la conjonctive. Avec l'instrument représenté dans la figure 32, le chirurgien fera des incisions superficielles sur la muqueuse, parallèlement au bord libre des paupières. Il faudra se garder de faire de trop profondes entailles, et, de plus, on ne procédera à cette petite opération qu'après la cautérisation ; sans cela, le caustique, en pénétrant trop profondément dans un tissu dilacéré, préparerait la formation de cicatrices indélébiles. Dans le cas de douleurs violentes et persistantes, quelques injections de morphine à la tempe, ou le chloral à l'intérieur, seront aussi fort utiles.

Fig. 32.

Avec le traitement tel que nous l'avons décrit, les lavages répétés n'ont plus de raison d'être. Le renouvellement continu des compresses mouillées les remplace avec avantage, surtout si de temps en temps les paupières sont entr'ouvertes pour donner issue au pus accumulé au-dessous.

Jusqu'ici nous ne nous sommes occupé que des cas favorables, ceux où le malade se présente à nous au début même de l'affection ; mais il arrive, malheureusement trop souvent, qu'au moment de notre intervention, soit par suite d'absence complète de soins, soit qu'une médication inopportune ait été appliquée, la cornée ait déjà subi de graves atteintes. Dès lors, le traitement indiqué plus haut doit subir certaines modifications.

L'ulcération ou l'abcès de la cornée n'ont-ils que peu d'étendue, les cautérisations et l'emploi des réfrigérants sont toujours indiqués. Il suffit d'y joindre l'instillation répétée trois ou quatre fois par jour de quelques gouttes du collyre à l'atropine (0gr.05 centigrammes d'atropine pour 30 grammes d'eau).

Si la perte de substance, tout en restant limitée, est plus profonde, s'il y a menace de perforation, la paracentèse de la chambre antérieure sera faite sans retard. Pour pratiquer cette petite opération, on se contentera de rompre avec l'extrémité d'un stylet mousse la mince lamelle qui forme le fond de l'ulcération. La détente produite par l'évacuation de l'humeur aqueuse exerce une

heureuse influence sur le travail de cicatrisation de la cornée et l'ulcération se comble rapidement. Les instillations d'atropine seront répétées plusieurs fois par jour ; les cautérisations et les réfrigérants employés comme à l'ordinaire.

Il est des cas plus sérieux encore où la cornée, détruite dans une grande étendue, présente une vaste perforation. Ici les difficultés augmentent et les indications sont plus délicates à saisir et à remplir. Pour éviter une hernie trop considérable de l'iris, la sortie du cristallin, du corps vitré, il sera nécessaire d'appliquer le bandeau compressif. Mais comme il importe également d'empêcher le pus de séjourner trop longtemps au contact d'une cornée déjà si compromise, toutes les trois heures au moins on défera le pansement afin de nettoyer l'œil et de le débarrasser du pus qui le baigne.

A cette époque et avec de tels désordres, la suppuration étant nettement établie, le gonflement et la turgescence des paupières diminuant spontanément, il n'est plus nécessaire de faire des cautérisations aussi énergiques. Les solutions concentrées seront préférables au crayon mitigé, les compresses glacées, n'ayant plus de raison d'être, seront supprimées. Après chaque pansement, avant de remettre le bandeau compressif, deux ou trois gouttes d'atropine seront instillées dans l'œil.

Grâce à ces précautions, on parviendra le plus souvent à préserver les portions de cornée non encore détruites ; et plus tard, la création d'une pupille artificielle en ces points rétablira la vision d'une façon plus ou moins satisfaisante.

Même dans les cas extrêmes où la cornée est complétement détruite, la maladie ne doit pas être abandonnée à elle-même. Les cautérisations feront tarir une suppuration sans cela interminable, et l'application permanente du bandeau compressif, empêchant l'issue du cristallin, du corps vitré, conservera la forme du globe, sur lequel un œil artificiel pourra être appliqué plus tard. Faute d'agir ainsi, on s'expose à voir survenir un phlegmon de l'œil, ou son atrophie complète, par suite de l'évacuation de son contenu.

La conjonctivite purulente n'éclatant parfois que sur un seul œil, il va de soi qu'avant de commencer tout traitement, on placera l'autre à l'abri sous un bandeau, et toutes les précautions nécessaires seront prises pour éviter une nouvelle inoculation.

CONJONCTIVITE BLENNORRHAGIQUE.

La conjonctivite blennorrhagique ne diffère de la conjonctivite purulente ordinaire que par sa marche beaucoup plus rapide, presque foudroyante. Dès le début, les douleurs sont vives, le chémosis est considérable ; les abcès ou les ulcérations de la cornée gagnent rapidement en étendue et en profondeur, détruisant quelquefois cette membrane dans l'espace de quarante-huit heures.

Cette variété de conjonctivite reconnaît pour cause l'inoculation dans le sac conjonctival du pus blennorrhagique. La métastase, admise encore par quelques auteurs, n'a jamais été démontrée d'une façon positive, tandis que les preuves de l'inoculation directe abondent. L'homme est plus fréquemment atteint que la femme ; l'œil droit que l'œil gauche. Le transport du pus de la muqueuse uréthrale à la conjonctive se fait soit par les linges, les pièces du pansement, soit par les doigts.

Cullerier a rapporté un cas fort remarquable d'inoculation. Un homme atteint de blennorrhagie, auquel, plusieurs années auparavant, on avait enlevé l'œil droit, dépose le soir, par mégarde, son œil artificiel dans un verre rempli de son urine. Le lendemain, ayant replacé cet œil sur son moignon, il fut pris quelques heures plus tard de tous les symptômes d'une ophthalmie purulente intense.

Dans cette forme si grave, l'intervention doit être prompte, et le traitement, qui est le même du reste que celui de l'ophthalmie purulente en général, sera appliqué dans toute sa rigueur.

CONJONCTIVITE PURULENTE DES NOUVEAU-NÉS.

C'est ordinairement du troisième au cinquième jour après la naissance qu'apparaît cette forme de conjonctivite.

Est-elle le résultat d'une inoculation? Où et comment se fait cette inoculation? Ces questions, souvent posées, ne sont pas encore résolues. La plupart des auteurs mettent en cause le mucopus, qui peut souiller les yeux de l'enfant au moment du passage de la tête dans le canal vaginal. D'autres croient à la contamination par les lochies devenues fétides et septiques après le troisième jour. Voici ce que nous lisons dans Mackensie (1) :

Afin de constater jusqu'à quel point l'ophthalmie purulente des nouveau-nés pouvait être occasionnée par un écoulement provenant des organes

(1) Mackensie, *Traité des maladies des yeux*, t. I, p. 757.

génitaux de la mère, le docteur Cederschold fit interroger, pendant le courant de l'année 1832, toutes les femmes qui se présentèrent pour accoucher à la Maternité de Stockholm, sur le point de savoir si elles étaient ou non atteintes d'écoulement.

Trois cent soixante femmes furent accouchées; après avoir déduit les enfants mort-nés ou ceux qui moururent quelques jours après la naissance, il resta 328 femmes dont les enfants purent être observés. Sur ces 328 femmes, 137 étaient affectées d'un écoulement des parties génitales et 181 en étaient exemptes, 30 enfants furent atteints d'ophthalmie purulente, 20 provenaient de mères ayant des écoulements, et 10 de mères qui n'en avaient pas.

Il résulte de là que les écoulements des parties génitales sont très-communs chez les femmes enceintes, que toutes celles qui en sont atteintes ne communiquent pas nécessairement l'ophthalmie à leurs enfants, et qu'enfin l'ophthalmie peut survenir chez des enfants dont les mères n'avaient pas d'écoulement. Preuve que la maladie peut reconnaître d'autres causes. Mais si l'on considère que 20 enfants sur 137 provenant de mères ayant des écoulements, ou environ 1 sur 7, ont eu l'ophthalmie, tandis que 10 seulement sur 181, ou 1 environ sur 18, provenant de mères sans écoulement, ont eu la même affection, et que la proportion des premiers est par conséquent près de trois fois aussi considérable que celle des seconds, on peut affirmer que le fait d'un écoulement général chez la mère est une cause très-fréquente de cette maladie, bien qu'elle n'en soit pas la cause unique.

L'influence des milieux, de l'encombrement, d'un allaitement vicieux ou insuffisant, est incontestable. Ainsi s'explique la fréquence plus grande de cette maladie dans les services hospitaliers que dans la clientèle de ville.

Si la conjonctivite blennorrhagique présente une gravité plus grande que la conjonctivite purulente ordinaire, par contre, l'ophthalmie purulente des nouveau-nés est relativement bénigne.

Bien que les caractères essentiels restent les mêmes, le gonflement, la turgescence des paupières et de la muqueuse sont moins prononcés ; les complications cornéennes moins rapides et moins fréquentes.

Le traitement ne diffère pas non plus, mais il doit être employé avec prudence et ménagement. Ici, plus que jamais, il importe d'être bien secondé par des aides, de retourner l'une après l'autre les deux paupières, de bien limiter l'action du caustique, de le porter de préférence sur la conjonctive des culs-de-sac.

Comme chez l'adulte, les compresses glacées seront appliquées aussitôt après la première cautérisation, et continuées jour et nuit; elles seront maintenues sur les paupières avec une petite bande.

afin que, malgré ses mouvements continuels, l'enfant ne puisse s'en débarrasser.

Il est facile d'imaginer quels soins minutieux et quelle patience exige l'application rigoureuse d'un pareil traitement, mais les résultats obtenus compensent largement toutes ces peines.

CONJONCTIVITE GRANULEUSE.

La conjonctivite granuleuse est caractérisée par la présence, à la surface et dans l'épaisseur de la muqueuse enflammée, d'un produit morbide spécial, affectant la forme de petites saillies grisâtres demi-transparentes, désignées sous le nom de *granulations*.

Examinées au microscope, celles-ci sont formées de cellules lymphatiques agglomérées en petites masses sous-jacentes à l'épithélium. Parmi ces cellules, les plus superficielles ont subi la dégénérescence graisseuse, d'où l'apparence quelquefois jaunâtre que présentent les granulations.

Dans la partie saillante sous-épithéliale, les cellules lymphatiques sont tassées les unes contre les autres, au point qu'il n'existe pas trace de substance intercellulaire. Vers la base, les cellules

Fig. 33. Coupe microscopique d'une granulation (d'après Sœmisch).

commencent à former des groupes séparés les uns des autres par des faisceaux de tissu conjonctif ; ces faisceaux, de plus en plus épais et nombreux, se confondent peu à peu sans ligne de démarcation précise avec ceux du stroma de la muqueuse.

L'absence complète d'enveloppe celluleuse rend la distinction facile entre les granulations et les follicules clos de la conjonctive, où l'amas des éléments cellulaires est renfermée dans une membrane propre. Des vaisseaux sanguins, en communication avec ceux de la muqueuse, pénètrent dans l'épaisseur de la granulation et leurs plus fins ramuscules arrivent jusqu'à sa surface.

L'examen histologique des granulations, pratiqué à différentes époques, révèle une structure différente suivant la phase de leur évolution. Leur origine est-elle récente ? des éléments cellulaires nombreux, abondants, forment la majeure partie de la petite tumeur, le tissu conjonctif intercellulaire fait presque complétement défaut. A une période plus avancée au contraire, c'est ce dernier élément qui prédomine aux dépens des cellules, dont le nombre diminue de plus en plus.

A mesure que cette transformation s'accomplit, leur tissu prend une structure dense, fibreuse, analogue à celle des cicatrices. Le nom de *dégénérescence cicatricielle* convient alors parfaitement à cet état particulier de la conjonctive.

La conjonctive granuleuse peut se présenter à l'état *aigu* ou *chronique*.

CONJONCTIVITE GRANULEUSE AIGUE.

Symptômes. — De même que dans la conjonctivite catarrhale, la rougeur, l'injection, la tuméfaction de la muqueuse et du bord libre des paupières sont les premiers signes qui frappent l'attention. Mais si l'on retourne les paupières et si l'on explore avec soin la muqueuse conjonctivale, on découvre l'élément caractéristique de la maladie, les granulations. Elles présentent à l'œil nu l'aspect de petits grains grisâtres ou jaunâtres, demi-transparents, comparables à des *grains de semoule*, de *tapioca cuit*, au *frai de grenouille ;* elles sont plus ou moins saillantes à la surface de la muqueuse, quelquefois presque enfouies dans son épaisseur. Tantôt discrètes, tantôt confluentes, elles occupent de préférence les culs-de-sac. Dans leur intervalle les papilles hypérémiées, gonflées contribuent à donner à la muqueuse un aspect villeux, tomenteux. Les tissus sous-jacents ne restent pas longtemps indemnes, ils s'infiltrent, se tuméfient; les paupières distendues, alourdies, devenues pendantes, produisent un ptosis plus ou moins apparent.

La *sécrétion* de la muqueuse, notablement augmentée, est muco-purulente, offrant à peu près les mêmes caractères que

dans la conjonctivite catarrhale; quelques flocons et filaments jaunâtres agglutinent les cils, recouvrent la cornée, et occupent de préférence les culs-de-sac.

Nous retrouvons ici encore, comme *symptômes subjectifs*, la sensation de corps étrangers dans l'œil, la cuisson, la photophobie. Les douleurs, variables d'intensité, de même que les autres troubles fonctionnels, sont en rapport avec les lésions de la cornée.

Celles-ci apparaissent peu de jours après le début de la maladie, tantôt sous forme *d'ulcérations*, tantôt sous forme de *pannus* occupant de préférence le tiers supérieur de la cornée. Pour quelques chirurgiens ce pannus serait le résultat d'un véritable traumatisme produit par le frottement de la conjonctive palpébrale granuleuse.

Cette hypothèse, acceptable à la rigueur pour un certain nombre de cas, ne peut convenir à tous. Quelquefois en effet le pannus, au lieu d'être localisé, envahit d'emblée toute la surface de la cornée qui se trouve complétement recouverte d'un fin réseau vasculaire. De plus, ces lésions cornéennes peuvent se montrer dès le début, en même temps que les granulations de la conjonctive, circonstance qui éloigne l'idée d'une relation de cause à effet entre ces deux lésions. Enfin une preuve plus certaine encore que la cornée peut être atteinte primitivement par ce processus spécial, c'est la présence, à la surface de cette membrane, de granulations tout à fait analogues à celles de la conjonctive.

La vascularisation de la cornée s'accompagne d'une infiltration diffuse des couches superficielles, et, dans les cas graves, d'ulcères plus ou moins étendus, quelquefois suivis de perforations.

Diagnostic. — Il est facile de voir d'après ces symptômes que la conjonctivite granuleuse aiguë offre plus d'une analogie avec la conjonctivite catarrhale : fait tout naturel puisque la présence de granulations à la surface de la conjonctive s'accompagne constamment d'inflammation catarrhale de cette muqueuse.

Toutefois la présence d'un pannus limité au tiers supérieur de la cornée, complication fréquente dans la conjonctivite granuleuse, devra toujours mettre l'esprit en éveil et engager le chirurgien à explorer soigneusement la muqueuse. Il lui suffira dès lors de retourner les paupières et de constater l'existence de granulations pour éviter toute confusion.

La conjonctivite granuleuse et la conjonctivite folliculaire aiguës offrent entre elles certaines analogies ; nous aurons soin en

décrivant cette dernière variété de signaler les différences qui les séparent.

Il est une forme très-grave de conjonctivite granuleuse aiguë, offrant d'emblée tous les caractères de la conjonctivite purulente et réclamant aussi le même traitement : le gonflement des paupières, l'écoulement purulent continu, les lésions également graves de la cornée rendent la confusion presque inévitable si l'on ne prend pas la précaution de retourner les paupières et de rechercher ainsi les granulations. L'erreur, du reste, serait peu préjudiciable car il faut ici dès le début instituer le même traitement que dans la conjonctivite purulente ordinaire, c'est-à-dire pratiquer des cautérisations avec le crayon de nitrate d'argent mitigé ou avec des solutions concentrées, et maintenir les compresses glacées jour et nuit. Ce n'est que plus tard, lorsque toute purulence a cessé, qu'il y a lieu de recourir au traitement spécial des granulations.

Pronostic. — La conjonctivite granuleuse aiguë est une maladie grave, d'abord à cause des lésions fréquentes de la cornée qui peuvent entraîner des troubles irrémédiables de la vision, ensuite par sa tendance à se perpétuer et à passer à l'état chronique.

Pourtant, prise à temps et combattue par des moyens appropriés, la forme aiguë est plus facilement enrayée que la forme chronique.

Etiologie. — Ici encore la contagion joue le principal rôle. Le produit de sécrétion d'un œil atteint de granulations, inoculé sur un œil sain, suffit pour déterminer l'explosion du mal. Pour que l'affection se développe spontanément, il faut qu'elle trouve un terrain favorable ; or ce terrain est tout préparé par les mauvaises conditions hygiéniques, l'encombrement, la malpropreté, la débilitation, la misère. La conjonctivite granuleuse est très-rare dans les classes élevées de la société et les épidémies de conjonctivite granuleuse démontrent surabondamment que c'est toujours à la faveur d'un mauvais état général que cette affection prend naissance.

Ainsi s'explique sa fréquence chez les militaires, dans les casernes, les pensionnats, où l'air des dortoirs est mal renouvelé et chargé d'exhalaisons animales. Sévissant dans certaines circonstances sur un ensemble d'individus subissant les mêmes influences et la contagion aidant, elle semble avoir le caractère épidémique.

On observe également le développement des granulations après les instillations prolongées d'atropine, mais nous verrons plus loin à propos de la conjonctivite folliculeuse que c'est plutôt sous cette

dernière forme que se manifeste l'intolérance de la muqueuse pour cet alcaloïde.

Traitement. — Avant toute chose, on s'efforcera de placer les malades dans de bonnes conditions hygiéniques, de rétablir leur constitution délabrée, d'éloigner d'eux toute cause d'irritation. Une bonne nourriture, *le séjour dans un air pur* seront recommandés en premier lieu. Les yeux seront tenus à l'abri de la lumière au moyen de lunettes fumées et bombées.

Le traitement local doit consister dans des cautérisations de la muqueuse faites avec régularité et discernement.

Si les granulations sont discrètes et le gonflement modéré, on touchera la muqueuse, après avoir retourné préalablement les paupières, avec un pinceau trempé dans la solution suivante :

Sous-acétate de plomb liquide. . .	15 grammes.
Eau distillée.	15 —

Le même pinceau trempé dans l'eau pure servira à enlever, immédiatement après, l'excès de caustique et les dépôts de plomb.

Ces cautérisations devront être faites régulièrement une fois par jour, jusqu'à ce que les granulations se résorbent et que la sécrétion diminue. Si la sécrétion muco-purulente est très abondante, on substituera avec avantage le nitrate d'argent au sel de plomb.

Le collyre ainsi formulé :

Nitrate d'argent.	1 gramme.
Eau.	50 —

suffira généralement ; on augmentera ou on diminuera la quantité de caustique suivant l'état de la sécrétion.

Sous l'influence de ce traitement les granulations se résorbent, l'inflammation diminue, la muqueuse reprend sa souplesse et revient peu à peu à son état normal. Concurremment la vascularisation et les lésions de la cornée s'atténuent, le pannus s'efface et disparaît spontanément.

Si les lésions de la cornée sont plus graves et se présentent sous la forme ulcéreuse, il y a lieu de recourir aux instillations d'atropine, mais toujours avec réserve, et à la condition d'une surveillance attentive, car la conjonctive enflammée supporte généralement mal l'atropine. Les instillations d'un collyre renfermant cet alcaloïde, sur une muqueuse saine, suffisent quelquefois pour provoquer une conjonctivite granuleuse aiguë.

Les granulations sont-elles volumineuses, abondantes, accompagnées d'épaississement avec induration de la muqueuse et des tissus sous-jacents ; l'hypertrophie considérable des villosités fait-elle craindre le passage à l'état chronique, les cautérisations devront être plus énergiques, et le caustique plus puissant. On choisira un cristal volumineux de sulfate de cuivre, dont les arêtes seront émoussées de façon à ne pas blesser la muqueuse, puis, les paupières étant retournées, on touchera tous les points malades de la conjonctive en ayant soin d'atteindre les culs-de-sac. Comme nous l'avons dit précédemment, l'excès du caustique sera enlevé avec un pinceau trempé dans l'eau.

CONJONCTIVITE GRANULEUSE CHRONIQUE (TRACHOME).

Tantôt consécutive à l'état aigu, tantôt chronique d'emblée, la conjonctivite granuleuse chronique revêt elle-même plusieurs formes distinctes ou tout au moins présente différents degrés.

1° Elle est *simple, bénigne,* sans lésions graves de la muqueuse, sans complications sérieuses du côté de la cornée.

2° Les granulations, au lieu d'être isolées, distinctes, disséminées à la surface de la conjonctive, forment une *infiltration diffuse* dans l'épaisseur de la muqueuse et lui donnent un aspect *gélatiniforme*.

3° Enfin une troisième forme, plus grave que les précédentes, est remarquable par l'étendue des désordres, par la lenteur désespérante de sa marche, et par une résistance tenace au traitement.

I

Dans la conjonctivite granuleuse *simple, bénigne*, les troubles fonctionnels sont si peu accusés, la rougeur de la muqueuse et du bord libre des paupières est si peu apparente, que tout passe souvent inaperçu. Si pourtant une augmentation légère de la sécrétion conjonctivale, une sensation gênante et persistante de corps étranger interposé entre les paupières ou une cuisson plus ou moins vive appellent enfin l'attention du malade et du chirurgien, celui-ci aperçoit, en retournant la paupière, quelques granulations disséminées sur la muqueuse, principalement au niveau du cul-de-sac. Quand elles sont peu abondantes, leur siége

de prédilection se trouve dans la moitié externe du cul-de-sac inférieur. La conjonctive qui recouvre les tarses reste souvent indemne.

S'il survient une de ces poussées inflammatoires accompagnées de complications cornéennes qui rappellent l'état aigu, les paupières se gonflent légèrement et rougissent, la muqueuse s'injecte en même temps que la cornée se vascularise, les granulations sont plus volumineuses, plus abondantes, la photophobie, le larmoiement apparaissent. Néanmoins cet état est susceptible d'amélioration et même d'une guérison complète; sous l'influence d'un traitement approprié, les granulations finissent par se résorber sans laisser de traces appréciables.

Cette variété de granulations présente une grande analogie avec l'hypertrophie des follicules de la conjonctive, mais aux yeux de certains auteurs il existe pourtant entre ces deux états pathologiques de la muqueuse quelques différences qui seront signalées à propos de cette dernière affection.

Quand la maladie est aussi bénigne, elle cède facilement à des cautérisations légères.

Le sous-acétate de plomb liquide est encore le meilleur caustique, mais la dose devra être assez faible.

On fait habituellement usage d'une solution ainsi composée :

Extrait de Saturne. . . .	10 grammes.
Eau distillée.	30 —

S'il survient des poussées aiguës accompagnées de lésions de la cornée, les instillations d'atropine seront prescrites simultanément avec les cautérisations.

II

L'infiltration granuleuse *diffuse* est déjà plus grave que la précédente, la rougeur de la muqueuse et du bord des paupières devient manifeste, sa sécrétion s'exagère, la photophobie et le larmoiement augmentent d'intensité et des complications surviennent vite du côté de la cornée. La muqueuse épaissie tout le long des culs-de-sac offre une teinte grisâtre demi-transparente, gélatiniforme.

Cette variété a quelque analogie avec la dégénérescence amyloïde de la conjonctive qui sera décrite plus loin.

Sa marche est extrêmement lente; il est rare que l'infiltration se résorbe, et que la muqueuse reprenne son état normal; d'habitude elle subit la dégénérescence cicatricielle dont nous parlerons ultérieurement; quelquefois les lésions s'accentuent, les complications deviennent plus graves, la maladie se transforme et affecte dès lors les mêmes allures que dans la troisième variété.

Le traitement, à peu près le même que précédemment, consiste dans des cautérisations régulières avec la solution d'acétate de plomb et d'eau distillée à parties égales ou avec le sulfate de cuivre suivant l'état de la muqueuse.

La lenteur désespérante de la résorption a inspiré à quelques chirurgiens l'idée d'exciser la portion de la muqueuse infiltrée par les masses granuleuses. Si, après avoir épuisé la série des moyens médicaux, on se décidait à suivre cette pratique, nous engageons vivement à n'exciser que le tissu morbide et à respecter autant que possible le stroma de la muqueuse.

III

La tendance du processus à envahir la conjonctive bulbaire, la cornée, toute l'épaisseur des parties molles des paupières, en produisant partout une désorganisation profonde, caractérise la forme grave, qu'on pourrait, à juste titre, qualifier de *maligne*.

La conjonctive est considérablement épaissie, ses villosités saillantes et volumineuses se confondent avec les véritables granulations, d'ailleurs très-nombreuses et confluentes. Les paupières, infiltrées dans toute leur épaisseur, sont hypertrophiées à tel point qu'en les retournant aussi complétement que possible il est difficile de mettre à nu les culs-de-sac.

La conjonctive bulbaire et la cornée se prennent rapidement. De gros vaisseaux tortueux rampent à la surface de la sclérotique, et s'avancent sur la cornée. De plus en plus nombreux à mesure que l'affection progresse, ces vaisseaux finissent par former un pannus, tantôt superficiel (*tenuis*), laissant apercevoir, à travers les mailles vasculaires, le tissu cornéen plus ou moins altéré; tantôt épais, charnu (*crassus*). Dans les cas extrêmes, une véritable membrane recouvre toute la surface du globe, confondant ensemble la cornée et la sclérotique, qui est elle-même fortement vascularisée.

Du reste, qu'il y ait ou non pannus, les complications cornéennes existent presque constamment. Ce sont des infiltrations intersti-

tielles des couches superficielles; la surface de la cornée semble rugueuse, trouble, grisâtre; tantôt une ulcération circonscrite se produit, aboutissant à une perforation limitée, suivie d'enclavement de l'iris; tantôt le processus ulcéreux détruit la cornée sur une plus grande étendue, d'où résulte une vaste perte de substance entraînant la perte de l'organe.

L'inflammation peut s'étendre aussi à l'iris, complication dont il est difficile de se rendre compte, vu les difficultés d'exploration à travers la cornée. Pourtant, en se plaçant latéralement et en examinant l'œil à l'éclairage oblique, on parviendra quelquefois à constater l'adhérence du bord pupillaire à la cristalloïde antérieure. L'atropine est dès lors impuissante à dilater la pupille.

Au bout d'un temps plus ou moins long s'accomplissent des transformations remarquables de la muqueuse, qui méritent bien le nom de *dégénérescence cicatricielle*.

Le tissu des granulations se métamorphose, devient fibreux, rétractile, il présente tous les caractères du tissu cicatriciel et jouit des mêmes propriétés. En retournant les paupières, on aperçoit par places des traînées blanchâtres, de petites bandelettes parallèles au bord libre; en ces points, la conjonctive palpébrale apparaît mince, pâle, exsangue; dans le reste de son étendue, elle est encore vasculaire, rouge, infiltrée de granulations. Peu à peu, l'atrophie augmente, et, à un moment donné, toute la muqueuse présente les caractères d'une dégénérescence cicatricielle complète; sa surface est unie, blanchâtre; elle semble mince, atrophiée, et très-adhérente au cartilage tarse.

Les cartilages tarses, subissant souvent les atteintes de ce processus, peuvent présenter, à leur tour, des transformations remarquables. Ils se rétractent, se rapetissent, se recourbent sur eux-mêmes, produisant ainsi un entropion plus ou moins accusé. Nous avons insisté, en temps et lieu (1), sur cette incurvation particulière de la charpente fibreuse des paupières, qui rend si difficile leur redressement par les anciens procédés opératoires.

La dégénérescence cicatricielle, occupant toute la conjonctive, a pour effet de rétrécir les culs-de-sac, de provoquer des adhérences (*symblépharon*) et de gêner la mobilité du globe. Les éléments glandulaires qui lubrifient la conjonctive s'altèrent, les conduits excréteurs de la glande lacrymale s'oblitèrent (*xérosis*).

Le processus qui aboutit à la formation des granulations se propage quelquefois, par l'intermédiaire des canalicules lacry-

(1) Voir *Trichiasis*, *Entropion*.

maux, jusqu'au sac lacrymal. Sa muqueuse s
se rétrécit, et la rétention des larmes av
quences funestes vient encore aggraver la sit

Traitement. — Les mêmes précautions hygi
mandées au sujet des granulations aiguës, do
reusement observées. Les malades éviteront,
le séjour dans un air vicié, la fumée, les pous
sur à la lumière. Ils seront soumis à un régime
lera à ce qu'ils aient une bonne nourriture. Le
changement d'air exercent une heureuse influence
de la conjonctive, et sont de précieux auxiliaires du
local.

Celui-ci consistera en cautérisations faites d'une façon
digne, et portant autant que possible sur les culs-de-
crayon de sulfate de cuivre sera employé de préférence a
tions de plomb. Si un certain degré de purulence s'asso
granulations, il faut revenir aux compresses froides et au
d'argent (1 gramme pour 50 grammes

Une question importante dans
voir les répéter à propos.
d'irritation qu'elles provoq
jours, ou tous les deux
muqueuse nous fournit
égard : est-elle abondante
que ; commence-t-elle
tions, pour les suspendre

Les cautérisations
leur m
devenu
naire.

Le

de la conjonctive palpébrale qui en résultent constituent trop souvent une infirmité réellement incurable. Nous ne croyons cette pratique applicable que dans les cas exceptionnels où les granulations extrêmement abondantes, où l'hypertrophie de la muqueuse et des tissus sous-jacents ne se modifient pas sous l'influence des cautérisations. Quoi qu'il en soit, les excisions ne devront jamais dépasser l'épaisseur du tissu morbide, ni s'étendre sur une trop grande surface.

Si des ulcères de la cornée compliquent les granulations, il faudra recourir aux instillations d'atropine. Une perforation est-elle imminente, le bandeau compressif sera appliqué pendant quelques jours ; tout cela sans préjudice des cautérisations, qui seront faites comme par le passé.

Le pannus de la cornée, accident si fréquent, parfois si redoutable dans les granulations chroniques, cède quelquefois spontanément au traitement dirigé contre l'inflammation de la muqueuse; dans d'autres cas il réclame une médication spéciale. Les vaisseaux sont-ils peu abondants (*pannus tenuis*), on peut essayer, pour favoriser leur disparition, la pommade au précipité jaune :

Précipité jaune.	1	gramme.
Cold-cream..	10	—

On introduit entre les paupières le volume d'une grosse tête d'épingle de cette pommade une fois par jour.

Si, malgré ces moyens, si, après s'être bien assuré qu'il n'existe plus de rétrécissement des voies lacrymales, que la cornée n'est pas irritée par des cils déviés, le pannus persiste, épais, charnu, recouvrant toute la cornée, on essaiera de faire l'*abrasion* du tissu conjonctival péricornéen. Cette opération consiste à disséquer et à enlever une couronne de la muqueuse, de 5 à 6 millimètres de largeur, tout autour de la cornée : elle a pour but d'interrompre l'apport du sang vers cette membrane et de produire l'oblitération des vaisseaux sectionnés. Son efficacité est parfois très-grande : à la longue, le pannus s'affaisse, se flétrit, et la cornée reprend peu à peu sa transparence. Il est bon d'être prévenu que cet heureux changement ne se montre guère qu'après plusieurs mois.

Enfin, dans les cas graves, rebelles, invétérés, *l'inoculation du pus blennorrhagique* a été proposée et tentée dans le but de substituer au processus chronique une inflammation franche, aiguë, susceptible de modifier favorablement l'état de la muqueuse. Cette méthode de traitement jouit d'une grande faveur en Belgique et

en Angleterre et compta des succès ; mais de graves revers, survenus, plus tard, par le fait d'une inflammation trop violente, la firent tomber en discrédit. Aujourd'hui que nous possédons des moyens plus sûrs de nous rendre maîtres d'une conjonctivite purulente, ce procédé serait plus applicable qu'il ne l'était jadis. On devrait aussi y introduire quelques tempéraments, prendre, par exemple, au lieu du pus blennorrhagique, du pus d'une ophthalmie purulente ordinaire, qui est moins virulent, ou bien le diluer, comme le faisait Piringer dans ses expériences. Un fait d'observation et d'expérience doit d'ailleurs nous rassurer sur la gravité de cette inoculation : une conjonctivite purulente qui éclate sur une conjonctive déjà malade ne présente plus la même gravité que sur une conjonctive saine. De Græfe a proposé, dans le même but, de vasculariser la muqueuse et de provoquer un certain degré de purulence par l'emploi de cataplasmes ou de compresses chaudes.

Nous avons déjà insisté sur les conséquences fâcheuses résultant de l'étroitesse de l'ouverture palpébrale (voyez *Blépharophimosis*), du trichiasis, de l'entropion, du rétrécissement des voies lacrymales, et il est à peine besoin de dire qu'on devra faire disparaître toutes ces causes d'aggravation par les moyens appropriés.

OPHTHALMIE MILITAIRE, CONTAGIEUSE, D'ÉGYPTE, ETC.

La conjonctivite granuleuse aiguë et chronique possède, comme nous venons de le voir par la description qui précède, des caractères cliniques et anatomiques parfaitement nets; et cependant aucune maladie oculaire n'a prêté davantage à la confusion. Les espèces décrites par les auteurs varient à l'infini. Pour les uns, l'état granuleux n'est autre chose que l'hypertrophie des villosités de la muqueuse survenue sous l'influence d'une phlegmasie chronique. D'autres appellent *granulations* l'hypertrophie des follicules clos qui siégent dans le tissu sous-muqueux. Le plus grand nombre, négligeant de retourner les paupières, d'explorer les culs-de-sac, et méconnaissant ainsi l'existence des granulations, ont confondu la conjonctivite granuleuse avec la conjonctivite purulente. Chacun s'est attaché à établir une entité morbide, non plus d'après une lésion anatomique nettement définie, mais en se basant simplement sur tel ou tel caractère apparent, souvent secondaire, qui l'avait frappé. De là une foule de descriptions, de noms divers : ophthalmie d'Egypte, militaire, épidémique, contagieuse.

d'Algérie, attribués à des états morbides qui n'étaient autre chose que des conjonctivites purulentes ou granuleuses.

La dénomination d'*ophthalmie égyptienne*, d'*ophthalmie militaire, des armées* date du commencement du siècle. La première épidémie éclata dans l'armée française débarquée en Egypte, plus tard dans l'armée anglaise à Aboukir. Larrey (1) rapporte que les 30,000 soldats composant l'armée d'Egypte furent presque tous atteints. Il attribue l'extension rapide du fléau aux fatigues de toute sorte, aux marches forcées, aux tourbillons de sable soulevés par des vents violents, aux moyens insuffisants qu'avaient les soldats de se garantir du soleil brûlant pendant le jour, et du froid humide de la nuit.

Plus tard, le contact des armées françaises avec les autres armées d'Europe provoqua l'apparition de nouvelles épidémies.

L'armée belge fut surtout éprouvée. Jüngken rapporte que, de 1816 à 1834, 4,000 soldats perdirent complétement la vue. 10,000 furent à moitié aveugles. Nous verrons avec quelle difficulté l'on parvint à la débarrasser d'un tel fléau.

En lisant attentivement la description de ces épidémies d'ophthalmie, on reste convaincu qu'il ne s'agissait pas d'une forme spéciale unique, mais bien d'un mélange d'ophthalmies purulentes et d'ophthalmies granuleuses. Les mêmes contradictions se manifestent à propos de l'ophthalmie d'Algérie, évidemment analogue aux précédentes. Tandis que Furnari, envoyé à deux reprises différentes en Algérie par le gouvernement français, en 1842 et 1859, pour étudier l'ophthalmie, déclare qu'il n'y a rencontré nulle part l'état granuleux caractéristique de l'ophthalmie des armées, et que l'ophthalmie algérienne n'est qu'une ophthalmie catarrhale purulente n'ayant aucun rapport avec cette dernière, Cuignet affirme que ce n'est autre chose qu'une conjonctivite granuleuse. Cette confusion nous surprend moins, maintenant que nous savons que l'inoculation du pus d'une conjonctivite purulente peut provoquer une conjonctivite granuleuse, et réciproquement.

En Egypte, en Algérie, les fortes chaleurs, les vents et nuages de sable qui viennent du désert contribuent à rendre la conjonctivite granuleuse endémique.

Il ressort des intéressantes observations du docteur Cuignet qu'au début de la conquête en Algérie l'affection ne sévissait que parmi les Arabes. Une fois la paix conclue, nos soldats, ayant des

(1) *Relation historique et chirurgicale sur l'expédition de l'armée d'Orient en Égypte et en Syrie*, Paris, 1803.

rapports continuels avec les indigènes infestés, les fatigues, la mauvaise alimentation, la malpropreté aidant, furent atteints à leur tour. Chose remarquable, et qui prouve combien la question de terrain doit être prise en considération : il y eut peu de victimes parmi les officiers et les détachements qui purent se bien nourrir et conserver un certain bien-être. La population civile fut longtemps épargnée : la propagation ne commença à se faire que lorsque les rapports avec les indigènes devinrent très-fréquents.

Lors de l'épidémie qui éclata sur les troupes belges, il fallut prendre des mesures pour s'en rendre maître. Une commission nommée à cet effet refusa de croire à la propagation par contagion. Elle attribua le mal à une congestion passive de la tête produite par le col de l'uniforme et par le shako. De là une réforme générale dans l'habillement des troupes. La maladie n'en continua pas moins à se propager. L'idée de la contagion ne tarda pas à rallier de nombreux partisans ; mais elle eut pour effet une mesure détestable, le licenciement. Les soldats malades renvoyés chez eux y devinrent autant de foyers contagieux : un grand nombre de petites épidémies éclatèrent en différents points de la Belgique, et il fallut dès lors aviser à d'autres moyens.

L'on se décida à séquestrer les sujets infestés, à les cantonner tout en améliorant leurs conditions hygiéniques, et en les soumettant à un traitement local approprié. L'on parvint enfin, en agissant ainsi, à débarrasser l'armée d'un fléau qui la menaçait de plus grands ravages.

En pareil cas il serait plus avantageux, au lieu d'accumuler les granuleux dans un espace restreint, et de les laisser constamment ensemble, de les disséminer dans les autres salles des hôpitaux, mais en les surveillant avec le plus grand soin, et en prenant toutes les précautions nécessaires pour éviter la contagion.

Les malades sont alors moins sujets à contracter des formes graves malignes, et leur guérison s'obtient ainsi plus facilement.

CONJONCTIVITE FOLLICULAIRE.

Dans cette variété de conjonctivite, on voit apparaître à la surface de la muqueuse de petites saillies vésiculeuses, arrondies presque transparentes, ayant environ 1 millimètre de diamètre. Disposées en séries linéaires parallèles à la fente palpébrale, elle

siégent de préférence dans le cul-de-sac inférieur vers les commissures. A leur niveau la conjonctive a tantôt conservé son aspect normal, tantôt elle est œdématiée et infiltrée. En excisant un lambeau et en examinant au microscope ces productions morbides, on constate que leur structure est tout à fait analogue à celle des *follicules clos* lymphatiques ; quelques-unes pourtant, plus petites, plus aplaties, offrant une coloration blanchâtre, sont dépourvues d'enveloppe propre, et semblent formées par une simple accumulation de cellules lymphatiques libres dans le stroma conjonctival.

Le développement de ces follicules a quelquefois lieu d'une façon brusque, soudaine, provoquant une réaction très-vive ; l'hypéremie, l'imbibition séreuse de la conjonctive, l'augmentation notable de la sécrétion, sont alors autant de signes qui témoignent d'une inflammation concomitante de la muqueuse. C'est la forme *aiguë*.

D'autres fois, par contre, le début est insidieux, la réaction si peu accusée, les symptômes apparents si insignifiants, que la présence des follicules passe complétement inaperçue. C'est en examinant par hasard, pour tout autre motif, les yeux de ces malades qu'on constate l'existence de ces productions vésiculeuses.

Au point de vue clinique, cette affection présente une analogie presque complète avec la conjonctivite granuleuse simple, et quant à nous, il nous est difficile de l'en séparer. Néanmoins, quelques ophthalmologistes de valeur établissent entre ces deux variétés de conjonctivite les distinctions suivantes. D'abord les follicules différeraient des granulations par leur transparence, leur aspect vésiculeux, leur forme arrondie, leur volume plus considérable, une localisation plus spéciale, la paupière supérieure étant rarement atteinte. De plus, la conjonctivite granuleuse détermine presque toujours des lésions secondaires du côté de la cornée, dans le tissu cellulaire sous-conjonctival, dans les parties molles des paupières, tandis que ces mêmes accidents ne se rencontreraient jamais dans la conjonctivite folliculaire. Enfin les follicules se résorberaient et disparaîtraient sans laisser de traces, marche bien différente des granulations, qui presque toujours finissent par se transformer, à la longue, en tissu cicatriciel.

L'étiologie est assez obscure ; pourtant la contagion paraît jouer un certain rôle, car il est fréquent d'observer plusieurs membres de la même famille atteints simultanément.

L'encombrement, le séjour dans un endroit peu aéré, une nourriture insuffisante, un travail prolongé à la lumière, l'action des

poussières, des vapeurs irritantes, exercent aussi une influence incontestable.

On a vu survenir cette affection à la suite de l'application trop longtemps prolongée de substances irritantes, destinées à faire disparaître les leucomes superficiels, telles que le calomel, le sucre en poudre, la pommade au précipité jaune.

Enfin elle est quelquefois la première manifestation de *l'intolérance* de l'atropine : ce sujet si important au point de vue pratique exige de plus amples détails et mérite de nous arrêter un instant.

L'inflammation de la conjonctive peut éclater, mais exceptionnellement, à la suite d'une seule instillation du collyre; c'est d'ordinaire après un emploi plus ou moins prolongé de ce médicament et après nombre d'instillations jusqu'alors bien supportées que l'intolérance se manifeste.

La conjonctive s'injecte, rougit, se tuméfie. Une *inflammation érysipélateuse envahit les paupières*, surtout vers le grand angle de l'œil; au niveau de leur bord libre, la peau est enflammée, excoriée à la surface. Cette conjonctivite affecte souvent la forme *folliculeuse;* les vésicules caractéristiques apparaissent dans le cul-de-sac inférieur; la coloration de la muqueuse, moins vive que dans l'inflammation catarrhale franche, est plutôt rose pâle que rouge vif.

Sa durée est très-variable; d'habitude passagère, surtout si, ayant reconnu son origine, on fait disparaître la cause occasionnelle, elle peut devenir *granuleuse*, chronique, et sa guérison est alors fort lente à obtenir.

En venant s'ajouter fréquemment à un autre état morbide de l'œil, elle constitue une complication d'autant plus fâcheuse que son apparition oblige à suspendre un médicament dont l'emploi était impérieusement indiqué. C'est d'ordinaire dans l'iritis aiguë ou chronique, à la suite des opérations de cataracte, etc., nécessitant des instillations répétées d'atropine, qu'on la voit apparaître.

Dès que l'intolérance se manifeste, les instillations d'atropine doivent être suspendues ; mais, d'un autre côté, il faut se préoccuper de les remplacer par un médicament jouissant de propriétés analogues. On a préconisé dans ce but :

1° Les frictions belladonées autour de l'orbite; le malade étale sur un petit linge gros comme une noisette de la pommade suivante :

Extrait de belladone.....	3	grammes.
Axonge.....	30	—

avec laquelle il frotte énergiquement les régions temporale et

frontale, Ces frictions sont répétées plusieurs fois par jour s'il est nécessaire.

2° La préparation suivante :

Extrait de belladone.....	1	gramme.
Eau.....	200	—

On trempe des compresses dans cette solution et on les applique quelques minutes sur les paupières entr'ouvertes.

3° La jusquiame, qui peut remplacer la belladone.

4° La *daturine*, l'*hyoscyamine*, alcaloïdes qui par l'origine de leur extraction et leur composition se rapprochent de l'atropine.

L'hyoscyamine jouit de propriétés mydriatiques analogues à celles de l'atropine, quoique beaucoup moins marquées. Jusqu'ici l'extrait amorphe, dont la composition est mal définie, et l'hyoscyamine pure obtenue par le procédé de Merck (distillation dans un courant d'hydrogène et neutralisation par l'acide oxalique ou acétique), ont été les seules préparations employées ; la solution était généralement au cinq-centième. Quant au dosage exact de la substance active, il ne pourra être déterminé qu'avec l'hyoscyamine cristallisée, présentant toujours une composition identique ; mais ce produit est encore très-difficile à obtenir.

Avec l'hyoscyamine, la dilatation de la pupille est moins considérable, et sa durée moins longue qu'avec l'atropine ; le muscle ciliaire n'est pas aussi complétement paralysé, propriété avantageuse pour l'examen du fond de l'œil, où il s'agit de dilater la pupille sans condamner le malade à une paralysie complète de l'accommodation.

Le professeur Dor, ayant eu l'occasion d'employer l'hyoscyamine dans plusieurs affections oculaires, s'en est particulièrement bien trouvé dans les kératites interstitielles, dans l'iritis chronique, où l'atropine était mal supportée. Il est à souhaiter, pour qu'on puisse continuer ces heureux essais, que le principe immédiat de cette substance soit isolé, ce qui permettra aux pharmaciens de livrer au public un produit homogène.

Le *traitement* de la conjonctivite folliculaire, dans la forme aiguë, consistera dans l'usage des caustiques, à dose modérée.

Les solutions de

Nitrate d'argent.	0g,50
Eau distillée..	100 ,00

ou de sous-acétate de plomb :

Extrait de Saturne.	10g,00
Eau distillée.	30 ,00

sont celles qui conviennent de préférence ; les cautérisations sont faites, comme précédemment, après avoir retourné les paupières.

Dès que l'inflammation de la muqueuse a cessé, et alors même que les follicules n'auraient pas complétement disparu, il faut suspendre tout traitement local et se contenter de placer les malades dans de bonnes conditions hygiéniques, surtout dans un espace libre et bien aéré.

CONJONCTIVITE DIPHTHÉRITIQUE.

Cette conjonctivite est essentiellement caractérisée par la présence d'une infiltration fibrineuse répandue dans la trame même de la muqueuse.

C'est à Trousseau, de Græfe, Jacobson et de Wecker que nous devons les descriptions les plus complètes de cette affection. De Græfe s'est attaché surtout à la séparer de la *conjonctivite membraneuse* décrite par le professeur Bouisson de Montpellier, dans laquelle les exsudats, superficiels, faciles à enlever, n'occupent jamais l'épaisseur du parenchyme muqueux.

Symptômes du début. — Au début, les symptômes ressemblent beaucoup à ceux d'une conjonctivite purulente grave. Les paupières sont rouges, luisantes, gonflées, elles recouvrent complétement le globe oculaire. Il existe un chémosis considérable, la sécrétion de la muqueuse est séreuse, abondante, elle contient à peine quelques flocons fibrineux. A ne considérer que ces seuls caractères, la confusion avec la conjonctivite purulente serait inévitable. Mais si l'on retourne les paupières, opération toujours difficile et très-pénible pour le petit malade, la conjonctive apparaît pâle, blafarde, exsangue, contraste frappant avec le gonflement, la vascularisation abondante qu'elle présente dans l'ophthalmie purulente. Tandis que dans cette dernière affection la muqueuse saigne spontanément ou au moindre contact, dans la conjonctivite diphthéritique on peut frotter impunément sa surface sans provoquer la moindre hémorrhagie. En regardant de près, on découvre par places de petits foyers ecchymotiques, qui donnent à la muqueuse un aspect marbré. Cet état exsangue si caractéristique de la conjonctive, la coloration blafarde, l'absence de vaisseaux, sont dus à la présence d'un exsudat fibrineux infiltré dans le parenchyme de la muqueuse. Les vaisseaux comprimés deviennent imperméables, la circulation s'arrête, d'où résultent des

troubles profonds de la nutrition, aboutissant à une nécrose plus ou moins étendue de la muqueuse.

La conjonctivite diphthéritique survenant d'ordinaire chez les très-jeunes enfants, il est difficile d'en apprécier les *symptômes subjectifs;* mais les cris de ces petits malheureux attestent assez des douleurs qu'ils éprouvent.

Période d'état. — Au bout de deux à trois jours, la cornée, dont la nutrition est entravée par suite de l'oblitération de ses vaisseaux nourriciers, devient le siége d'altérations analogues à celles que nous avons déjà décrites à propos de l'ophthalmie purulente, mais peut-être encore plus graves.

Tantôt c'est une infiltration grisâtre qui l'envahit rapidement dans toute son étendue, détruisant à la fois les lamelles superficielles et les lamelles profondes. La cornée nécrosée se détache pour ainsi dire en bloc, laissant une énorme ouverture béante, à travers laquelle s'échappent le cristallin et une partie du corps vitré. D'autres fois, il se fait une ulcération d'étendue variable. Au niveau de la perte de substance, la cornée conserve d'abord sa transparence; mais peu à peu, au fur et à mesure que l'ulcération s'agrandit, elle devient grisâtre, jaunâtre, et une perforation plus ou moins vaste survient avec toutes ses conséquences funestes.

L'apparition des lésions cornéennes coïncide avec les changements qui inaugurent la période de *suppuration*. La muqueuse, jusque-là terne, sale, exsangue, commence à se vasculariser en certains points; peu à peu elle devient rouge, tomenteuse, et même bourgeonnante : il est alors facile, en la touchant, de la faire saigner. La sécrétion change de nature, elle devient franchement purulente ; les paupières commencent à se dégonfler et à s'affaisser. Plus que jamais l'analogie entre l'affection qui nous occupe et la conjonctivite purulente est grande, et si l'on n'a pas assisté au début de la maladie, il devient presque impossible à cette période d'en faire la distinction.

Période de déclin, de cicatrisation. — Bientôt commence une troisième période, celle du déclin, où la conjonctivite diphthéritique reprend des caractères qui lui sont propres. Les vaisseaux, jusque-là comprimés, recouvrent en partie leur perméabilité, la muqueuse redevient rouge et recommence à vivre. Mais elle a subi une désorganisation profonde : en certains points, le tissu a été définitivement détruit; les lambeaux nécrosés s'éliminent et font place à des cicatrices : cette période de cicatrisation appartient spécialement à la conjonctivite diphthéritique. L'étendue et la profondeur des cicatrices sont en rapport avec le degré d'infiltra-

tion fibrineuse de la muqueuse dans la première période ; plus tard nous constatons leurs effets habituels : la conjonctive se rétracte, entraînant la déformation des paupières et le renversement du bord ciliaire, produisant ainsi l'entropion, le trichiasis, etc., complications nouvelles qui peuvent avoir un retentissement fâcheux sur l'état de la cornée. Rarement, il est vrai, la conjonctive a été aussi profondément détruite, sans qu'il soit survenu des lésions considérables sur la cornée, et alors la vision est le plus souvent perdue.

La conjonctivite diphthéritique ne suit pas toujours une marche aussi régulière : quelquefois les différentes périodes se confondent ou sont tout au moins peu tranchées. Il devient difficile d'en saisir la succession, mais une observation attentive du malade dès le début de l'affection permettra toujours de reconnaître la nature du mal et d'en prévoir les conséquences funestes.

Il faut surtout éviter de confondre la conjonctivite diphthéritique avec la conjonctivite *membraneuse;* il n'y a entre elles qu'une analogie d'aspect. La muqueuse est recouverte par un exsudat fibrineux coagulé d'un aspect grisâtre, mais qui est simplement étalé à la surface au lieu d'être infiltré dans la profondeur. En détachant cette fausse membrane, plus ou moins adhérente, on découvre au-dessous la muqueuse rouge, vasculaire, saignante, ce qui n'a pas lieu dans la conjonctivite diphthéritique.

Du reste, la conjonctivite membraneuse n'est pas, à vrai dire, une entité morbide ; la coagulation d'un exsudat fibrineux à la surface de la muqueuse est une complication fortuite, qui peut se montrer dans la conjonctivite catarrhale intense et dans la conjonctivite purulente de l'adulte ou du nouveau-né. Nous ne pouvons même pas accepter l'opinion de quelques auteurs, pour lesquels cette affection tiendrait le milieu entre la conjonctivite purulente et la conjonctivite diphthéritique.

La conjonctivite diphthéritique est une maladie du premier âge : elle s'observe toujours chez des enfants de trois à neuf ans ou plus — les cas peu nombreux où elle a été observée chez des sujets adultes reconnaissaient pour cause l'inoculation directe. — De Græfe et Jacobson, qui ont vu un grand nombre de malades atteints de conjonctivite diphthéritique, n'en signalent pas un seul exemple chez le nouveau-né.

Nous avons déjà mentionné les graves conséquences qui peuvent résulter des lésions de la cornée, lésions presque constantes dans cette redoutable affection. Dans les cas les plus heureux, des opacités encombrent la pupille et gênent plus ou moins

la vision ; trop souvent une nécrose étendue, un phlegmon de l'œil déterminent l'atrophie complète de l'organe. Le pronostic est d'autant plus grave que nous ne possédons encore aucun moyen sûrement efficace pour enrayer l'affection et empêcher la cornée d'être envahie.

Etiologie. — Cette maladie revêt souvent le caractère épidémique. C'est dans ces conditions qu'il nous est donné de l'observer en France, où elle sévit quelquefois dans les hôpitaux d'enfants : les cas isolés sont excessivement rares, surtout dans la clientèle de ville ou dans les cliniques particulières. En Allemagne, la conjonctivite diphthéritique est beaucoup plus fréquente ; preuve manifeste de l'influence du climat.

Elle est contagieuse, de plus un grand nombre de faits bien observés prouvent qu'elle peut éclater après l'inoculation du pus d'une conjonctivite purulente ou granuleuse.

De Græfe, Jacobson, et tous ceux qui ont étudié depuis la conjonctivite diphthéritique, la considèrent comme la manifestation d'un état général grave, de la diphthérie. A l'appui de leur opinion, ils invoquent son caractère épidémique, sa transmission par contagion, la coexistence d'autres manifestations de la diphthérie, telles que l'angine, le croup. Contrairement à l'avis de ces habiles observateurs, nous sommes convaincu que cette affection est surtout locale ; qu'elle peut survenir en dehors de toute infection diphthéritique, pourvu qu'elle trouve un terrain favorable à son développement.

Pour soutenir notre opinion, nous nous contenterons d'opposer aux arguments contraires les raisons qui plaident en sa faveur.

Trousseau, qui certes a le plus contribué à la connaissance de la diphthérie, répète sans cesse que, dans les manifestations diphthéritiques, l'exsudat siége toujours à *la surface* de la peau ou des muqueuses. « Cette exsudation, dit-il, se détache facilement de la surface, à laquelle elle n'adhère que par des filaments très-déliés ; la membrane muqueuse, au-dessous, est parfaitement saine, ou ne présente d'autre altération qu'une vascularisation peu prononcée. En détachant avec précaution la fausse membrane, on peut constater, au microscope, que souvent elle présente sur sa face adhérente l'épithélium de la muqueuse avec ses cils vibratiles intacts. » Combien cette production superficielle ne diffère-t-elle pas de l'infiltration parenchymateuse qui s'observe dans la conjonctivite diphthéritique ! Comment ne pas reconnaître une différence absolue entre ces deux états morbides ?

D'autre part, ne connaissons-nous pas la mortalité effrayante de la diphthérie, or la plupart des petits malades atteints de conjonctivite diphthéritique résistent et conservent une bonne santé? Voyez ce qui se passe dans les hôpitaux d'enfants : le croup règne constamment dans les salles, et pourtant les épidémies de conjonctivite diphthéritique sont relativement rares. Le croup existe aussi fréquemment en ville, et cependant l'infiltration fibrineuse de la conjonctive ne s'y observe presque jamais. La conjonctivite diphthéritique n'est pas suivie non plus de ces paralysies partielles que laisse après elle l'angine diphthéritique. Enfin, et c'est là un argument péremptoire, les mêmes chirurgiens qui considèrent la conjonctivite diphthéritique comme une manifestation de la diphthérie, admettent qu'elle peut se développer à la suite de l'inoculation du pus blennorrhagique, à la suite d'un traumatisme! Quelle contradiction flagrante avec les lois les plus élémentaires de la pathologie générale!

Traitement. — Tout a été tenté dans la période du début, et malheureusement presque toujours avec le même insuccès. Aussi les indications *précises* sur la conduite à tenir à ce moment font-elles complétement défaut. Les uns vantent les applications de compresses chaudes dans le but de favoriser la vascularisation de la muqueuse ; les autres les proscrivent absolument, et recommandent l'emploi des compresses glacées.

Jacobson dit qu'il faut d'abord appliquer des compresses glacées pour recourir ensuite aux compresses chaudes, si elles sont mal supportées. Quelques chirurgiens recommandent les compresses chaudes pour hâter la formation du pus dans les formes indolentes, l'expérience clinique ayant démontré que les lésions de la cornée sont d'autant moins graves que la suppuration est plus précoce.

L'utilité des cautérisations est généralement fort contestée ; la plupart les regardent comme dangereuses. Presque tous s'accordent pourtant à recommander un traitement antiphlogistique énergique quand la rougeur et le gonflement des paupières sont considérables.

Quelques sangsues à la tempe, l'agrandissement de la fente palpébrale par l'incision de la commissure externe permettront d'éviter en partie les funestes effets de la compression de la cornée; quelques légères scarifications à la surface de la muqueuse pourront aussi ranimer sa vitalité. C'est surtout chez les adultes que ces divers moyens seront applicables ; chez les enfants, il faut être sobre de déplétions sanguines.

Dès que la cornée commence à s'ulcérer, on aura recours aux instillations d'atropine, à la paracentèse de la chambre antérieure s'il y a menace de perforation, au bandeau compressif; en un mot, le traitement sera analogue à celui que nous avons décrit à propos de la conjonctivite purulente.

Dès que la suppuration s'établit, il faut revenir aux cautérisations avec le crayon de nitrate d'argent mitigé et aux compresses glacées.

L'insuffisance de ces divers moyens, l'incertitude qui règne encore sur leur mode d'emploi, les nombreux insuccès qui suivent leur application, aussi bien que l'abstention complète, doivent décider les chirurgiens à abandonner les sentiers battus et à diriger leurs investigations d'un autre côté. L'emploi des antiseptiques semblait naturellement indiqué, et Alfred Græfe (1) a rapporté une observation intéressante où l'attouchement de la muqueuse avec une solution d'acide phénique au centième produisit les plus heureux effets; l'eau chlorurée, la liqueur de Labarraque ont été employées dans le même but, et ces tentatives semblent avoir donné plus que des espérances.

Volfring a obtenu récemment de grands avantages de l'emploi *local* des mercuriaux. Il commence par essuyer la conjonctive, puis il la frotte avec un petit linge recouvert d'une légère couche d'onguent mercuriel double; il pratique trois applications semblables dans l'espace d'une demi-heure; entre chacune d'elles il essuie soigneusement la muqueuse avec un linge fin; le surlendemain il recommence le même traitement, en diminuant progressivement le nombre et la durée des frictions. Ce moyen semble avoir donné des résultats satisfaisants, mais il n'a été employé qu'un petit nombre de fois.

Dans le traitement de la conjonctivite diphthéritique, la plupart des auteurs recommandent de chercher à modifier l'état général; mais ici encore les opinions sont divergentes : tandis que les uns recommandent les toniques, l'extrait de quinquina à haute dose, les autres vantent les altérants et les mercuriaux sous diverses formes. De Græfe donne, toutes les deux heures, de 2 à 5 centigrammes de calomel, suivant l'âge du sujet, ou bien fait frictionner trois fois par jour avec 3 ou 4 grammes d'onguent napolitain jusqu'à salivation. Les avantages d'un traitement aussi rigoureux n'ayant jamais été bien mis en évidence, l'on ne doit en user qu'avec certaines précautions, surtout chez les enfants.

(1) *Klinische Monatsblätter für Augenheilkunde*, p. 91, 1873.

Les indications thérapeutiques de la dernière période dépendent de la nature des désordres produits. L'entropion, le trichiasis, etc., seront combattus par les moyens appropriés. Une iridectomie pourra quelquefois améliorer la vision compromise par des leucomes.

NATURE DES LÉSIONS DANS LES CONJONCTIVITES GRAVES.

Nous voulons parler ici des recherches récentes de Wolfring, qui semblent devoir jeter un jour nouveau sur le siége et la nature des lésions dans les différentes formes de conjonctivites graves que nous venons de décrire.

Wolfring expose d'abord dans son travail (1) l'anatomie normale de la muqueuse conjonctivale au niveau des culs-de-sac, et signale la présence de nouveaux éléments glandulaires dont l'existence avait été jusqu'ici méconnue. On sait qu'à la paupière supérieure, dans la moitié temporale du cul-de-sac, se trouvent un certain nombre de glandes que Krause a le premier décrites, et qui portent son nom. Ces glandes ne sont pas les seules ; il en existe d'autres, découvertes par Wolfring, occupant, dans l'épaisseur même du cartilage tarse, l'espace compris entre l'insertion du releveur de la paupière et les glandes de Meibomius. Répandues en grand nombre dans la moitié interne de la paupière supérieure, leur rôle physiologique paraît être analogue à celui des glandes de Krause. Unies à ces dernières, elles complètent le cercle glandulaire destiné à lubrifier de toute part la muqueuse. Dans la paupière inférieure, la disposition anatomique est à peu près identique. Ces glandes sont entourées d'un réseau vasculaire très-riche, dont les rameaux communiquent largement avec les vaisseaux des parties molles du voisinage.

Ces éléments glandulaires paraissent jouer un grand rôle dans la production des conjonctivites purulente, diphthéritique et granuleuse.

Dans ces diverses maladies, en effet, le processus atteint son maximum d'intensité au niveau des culs-de-sac de la conjonctive, où se trouve leur siége de prédilection ; l'inflammation, par l'intermédiaire du riche réseau vasculaire qui les entoure et qui s'anastomose largement avec celui du tissu cellulaire ambiant, se propage rapidement vers les parties profondes ; enfin, et c'est là le fait capital mis en relief par les recherches de Wolfring, les

(1) *Klinische Monatsblätter fur Augenheilkunde*, t. XII, 1874.

lésions révélées par le microscope, dans ces diverses variétés de conjonctivite, sont à peu près identiques.

On trouve constamment le tissu conjonctif interglandulaire proliféré rempli d'éléments cellulaires lymphatiques ou embryonnaires. Les éléments glandulaires, dissociés par cette infiltration, paraissent plus petits et plus nombreux : parce que, séparés les uns des autres, les lobules d'une même glande, devenus plus distincts, figurent autant de glandules plus petites et indépendantes. Les cellules épithéliales des acini méconnaissables sont transformées en une masse irrégulière de substance amorphe et brillante ; ailleurs, ces acini, ainsi que leurs canalicules excréteurs, sont remplis d'un détritus moléculaire graisseux finement granuleux, lésions qui représentent sans doute une période plus avancée du processus pathologique.

D'après Wolfring, la matière virulente serait élaborée dans ces culs-de-sac glandulaires et non à la surface de la muqueuse. Cette hypothèse semble confirmée par les expériences suivantes :

Si l'on retourne la paupière supérieure d'un œil atteint de conjonctivite purulente ou diphthéritique, et qu'on essuie avec soin la muqueuse pour la débarrasser de tout produit étranger, bientôt on voit transsuder un liquide fluide, à peine séro-purulent : l'inoculation de ce liquide n'est nullement dangereuse, et ne provoque point de conjonctivite purulente (1) tant qu'il n'est pas recueilli dans le *voisinage du cul-de-sac*.

D'un autre côté, Wolfring fait remarquer que le pus de la blennorrhagie, transporté sur la conjonctive, provoque constamment une inflammation des plus violentes, sans doute parce que ce pus est formé aux dépens des éléments glandulaires de l'urèthre, éléments ayant une grande similitude avec ceux de la conjonctive, et dont les altérations inflammatoires doivent être analogues.

Il est donc probable que le siége anatomique primitif des inflammations graves de la conjonctive se trouve dans les glandes des culs-de-sac; de là, cette inflammation se répand sur toute la muqueuse et dans le tissu cellulaire des paupières, grâce aux connexions vasculaires de ce tissu avec les groupes glandulaires. La grande analogie des lésions glandulaires dans les ophthalmies purulente, granuleuse et diphthéritique expliquerait la transformation de ces maladies les unes dans les autres, observée fré-

(1) Ces expériences ont été faites sur des animaux et chez l'homme, sur des yeux amaurotiques.

quemment à la suite d'inoculation. De là aussi la nécessité de modifier profondément la vitalité du cul-de-sac malade et d'y porter de préférence l'action des caustiques.

DÉGÉNÉRESCENCE AMYLOIDE.

Quelques ophthalmologistes ont signalé dans ces derniers temps la dégénérescence amyloïde de la conjonctive.

Les premières publications sur ce sujet furent faites par Œttingen (1) et Kyber (2), qui regardèrent cette affection comme purement locale.

Leber en a rapporté récemment un nouveau cas intéressant où l'examen histologique a fourni quelques renseignements précieux sur la nature des lésions de la muqueuse.

V. B., étudiant en droit, âgé de vingt-deux ans, d'une bonne constitution, n'a jamais été malade et possède actuellement une santé parfaite. A l'âge de douze ans il fut opéré par Mooren pour un ptosis paralytique de l'œil gauche ; à cette époque les conjonctives étaient parfaitement saines ; en mars 1868, les deux paupières supérieures commencèrent à s'affaisser.

En les retournant on pouvait constater une hypertrophie du cul-de-sac de la conjonctive, mais sans granulation ; le pli semi-lunaire était aussi hypertrophié.

En 1869 on enleva une partie de la conjonctive hypertrophiée, ainsi que les plis semi-lunaires, ce qui produisit un relèvement momentané des paupières.

En mai 1870, la reproduction était déjà telle, que la conjonctive faisait saillie sous le bord de la paupière supérieure et descendait jusqu'au milieu de la cornée. Le docteur Heyers enleva ce pli dans toute l'étendue de la fente palpébrale.

Tels furent les renseignements fournis par le malade quand il se présenta, en décembre 1871, devant le docteur Leber. D'après son dire, jamais ses yeux n'avaient été enflammés, jamais il n'avait éprouvé de douleurs. On pouvait constater, à ce moment, une hypertrophie particulière de la conjonctive, surtout à la surface du globe et au niveau du cul-de-sac supérieur. Cette membrane était épaissie et envahie en partie par de gros corpuscules gélatiniformes, en partie par une substance jaunâtre diffuse et semi-transparente.

La cornée n'était pas affectée de pannus. Le malade ne voulut se sou-

(1) Œttingen, *Dorpater med. Zeitsch.*, t. II, p. 49.

(2) Kyber, *Studien uber die amyloide Degeneration*, thèse inaugurale, Dorpat, 1871.

mettre à aucun traitement. Il revint un an plus tard, au commencement de décembre ; son état était aggravé. Sur un œil, une hémorrhagie spontanée venait de se produire dans l'épaisseur de la conjonctive.

Etat actuel :

La dégénérescence s'observe sur les deux yeux, et atteint la plus grande partie des conjonctives, particulièrement la portion bulbaire et celle du cul-de-sac. Cette membrane présente le même aspect qu'au premier examen; par suite de son hypertrophie la surface a gagné en étendue, et il s'est formé plusieurs plis. L'œil gauche est moins affecté que l'œil droit. Au niveau du tarse, la dégénérescence est moins accusée, probablement par suite de l'adhérence plus intime de la conjonctive avec les tissus sous-jacents.

L'affection fut prise tout d'abord pour une dégénérescence hypertrophique analogue à celle que l'on observe dans le trachome, plus tard seulement le microscope révéla la véritable nature de la maladie. On fit l'excision de tous les plis exubérants, on évacua au moyen de la curette de Daviel les masses gélatiniformes infiltrées, et en mars 1873 le malade put retourner dans son pays dans un état satisfaisant.

Examen microscopique :

La consistance des parties envahies par dégénérescence est très-molle, en les piquant à la surface on fait sourdre une masse gélatiniforme. Ces masses sont exclusivement formées par un nombre infini de corpuscules brillants de différentes grandeurs, dispersés dans une substance fondamentale fluide et transparente. Leur réaction avec l'iode et l'acide sulfurique prouve que ce sont des corpuscules amyloïdes.

Une particularité remarquable, qui d'après Leber n'a pas encore été signalée, c'est que tous ces corpuscules sont contenus dans une membrane enveloppante renfermant des noyaux, tout à fait analogue à la gaîne endothéliale qui enveloppe les trabécules du tissu conjonctif lâche. L'existence de cette membrane enveloppante est aussi évidente sur les préparations fraîches, traitées par la glycérine et le carmin, que sur celles qui sont traitées par le bichromate de potasse ; on ne peut donc pas la considérer comme une altération de la surface des corpuscules produite par l'action de cette dernière substance. Cette membrane est à peine colorée par le carmin ; en présence de l'iode elle prend une teinte jaunâtre, tandis que son contenu est fortement coloré en rouge par le carmin et en violet par l'iode.

Dans les endroits où le tissu offre une consistance plus ferme, il est composé de faisceaux présentant un aspect fibrillaire, réfléchissant fortement la lumière, anastomosés entre eux d'une façon irrégulière et offrant une certaine analogie avec les gros faisceaux du tissu conjonctif; ces faisceaux présentent, dans toute leur étendue, la réaction amyloïde, leur surface est recouverte aussi d'une membrane d'enveloppe renfermant des noyaux. Les parois épaissies des vaisseaux ont subi la dégénérescence amyloïde.

Leber termine son travail par les conclusions suivantes :

1° La dégénérescence amyloïde de la conjonctive bulbaire et des paupières paraît être une maladie purement locale ;

2° Elle constitue une forme clinique spéciale, différente du trachome, car, bien qu'elle puisse être consécutive à cette maladie, elle est parfois primitive et survient d'emblée ;

3° Le processus consiste dans le développement de corpuscules ou de trabécules amyloïdes ; ces deux éléments sont entourés d'une membrane propre renfermant des noyaux.

XÉROSIS.

On désigne, sous le nom de *xérosis*, une maladie caractérisée par un état de sécheresse particulier de la conjonctive résultant de son atrophie et de l'oblitération de ses éléments sécréteurs. La plupart des auteurs décrivent deux variétés de xérosis : le xérosis *squammeux* et le xérosis *glabre*.

Dans la première variété, la surface de la conjonctive présente un aspect mat, terne ; elle est recouverte, par places, de petites écailles blanchâtres, analogues à celles du psoriasis. La muqueuse perd sa souplesse, et, pendant les mouvements de l'œil, la conjonctive bulbaire forme des plis nombreux à la surface du globe bulbaire et de la conjonctive palpébrale. Des adhérences s'établissent peu à peu entre les surfaces opposées de la conjonctive, et il s'ensuit un rétrécissement considérable des culs-de-sac dans tous les sens (symblépharon).

La cornée, envahie à son tour (*xérophthalmie*), prend un aspect terne, mat, dépoli, se recouvre de squames ; d'autres fois, une membrane mince, vasculaire, semblant se continuer avec la conjonctive bulbaire, s'étale à sa surface. Ces lésions, néanmoins, restent superficielles et n'intéressent pas le tissu propre de la cornée, qui reste intact au-dessous.

Dans les formes graves, la sécrétion des larmes et du mucus conjonctival est complétement abolie : persiste-t-elle à un faible degré, les parties solides se concrètent et donnent naissance à des croûtes.

Les points lacrymaux, le sac lacrymal s'oblitèrent à la longue, le tissu cellulaire sous-conjonctival, le cartilage tarse subissent à leur tour les atteintes du processus ; de là un ratatinement, une incurvation des paupières, produisant le trichiasis, l'entropion, le lagophthalmos.

Les malades se plaignent d'une sensation fort désagréable de sécheresse dans l'œil, les mouvements du globe oculaire sont gênés, douloureux, la vision, toujours plus ou moins compromise, peut être complétement abolie si la cornée est envahie dans toute son étendue.

Examinée au microscope, la conjonctive présente une atrophie manifeste. Son tissu aminci est devenu fibreux, cicatriciel ; les éléments glandulaires, et les papilles, ont disparu. La plupart des vaisseaux sont oblitérés ; les mêmes lésions s'étendent au tissu sous-conjonctival.

Le xérosis *glabre* n'occupe d'ordinaire qu'une étendue limitée de la conjonctive, d'où le nom de *partiel* qui lui a été aussi donné par quelques auteurs. Bien qu'ayant perdu son brillant, la muqueuse, dans les points atteints, n'est pas recouverte de squammes. Ce sont plutôt des taches, d'un reflet légèrement nacré, dues à l'atrophie cicatricielle de la conjonctive.

Ammon, Benedict, Schmidt ont soutenu que le xérosis était toujours le résultat d'ophthalmies ayant entraîné l'oblitération des conduits excréteurs de la glande lacrymale. Il est difficile d'accepter une opinion aussi exclusive, car, ainsi que le prouvent les nombreux cas d'extirpation de la glande lacrymale, la sécrétion des glandules de la conjonctive suffit à lubrifier cette muqueuse. On est donc forcé d'admettre l'existence d'un processus spécial, produisant à la fois l'atrophie de la muqueuse et la destruction de ses éléments glandulaires.

Du reste, cette maladie ne s'observe guère qu'à la suite de conjonctivites chroniques, granuleuses, diphtéritiques, qui intéressent, comme on le sait, toute l'épaisseur de la muqueuse. On l'a vue survenir à la suite d'une irritation continue et prolongée, produite par un trichiasis, un entropion ; à la suite de cautérisations intempestives trop longtemps prolongées. De Wecker l'a signalée comme terminaison d'un pemphigus de la conjonctive.

Wardrop a mentionné un cas de xérosis congénital.

Bitot, Villemin (1), Netter (2) ont décrit une forme particulière de *xérosis épithélial* coïncidant avec l'héméralopie. Il s'agissait simplement, dans ce cas, d'une desquammation abondante des cellules épithéliales, se reproduisant et repullulant avec une très-grande rapidité. Le processus était localisé dans les parties de la conjonctive bulbaire qui, n'étant pas recouvertes par les pau-

(1) *Gazette médicale*, 22 mai 1863.
(2) *Ibid.*, 1863, p. 565.

pières, restent exposées à l'air; la cornée restait quelquefois intacte.

La plupart des malades atteints de cette forme particulière de xérosis et d'héméralopie se trouvaient dans de mauvaises conditions hygiéniques, et dans un état de délabrement des plus prononcés.

Gama Lobo a décrit, sous le nom d'*ophthalmie brésilienne*, une affection assez commune au Brésil qui sévit fréquemment chez les enfants nègres chétifs, mal nourris, et semble n'être autre chose que la précédente.

De Græfe a signalé chez les cholériques une sécheresse particulière de la conjonctive et de la cornée, dont la couche épithéliale, devenue terne, sèche, se recouvre également de petites écailles.

Ce xérosis *aigu* est dû probablement à la déperdition considérable des liquides de l'organisme, peut-être aussi à l'abolition de la sécrétion lacrymale par suite d'une paralysie du trijumeau.

Les divers traitements dirigés contre cette redoutable affection ont échoué la plupart du temps; aussi se trouve-t-on réduit à l'emploi de moyens palliatifs. De tous les liquides essayés, le lait est le plus apte à lubrifier artificiellement la muqueuse; le malade baignera ses yeux deux ou trois fois par jour dans une œillère. Ce traitement doit être continué pendant fort longtemps, il donne quelquefois d'excellents résultats.

Stellwag a recommandé les badigeonnages avec de la glycérine.

Les remarquables résultats obtenus par Wolfe en transplantant la conjonctive du lapin, pour guérir le symblépharon, autoriseraient à tenter le même procédé dans le xérosis.

S'il existe un trichiasis, un entropion, on aura soin de les faire disparaître, car ce sont des causes d'irritation continuelle.

Ollier (de Lyon) dit avoir obtenu un succès en suturant les paupières et en maintenant l'occlusion pendant une année.

PTÉRYGION.

Le ptérygion est un épaississement membraneux de la conjonctive, affectant la forme d'un triangle, dont le sommet empiète sur le tissu cornéen et dont la base se confond vers l'une ou l'autre commissure avec la conjonctive du bulbe et du cul-de-sac.

Le ptérygion occupe d'ordinaire les portions de conjonctive bulbaire qui ne sont pas recouvertes par les paupières, et de préférence le côté interne : sa pointe empiète toujours un peu sur le

tissu cornéen, mais il est rare qu'elle s'avance assez pour recouvrir complétement la pupille.

Deux ptérygions peuvent exister simultanément sur le même œil; celui qui est en dedans est toujours plus volumineux et plus apparent que celui qui est en dehors. Les deux yeux sont quelquefois atteints simultanément.

En examinant les rapports du ptérygion avec les tissus sous-jacents, on reconnaît qu'au niveau des bords la conjonctive épaissie est retournée sur elle-même, formant ainsi un véritable pli qu'on peut soulever, et sous lequel il est facile de glisser une sonde; les adhérences avec la cornée et la sclérotique n'occupent donc pas toute la largeur du ptérygion, mais seulement sa partie moyenne.

Le ptérygion est dit *membraneux*, ou *charnu*, *sarcomateux*, selon le degré d'épaississement et de vascularisation de la muqueuse.

Les troubles fonctionnels sont en général insignifiants. Toutefois un ptérygion volumineux peut provoquer une irritation persistante, accompagnée d'un léger catarrhe de la muqueuse; s'il est très-étendu, les mouvements latéraux du globe oculaire se trouvent gênés, et de la *diplopie* survient dans les positions extrêmes du regard.

Tant que l'ouverture pupillaire n'est pas envahie, la vision reste intacte, mais elle diminue à mesure que le sommet du ptérygion s'avance vers le centre de la cornée.

Plusieurs théories ont été mises en avant pour expliquer la formation du ptérygion. D'après Arlt, cette affection aurait toujours pour point de départ un ulcère périphérique des bords de la cornée. La conjonctive bulbaire contracterait en ce point des adhérences avec l'ulcère, puis, entraînée peu à peu, grâce à sa laxité, finirait par le recouvrir. L'adhérence une fois établie, le tiraillement qui en résulte se fait sentir au sommet du ptérygion, entretient là l'ulcération cornéenne, et celle-ci continue alors à progresser en se dirigeant vers l'ouverture pupillaire.

Cette hypothèse ne nous semble admissible que pour un certain nombre de cas, car si la pathogénie était toujours la même, le ptérygion n'aurait pas un siége de prédilection aussi marqué. Il se présenterait n'importe où sur le pourtour de la cornée, les ulcérations de cette membrane pouvant occuper un point quelconque de sa circonférence. Il est donc rationnel d'admettre qu'une cause persistante d'irritation, agissant sur la conjonctive du bulbe, peut également provoquer l'apparition d'un ptérygion. L'observation clinique confirme du reste cette opinion, car cette maladie se déve-

loppe de préférence chez les individus exposés à l'action des poussières irritantes, maçons, meuniers, etc.

Winther (1) affirme avoir produit le ptérygion chez les animaux en faisant la ligature des veines ciliaires au niveau de l'insertion des muscles droits ; la conclusion naturelle de ses expériences est que le ptérygion résulte d'une hypérémie veineuse, consécutive à une thrombose, un rétrécissement, ou une oblitération des veines ciliaires. Hippel et Storogeff, ayant entrepris de nouvelles recherches dans le même sens, n'ont obtenu que des résultats négatifs.

Malgré les succès que Decondé aurait obtenus en étalant à la surface du ptérygion du sous-acétate de plomb en poudre fine, nous croyons que dans la plupart des cas le *traitement chirurgical* pourra seul assurer la guérison.

Plusieurs procédés ont été mis en usage :

Celui de la *ligature* consiste à soulever, avec une pince à griffes, le ptérygion qui est peu adhérent sur les bords, et à passer une aiguille armée d'un fil double au-dessous, près du sommet, c'est-à-dire près du bord de la cornée ; un second fil est passé de la même manière vers la base ; cela fait, les fils sont fortement serrés : la partie moyenne, étranglée et sphacélée, s'enlève ensuite facilement au bout de quelques jours.

Desmarres a imaginé la *transplantation* du ptérygion. Après l'avoir détaché de son sommet vers sa base par laquelle il adhère encore, ce chirurgien pratique sur le bord inférieur de la plaie faite à la conjonctive par le détachement du ptérygion une incision suivant une direction parallèle à la circonférence de la cornée, et dans l'étendue de 6 à 8 millimètres. Cette incision longe la cornée en bas à 4 millimètres environ, et doit être assez large pour que l'extrémité du ptérygion puisse y être introduite. Les choses ainsi disposées, le lambeau formé par le ptérygion est fixé dans l'incision de la conjonctive par quelques points de suture.

L'*excision* est un procédé fort simple et qui donne d'excellents résultats.

Après avoir saisi le ptérygion et l'avoir soulevé avec des pinces, on le détache du tissu sous-jacent en le disséquant avec la pointe d'un couteau de Beer; les adhérences sont toujours moins étendues et plus faibles qu'on ne pourrait le croire, et le tissu cornéen sous-jacent est d'ordinaire intact. Quand il est ainsi disséqué dans une

(1) *Untersuchungen uber den Bau der Hornhaut und des Flugelfelles.* Giessen, 1856.

assez grande étendue, on achève de le détacher en deux coups de ciseaux, formant deux incisions se réunissant vers la commissure ; la perte de substance affecte une forme losangique. On dissèque la conjonctive bulbaire en haut et en bas, de façon à favoriser son glissement, et l'on réunit les lèvres de la plaie par quelques fils de suture.

TUMEURS DE LA CONJONCTIVE.

PINGUÉCULA.

Le pinguécula est une petite tumeur jaunâtre du volume d'une tête d'épingle à un grain de blé, située sur la conjonctive bulbaire, au niveau du méridien horizontal de l'œil; elle se montre plus fréquemment du côté temporal que du côté nasal, quelquefois des deux côtés et sur les deux yeux.

Elle occupe l'épaisseur même de la conjonctive, ainsi qu'on peut s'en assurer en cherchant à déplacer cette membrane, dont la tumeur suit le mouvement.

Son développement s'accomplit sans provoquer la moindre irritation, et dès qu'elle a atteint un certain volume elle reste stationnaire.

On l'observe d'ordinaire chez des individus âgés et exposés par leur profession à l'action de poussières ou vapeurs irritantes. Elle se montre du reste dans les parties de la conjonctive qui ne sont pas recouvertes par les paupières, généralement aux extrémités du diamètre transversal de la cornée.

Sa coloration jaunâtre l'a fait longtemps considérer comme de nature graisseuse ; mais les recherches récentes de Weller ont montré que cette opinion était erronée. Au microscope, le pinguécula paraît exclusivement formé par du tissu cellulaire condensé ; la couche épithéliale est considérablement épaissie en ces points et la plupart des vaisseaux sont oblitérés.

Cette petite tumeur n'occasionnant aucun trouble fonctionnel appréciable, il n'y aura lieu de s'en préoccuper que si elle devient trop apparente : on la saisit alors avec des pinces à griffes, et quelques coups de ciseaux suffisent pour l'exciser.

LIPOMES.

Les *lipomes* se présentent sous la forme de masses molles jaunâtres, légèrement bosselées, quelquefois adhérentes, d'autres foi

simplement sous-jacentes à la conjonctive. De Græfe (1), qui a eu l'occasion d'en observer plusieurs, leur assigne comme siége de prédilection la région comprise entre les muscles droit externe et droit supérieur : ce chirurgien les considère comme un prolongement anormal du tissu graisseux de l'orbite.

Bien qu'ils ne prennent un développement considérable qu'à un certain âge, leur origine date presque toujours de la naissance, ainsi qu'en témoigne leur coïncidence fréquente avec d'autres anomalies congénitales, telles que l'ectopie de la pupille, le coloboma des paupières, etc.

Si le lipome acquiert un volume assez considérable pour gêner les mouvements du globe, ou comprimer les conduits excréteurs de la glande lacrymale, il faut l'extirper. Pour cela, on le saisit avec de fortes pinces à griffes, ou mieux avec des pinces de Museux, puis on le dissèque avec le bistouri et les ciseaux, en ayant bien soin de ménager les parties voisines.

POLYPES.

Les polypes se présentent sous la forme de petites tumeurs charnues, mobiles, pédiculisées, atteignant parfois la grosseur d'une noisette ; la commissure externe est leur siége de prédilection ; pourtant leur pédicule est quelquefois implanté sur le pli semi-lunaire ou la caroncule lacrymale.

Leur structure est tout à fait analogue à celle des polypes développés sur les muqueuses des autres régions. Leur présence n'occasionne de troubles fonctionnels sérieux que lorsqu'ils ont atteint un certain volume. Ils entretiennent alors une irritation chronique de la conjonctive et gênent les mouvements du globe et des paupières.

On aura soin, en les extirpant, de cautériser assez profondément la muqueuse au niveau de leur pédicule, faute de quoi les récidives seraient à craindre.

KYSTES.

Nous avons déjà décrit les kystes développés aux dépens des conduits excréteurs de la glande lacrymale (*dacryops*).

Il en est d'autres qui, n'ayant plus le même siége et n'atteignant pas le même volume, se présentent sous forme d'une petite tu-

(1) *Archiv für Ophth.*, t. VII, 2e partie, p. 7.

meur, transparente, arrondie, située constamment au-dessous de la conjonctive bulbaire, sur les bords de la cornée. Leurs parois minces, transparentes, laissent apercevoir leur contenu fluide, séreux.

Dans un cas intéressant rapporté par de Wecker, le microscope révéla que la conjonctive amincie et adhérente faisait partie intégrante de la paroi du kyste. De Wecker en conclut que ce kyste s'était probablement développé aux dépens d'un lymphatique de la conjonctive.

De petits kystes *dermoïdes* s'observent quelquefois sur le limbe conjonctival au niveau du méridien horizontal de l'œil, ils empiètent d'ordinaire sur la cornée ; leur coloration est gris-jaunâtre, leur volume varie de la grosseur d'une lentille à celle d'une petite noisette ; ils sont quelquefois recouverts de poils qui deviennent une cause d'irritation pour la conjonctive.

La structure de leurs parois est analogue à celle de la peau : on y trouve des fibres de tissu cellulaire ondulé, mélangées de fibres élastiques, de follicules pileux ; leur cavité est remplie par une couche épaisse d'épithélium pavimenteux.

Ces kystes dermoïdes coïncident parfois avec d'autres malformations congénitales des paupières, telles que le coloboma. Dans une observation rapportée par Mayor (1), il existait en même temps un épaississement congénital de la conjonctive.

Les kystes dermoïdes, offrant toujours une certaine tendance à augmenter de volume aux dépens des tissus sous-jacents, seront enlevés sans hésitation. Leur extirpation complète présente quelquefois certaines difficultés, et n'est pas toujours sans danger, vu leur adhérence intime avec les membranes enveloppantes de l'œil. Il faudra autant que possible ménager la sclérotique et la cornée, dans la crainte de perforer le globe oculaire ; accident toujours redoutable.

Le professeur Ryba (2) expose ainsi le développement du kyste dermoïde conjonctival :

Dans les premiers temps du développement fœtal, la conjonctive, dont la structure est la même que celle du tégument en général, recouvre le globe oculaire. Les paupières ne sont pas encore formées ; ce n'est qu'à la dixième semaine qu'apparaissent deux bourrelets qui, se rapprochant peu à peu, finissent par s'accoler ; à la fin du quatrième mois la réunion est complète. Or, si à ce mo-

(1) Mayor, Thèse sur quelques maladies congénitales des yeux. Montpellier, 1808.

(2) *Prager Vierteljarschrift*, t. III, 1853.

ment-là les paupières, au lieu de se fermer complétement, laissent à découvert certains points de la conjonctive, cette membrane conservera à ce niveau la structure du derme, et non plus la structure d'une muqueuse.

CYSTICERQUE.

Sichel, Höring, de Græfe ont observé des cas de cysticerques situés dans le tissu cellulaire sous-conjonctival.

Dans cette région le cysticerque se présente sous forme d'une petite tumeur arrondie, diaphane, recouverte par la conjonctive ; à son centre on aperçoit une petite tache opaque, blanchâtre ou jaunâtre, qui correspond à la tête et au cou de l'animal. Il survient quelquefois un certain degré d'irritation de la conjonctive, au niveau de la tumeur, ce qui détermine un léger trouble et un faible épaississement de cette membrane.

Les malades accusent une sensation de gêne quand les paupières se rapprochent, dépendant de la position du kyste. La vision n'est nullement troublée. Sur un ensemble de quatre-vingt mille malades, de Græfe observa cinq fois le cysticerque sous-conjonctival, tandis qu'il fut trouvé environ quatre-vingts fois dans les parties profondes de l'œil.

Cette affection est extrêmement rare en France ; par une singulière coïncidence, Sichel est le seul qui l'ait observée plusieurs fois.

La guérison est facilement obtenue en énucléant le petit kyste.

La *filaire de Médine* a été trouvée aussi sous la conjonctive, mais ce n'est que dans les pays des tropiques. Ce petit ver, d'une longueur de 25 à 30 millimètres, peut provoquer des accidents inflammatoires intenses et de très-vives douleurs.

SARCOME.

Les sarcomes de la conjonctive sont très-rares ; ils prennent naissance au niveau du limbe conjonctival. Ils sont généralement pigmentés, très-vasculaires, saignant au moindre contact.

Dans quelques cas, leur développement a paru s'effectuer à la suite d'un traumatisme. Les taches pigmentaires congénitales de la conjonctive, qui restent si longtemps stationnaires, peuvent à un moment donné augmenter de volume, se transformer et donner naissance à ces tumeurs.

L'on a rencontré des formes mixtes de sarcome. Böttcher, ayant eu l'occasion d'examiner une production polypeuse de la conjonctive qui recouvrait la cornée et avait entraîné la perte de la vision, reconnut qu'il s'agissait d'un glio-sarcome. L'extirpation de ces tumeurs sera pratiquée aussitôt que possible.

ÉPITHÉLIOMA.

La littérature ophthalmologique renferme un assez grand nombre de cas d'épithélioma de la conjonctive; c'est d'ordinaire par suite de l'envahissement progressif du néoplasme, ayant débuté aux paupières, que la conjonctive se trouve atteinte; quelquefois cependant cette muqueuse a été envahie d'emblée; de Græfe, de Wecker, Horner en ont rapporté des exemples.

Le cancroïde conjonctival se présente sous forme de végétations; à leur surface, fongueuse, excoriée, se développe un ulcère plus ou moins étendu, dont le fond, granuleux, sanieux, offre une teinte rouge pâle, mêlée de produits jaunâtres. Si la cornée est envahie par le néoplasme, elle se perfore, et l'œil est rapidement détruit : mais, si la tumeur occupe les parties latérales du globe, elle traverse difficilement la sclérotique et offre plus de tendance à envahir les parties molles de l'orbite.

L'ablation de la tumeur sera faite aussitôt que possible ; Knapp recommande de recouvrir avec soin la perte de substance, en faisant glisser et en rapprochant par des points de suture la conjonctive adjacente. Il faut éviter toute irritation pendant la période de cicatrisation et pour cela maintenir l'œil sous un bandeau compressif.

Si l'épithélioma a récidivé après une première opération, ou si le globe oculaire est envahi dans une grande étendue, on sera obligé de le sacrifier et d'en faire l'énucléation.

CARCINOME.

Le cancer de la conjonctive, encore plus rare que l'épithélioma, est généralement secondaire ; c'est après avoir débuté par les paupières, le globe oculaire ou l'orbite, qu'il envahit la conjonctive. La tumeur, quelquefois mélanique, peut être mélangée à du sarcome.

Mackensie a mentionné deux variétés de fongus de la conjonctive. La première, correspondant à l'ancien *exophthalmos fongueux* de Beer, renferme évidemment la description de tumeurs de

diverse nature, que l'histologie a permis de séparer aujourd'hu en espèces distinctes. Les tumeurs de la deuxième variété, offran l'aspect d'une masse gélatiniforme, jaune claire ou brunâtre, finis sant par détruire complétement le globe oculaire, n'étaient san doute autre chose que du cancer médullaire. C'est dans cett même catégorie qu'il faut placer la tumeur enlevée par Abernethy énorme néoplasme développé aux dépens de la conjonctive ayar atteint le poids de 2 livres et demie. Chélius, Warlomont et Te telin en ont depuis rapporté de nouveaux exemples.

De Wecker a eu l'occasion d'enlever une tumeur de la conjon tive dont l'examen microscopique pratiqué par Cornil démont qu'il s'agissait d'un carcinome mélanique. Seitz a rapporté u cas analogue.

ENCANTHIS.

Les anciens auteurs consacraient un chapitre spécial à la de cription des tumeurs de la conjonctive développées aux dépens c la caroncule lacrymale ou du pli semi-lunaire ; ils les désignaie sous les noms d'*encanthis malin* et *bénin*.

Les tumeurs constituant l'encanthis malin, n'ayant de particuli que leur origine et leur siége spécial, doivent rentrer dans catégorie des néoplasmes de la conjonctive déjà énumérés, et do le point de départ se trouve souvent, comme nous avons eu occ sion de le dire, dans la caroncule lacrymale.

Nous ferons les mêmes réflexions au sujet de l'encanthis béni se montrant dans le cours des conjonctivites chroniques, et q n'est autre chose qu'un gonflement avec hypertrophie de la m queuse, plus prononcé en ces points où cette membrane est aus normalement plus épaisse.

Les follicules pileux de la caroncule donnent quelquefois nai sance à des poils (*trichiasis de la caroncule*), qui par leur lo gueur, leur rigidité ou leur direction vicieuse peuvent provoqu une irritation permanente assez vive. Il suffit de les épiler; da les cas de récidive on pourrait extirper la caroncule.

Les produits de sécrétion des éléments glandulaires, venant se concréter, forment de petits kystes analogues à ceux des gland de Meïbomius. En se développant outre mesure, ces produits mo bides entretiennent un certain degré d'irritation et de gonflemen Cette affection a été désignée sous le nom d'*encanthis calculeux*. C la guérit facilement en saisissant le kyste avec des pinces à griffe et en l'excisant en quelques coups de ciseaux.

CORPS ÉTRANGERS, LÉSIONS TRAUMATIQUES, SYPHILITIQUES.

Les corps étrangers s'introduisent fréquemment dans le sac conjonctival, quelquefois même ils pénètrent dans l'épaisseur de la conjonctive.

Ce sont, ordinairement, des grains de charbon, des paillettes de fer, d'acier, de petits morceaux de bois, de verre, des larves d'insecte; dans un cas cité par Mackensie, une mouche avait séjourné sous la paupière pendant plus de huit jours, occasionnant d'assez graves désordres. De Wecker a rapporté un exemple analogue.

La présence des corps étrangers provoque aussitôt une réaction fort vive, l'œil est injecté, larmoyant, les mouvements des paupières sont très-douloureux, et le malade les frotte constamment, dans l'espoir de déplacer le corps étranger; il y parvient quelquefois, mais le plus souvent il est obligé d'avoir recours à l'assistance d'un aide.

Pour bien mettre à jour le cul-de-sac supérieur, où se réfugient quelquefois ces corps étrangers, il faut renverser complétement la paupière supérieure, et engager en même temps le malade à regarder fortement en bas : on arrive ainsi à explorer tous les replis de la conjonctive.

La plupart de ces corps étrangers sont peu adhérents et faciles à reconnaître, en essuyant la muqueuse on les enlève aisément; d'autres fois, ils sont comme enkystés, l'on doit alors avoir recours à la curette de Daviel, à des pinces, quelquefois même à l'excision du pli de la muqueuse dans lequel ils sont implantés.

Une fois le corps étranger enlevé, quelques applications de compresses froides suffisent pour faire disparaître tous les symptômes d'irritation.

Les *blessures* de la conjonctive s'observent assez fréquemment: elles sont le résultat de traumatismes accidentels ou chirurgicaux.

Au niveau de la perte de substance on voit se former dès le lendemain un exsudat gris blanchâtre, la conjonctive s'injecte, se tuméfie, comme dans l'inflammation catarrhale; puis, peu à peu, la plaie se cicatrise, l'injection disparaît, et au bout d'un certain temps il ne reste aucun vestige de la perte de substance : la conjonctive bulbaire a repris son aspect normal.

Les blessures profondes de la conjonctive *palpébrale* sont plus graves, on doit les surveiller avec soin pendant la période de

cicatrisation, afin d'éviter l'établissement d'adhérences entre l'œi et les paupières.

Les *brûlures* de la conjonctive peuvent être occasionnées par de corps incandescents, ou par des agents chimiques. Leur gravit dépend surtout des lésions concomitantes de la cornée : cett membrane est-elle atteinte, le pronostic devient fort grave, la cica trisation en pareil cas est constamment suivie d'un symblépharo

S'agit-il d'une brûlure par un acide, on neutralisera aussitôt sc action corrosive, en faisant des lavages répétés avec des solutio alcalines, le carbonate de potasse de préférence.

S'agit-il de parcelles de chaux vive, l'on emploiera, d'après l recommandations de Gosselin, des solutions sucrées concentrée Les jours suivants, on se servira avec avantage, pour calmer l'i flammation, d'injections faites avec du lait : les collyres irritan seront absolument proscrits.

Pour éviter le symblépharon résultant d'une cicatrisatic vicieuse, quelques chirurgiens recommandent l'interposition ent les paupières et le globe d'un moule en plomb, d'un œil artifi ciel, etc.; il suffira, souvent, de rompre avec soin, chaque jou les adhérences.

Les *lésions syphilitiques* intéressant d'emblée la conjonctive so extrêmement rares. Desmarres et Ricord ont observé un malac qui fut atteint de chancre induré de la conjonctive avec adénop thie préauriculaire.

Després (1) a publié également l'observation d'une malade pr sentant des plaques muqueuses à la vulve et qui, ayant probabl ment transporté à ses paupières quelques parcelles de matière in culable, fut atteinte de syphilide conjonctivale.

Quand des *gommes* prennent naissance dans le tissu cellulai sous-conjonctival. la muqueuse ne s'ulcère que tardivement, a moment de l'élimination de la masse caséeuse. Dans un cas ra porté par de Wecker, la tumeur ulcérée fut prise pour un épith lioma; l'apparition sur le front et la tempe de taches cuivrées, ain qu'une éruption de tubercules ulcérés sur le bras gauche, pe mirent de rectifier le diagnostic.

Dans ces divers cas le traitement spécifique amena une prompt guérison.

(1) *Gazette des hôpitaux*, 27 janvier 1866.

MALADIES DE LA CORNÉE

HISTOLOGIE NORMALE ET PATHOLOGIQUE DE LA CORNÉE. — EXAMEN DE LA CORNÉE A L'ÉCLAIRAGE OBLIQUE. — DES KÉRATITES EN GÉNÉRAL. — KÉRATITES PHLYCTÉNULAIRE, INTERSTITIELLE, PARENCHYMATEUSE, VASCULAIRE, ULCÉREUSE, SUPPURATIVE. — LEUCOMES. — SYNÉCHIES ANTÉRIEURES. — STAPHYLOMES OPAQUES, CICATRICIELS. — STAPHYLOME PELLUCIDE. — LÉSION TRAUMATIQUE, BRULURES. — PARACENTÈSE DE LA CHAMBRE ANTÉRIEURE. — TRÉPANATION DE LA CORNÉE.

HISTOLOGIE NORMALE ET PATHOLOGIQUE DE LA CORNÉE.

Le tissu cornéen a depuis longtemps le privilége d'attirer d'une façon toute spéciale l'attention des histologistes. On comprend aisément que ce tissu avec sa substance fondamentale complétement hyaline et translucide soit très-propre à favoriser l'étude des métamorphoses pathologiques qui peuvent survenir dans ses cellules et sa substance intercellulaire.

C'est en s'appuyant en partie d'expériences faites sur la cornée que Virchow modifia les idées admises jusqu'alors sur l'inflammation.

Avant lui la plupart des auteurs admettaient que les produits pathologiques de l'inflammation étaient constamment formés par le système vasculaire, et que le processus morbide commençait par des troubles circulatoires dans les vaisseaux préexistants, ou par la formation de vaisseaux nouveaux dans les tissus qui en étaient dépourvus.

Virchow enleva aux vaisseaux ce rôle important pour le donner à la cellule : celle-ci, soit par segmentation et prolifération de son contenu, soit par les troubles nutritifs survenus dans la zone de substance fondamentale qui l'environne, donnerait naissance aux produits pathologiques de l'inflammation. Pour soutenir cette nouvelle doctrine rien n'était plus favorable que les expériences faites sur le tissu cornéen. Ici, en effet, on pouvait provoquer à volonté les phénomènes irritatifs, leur observation était facile, et leur évolution avait lieu dans un tissu (centre de la cornée) dépourvu de vaisseaux. Or, en examinant au microscope des cornées enflammées artificiellement, on vit que les opacités qui se formaient n'étaient dues ni à

des exsudats, ni à des extravasats, mais bien à des altérations survenues dans les cellules et la substance intercellulaire, dans un terrain complétement dépourvu de vaisseaux. Ces données, appliquées à l'histologie générale, ont contribué en partie à fonder la théorie cellulaire, théorie dans laquelle la cellule est considérée comme le véritable élément anatomique et fondamental de l'organisme.

L'étude histologique de la cornée intéresse donc non-seulement les ophthalmologistes, mais aussi les anatomistes et les pathologistes : c'est ce qui explique le nombre considérable de travaux dont elle est chaque jour l'objet. Nous ne parlerons ici que des plus importants et des plus récents.

HISTOLOGIE NORMALE.

La couche épithéliale ($0^m,03$ d'épaisseur) qui revêt la surface antérieure de la cornée est composée de plusieurs couches de cellules, dont les plus superficielles sont aplaties, les plus profondes cylindriques.

Au-dessous de cette couche, tous les auteurs classiques décrivaient une membrane vitreuse, élastique, amorphe, connue sous le nom de *lame élastique antérieure de Bowman*, à laquelle on faisait jouer un certain rôle dans les kératites superficielles, phlycténulaires, vésiculaires et autres. Les dernières recherches histologiques démontrent que cette membrane ainsi envisagée *n'existe pas*.

Immédiatement au-dessous de la couche épithéliale se trouve *le tissu propre* de la cornée dont les couches les plus superficielles renferment en moins grande abondance, il est vrai, les cellules dont nous allons parler tout à l'heure ; mais, traitée par l'hypermanganate de potasse, la substance fondamentale immédiatement sous-jacente à l'épithélium prend l'*aspect fibrillaire*, ce qui n'arrive pas pour les véritables lames vitreuses, en particulier pour la membrane de Descemet, dont l'homogénéité et la transparence parfaites résistent à l'action du même réactif.

Dans la structure du tissu cornéen, les histologistes distinguent les cellules et la substance fondamentale. Les cellules sont de *deux ordres*. Les unes, dites *migratrices* (corpuscules mobiles de la cornée de Recklinghausen) (1), sont caractérisées dans le tissu vivant par les mouvements amiboïdes dont elles sont animées.

(1) *Ueber Eiter und Bindegewebskörperchen. Virchow's Arch.*, t. XXVIII, p. 157.

Ces cellules se trouvent dans toute l'épaisseur de la cornée, elles se meuvent dans le champ du microscope en suivant des courbes plus ou moins sinueuses. Leur nombre augmente considérablement quand, sous l'influence d'un traumatisme ou d'une cautérisation provoquée, il se forme une infiltration purulente de la cornée.

A côté de ces cellules animées de mouvements amiboïdes, et sur lesquelles nous reviendrons tout à l'heure, on trouve le réseau des corpuscules signalés depuis longtemps par Toynbee et Virchow, qu'on désigne aujourd'hui, par opposition avec les précédents, sous le nom de *corpuscules immobiles* de la cornée (Recklinghausen), *corpuscules fixes* (Cohnheim).

Deux opinions sont encore en présence relativement à la nature de ces derniers éléments. Les uns (le plus petit nombre) considèrent ce réseau de corpuscules, s'anastomosant entre eux par leurs prolongements, comme un réseau creux canaliculé, dans lequel circule le liquide plasmatique (réseau plasmatique); les autres au contraire admettent que ces corpuscules cornéens ne sont autre chose que des cellules *protoplasmatiques*, c'est-à-dire des cellules sans enveloppe propre, formées par une substance finement granuleuse concentrée autour d'un noyau et contenue dans les cavités du tissu cornéen qui leur servent pour ainsi dire de moule.

Une expérience intéressante semble confirmer cette manière de voir : si l'on fait passer un courant d'induction à travers la portion du tissu cornéen placée sous le champ du microscope, on voit le protoplasma de la cellule se contracter, et devenir par conséquent plus petit dans toutes ses dimensions que la cavité qu'il remplissait. On rend ainsi très-apparents les fins canalicules occupés à l'état normal par les prolongements et les ramifications des cellules protoplasmatiques.

Il existe donc, dispersés dans la substance fondamentale de la cornée, deux ordres de cellules distinctes : les unes ayant des mouvements amiboïdes, cheminant dans l'épaisseur du tissu, probablement en déplaçant les cellules protoplasmatiques ; les autres, que nous venons de décrire, composées d'un noyau entouré d'une substance amorphe, finement granuleuse, ayant plusieurs prolongements, sans enveloppe propre.

Un des points les plus importants et les plus délicats de l'histologie normale et pathologique de la cornée consiste à déterminer quels sont les rapports réciproques de ces deux ordres de cellules et les dépendances qui existent entre elles.

La propriété remarquable que possèdent les premières d'avoir des mouvements amiboïdes n'a pas tardé à mettre en évidence

leur analogie complète avec les globules blancs du sang et les globules du pus, éléments anatomiques aujourd'hui démontrés identiques. Aussi, depuis que Cohnheim (1) a prouvé que les globules blancs du sang pouvaient traverser directement les parois des vaisseaux, plusieurs histologistes admettent que les cellules migratrices de la cornée proviennent en partie du sang. Cohnheim va plus loin : il cherche à démontrer qu'elles proviennent *exclusivement* du sang.

Voici les expériences fournies à l'appui de cette hypothèse. Quand, par suite d'une irritation artificielle, on produit une kératite suppurative, l'infiltration purulente est due à une accumulation considérable des cellules en question ; or, si l'on observe les cellules protoplasmatiques du tissu cornéen infiltré, on trouve qu'elles ont conservé leur aspect physiologique normal, qu'elles ne présentent aucune phase de segmentation, ni de prolifération, et que par suite elles n'ont pas pu donner naissance aux cellules migratrices. En outre comme preuves directes que ces dernières sont fournies par le sang, Cohnheim affirme que l'infiltration purulente commence toujours sur les bords de la cornée, seule portion pourvue de vaisseaux, et que l'on peut trouver les cellules du pus de la cornée infiltrées de matières colorantes (bleu d'aniline) injectées sur un point éloigné du système vasculaire.

Voici encore une autre expérience bien importante et bien remarquable, rapportée par cet histologiste (2), pour démontrer que les corpuscules fixes ne participent pas à l'infiltration purulente. Si l'on remplace, dans la mesure du possible, le sang d'une grenouille par une solution (75 pour 100) de chlorure de sodium, on peut cautériser impunément la cornée sans voir survenir ni opacités, ni purulence.

A cette opinion, d'autres auteurs, opposant une dénégation absolue, prétendent aussi démontrer par des expériences que les cellules migratrices se développent exclusivement aux dépens des cellules protoplasmatiques ; à leur tour ils invoquent l'expérience suivante. Si l'on cautérise une cornée de grenouille ou d'un mammifère après l'avoir au préalable détachée du globe oculaire, avoir par conséquent, détruit les rapports qu'elle affecte avec les vaisseaux, on voit apparaître *quand même* dans les parties irritées artificiellement un grand nombre de cellules possédant des mouvement amiboïdes, et qui n'ont évidemment surgi qu'aux dépens des

(1) *Ueber Entzündung and Eiterung. Virchow's Arch.* t. XL, p. 1.
(2) *Ueber das Verhalten der fixen Bindegewebskörperchen bei der Entzündung.*

cellules protoplasmatiques, dont la disparition est manifeste dans ces points-là (1).

L'emploi de la *purpurine* (2) a également permis à Ranvier (3) d'observer la prolifération des noyaux dans l'inflammation de la cornée.

Voici la description du procédé qu'il a employé :

« Avant de porter la cornée de la solution d'alun dans la purpurine, j'enlève l'épithélium avec un pinceau, dans de l'eau distillée.

« La substance fondamentale ou fibrillaire n'est pas colorée ou est à peine teintée, le protoplasma des cellules est clair et incolore, les noyaux sont colorés en rouge. Avec le carmin il est impossible de bien voir les noyaux, parce que la substance fibrillaire de la cornée se colore autant et même plus dans ce dernier réactif.

« La purpurine présente donc ici un très-grand avantage ; la preuve en est dans l'observation et la description, aujourd'hui possible, de ces noyaux de la cornée. Ils sont plats, le plus grand nombre se présentent de face, mais quelques-uns sont vus de profil ou de trois quarts. Leur forme est le plus souvent assez irrégulière. Quelques-uns sont arrondis ou elliptiques, mais la plupart présentent sur leur bord une ou plusieurs échancrures profondes, qui leur donnent la forme d'un noyau bourgeonnant sur le point de se diviser. Ils ne possèdent cependant qu'un seul nucléole nettement marqué. Ces noyaux sont placés dans un espace clair, étoilé, ou de forme bizarre, qui correspond au protoplasma des cellules cornéennes, limitées par le dépôt d'argent, lorsque la cornée a été préparée par imprégnation avec cette substance.

« Pour observer la multiplication des noyaux dans l'inflammation de la cornée, voici comment je procède : je fais au centre de la cornée avec une aiguille fine une petite perforation. Il s'écoule de l'humeur aqueuse. Le lendemain je fais de nouveau pénétrer la pointe de l'aiguille pour reformer l'ouverture et prolonger l'irritation. Le troisième jour je pratique la même opération et le quatrième je sacrifie l'animal.

« La cornée, préparée comme il a été dit pour les cornées saines, montre au voisinage de la solution de continuité, au centre des

(1) Hoffmann, *Ueber Eiterbildung in der cornea. Virchow's Archiv*, t. XLII, p. 204.

(2) La purpurine est une matière colorante extraite de la garance, soluble dans une solution bouillante d'alun ; la solubilité se conserve à froid si l'on ajoute une certaine proportion d'alcool. Le liquide coloré obtenu ainsi possède des vertus tinctoriales d'autant plus actives que la matière colorante tend à se précipiter facilement.

(3) *Des applications de la purpurine à l'histologie*, par Ranvier. *Archives de physiologie*, 1874, p. 761.

figures claires dont j'ai déjà parlé et qui ont été agrandies, des noyaux qui ont perdu leur forme plate, sont devenus globuleux et dès lors présentent une coloration plus forte. Certains de ces noyaux possèdent des bourgeons ou sont en forme de bissac; ou bien ils se sont divisés, et alors deux ou trois noyaux sont placés à côté les uns des autres dans la même cavité. Dans le voisinage de ces noyaux ainsi modifiés, se trouvent des figures étoilées et claires, dont les noyaux sont comme à l'état normal. Dans les conditions où je me suis placé, celles d'une irritation très-légère, je n'ai jamais vu une cellule lymphatique à côté d'un noyau ordinaire de la cornée. »

L'on comprend qu'en présence d'expériences aussi décisives pour et contre, il soit fort difficile de se prononcer d'une façon exclusive pour l'une ou l'autre théorie. Aussi beaucoup d'auteurs, cherchant sans doute à tout concilier, admettent une théorie mixte, attribuant la genèse des cellules migratrices, en partie au passage des globules blancs à travers les vaisseaux, en partie à la segmentation des cellules protoplasmatiques. C'est surtout sur le bord cornéen, qui est pourvu de vaisseaux, qu'aurait lieu le premier mode de production; c'est surtout au centre, partie non vasculaire, qu'on constaterait le second.

La substance fondamentale de la cornée, formant la plus grande partie du tissu propre, traitée par des réactifs appropriés, prend manifestement l'aspect fibrillaire.

Au moyen d'une solution d'hypermanganate de potasse et d'alun, qui ne laisse intacts que les faisceaux fibrillaires, on peut arriver à les dissocier et à les isoler; le plus grand nombre de ces fibres affectent une direction parallèle à la surface de la cornée, mais quelques-unes, ayant une direction oblique ou perpendiculaire, apparaissent, sur une coupe méridienne de l'œil, suivant des courbes s'étendant des parties superficielles aux parties profondes (*fibres arciformes*).

Quelques auteurs, appliquant au tissu cornéen la méthode des injections, ont cru trouver des canalicules et des espaces creux répandus dans la substance fondamentale (tubes cornéens de Bowman, espaces interlamellaires de Henle). Mais ces recherches ont été vivement critiquées par d'autres histologistes, pour qui ces prétendus espaces ne sont autre chose que le résultat d'une dissociation artificielle du tissu cornéen par l'injection employée. La même critique s'applique au réseau lymphatique signalé par Leber. Ces questions ont donc encore besoin de nouvelles recherches.

Les vaisseaux manquent complétement au centre de la cornée; ce n'est que sur les bords, dans une étendue de 1 millimètre à 1 millimètre et demi, qu'on rencontre des capillaires se continuant avec les artérioles et les veinules du limbe conjonctival.

Les petits troncs nerveux, au nombre de vingt-quatre à trente-six environ, pénètrent dans le tissu cornéen (Kölliker) en des points à peu près également distants les uns des autres; ils se subdivisent bientôt, et les fibres nerveuses perdent presque aussitôt leur myéline. Ainsi réduites au cylindre-axe, qui paraît lui-même se subdiviser, elles s'anastomosent entre elles pour former un réseau qui occupe les deux tiers de l'épaisseur de la cornée et dont les mailles sont d'autant plus petites que l'on se rapproche davantage des couches superficielles. Le réseau sous-épithélial, qui est celui dont les mailles sont les plus serrées, fournit de petits rameaux nerveux qui s'élèvent perpendiculairement à la surface de la cornée à travers les couches épithéliales; arrivés au niveau des plus superficielles, là où l'épithélium est aplati, ils s'anastomosent une dernière fois entre eux pour former un réseau extrêmement superficiel.

Cette accumulation des éléments nerveux à la surface de la cornée rend assez bien compte des troubles fonctionnels considérables, tels que photophobie intense, spasmes convulsifs de l'orbiculaire, douleurs souvent fort vives, qui accompagnent les affections cornéennes siégeant dans ces couches superficielles, ou n'intéressant presque que l'épithélium, comme les kératites phlycténulaires, vésiculaires, etc. Les couches les plus profondes du tissu cornéen sont au contraire presque dépourvues d'éléments nerveux; aussi voit-on habituellement les ulcérations superficielles, très-douloureuses au début, devenir indolentes à mesure qu'elles augmentent de profondeur et qu'elles envahissent ces couches dépourvues de sensibilité.

HISTOLOGIE PATHOLOGIQUE.

Dans les inflammations de la cornée, la substance fondamentale et les cellules subissent des altérations *passagères* ou *définitives*.

Les premières consistent dans une simple dissociation des faisceaux et des fibrilles; leur juxtaposition n'étant plus aussi intime, il se forme des espaces interfasciculaires qui n'existent pas à l'état normal, et dans lesquels s'infiltrent des liquides ou des cellules lymphatiques. Au gonflement des fibrilles succèdent des modifications

dans leur pouvoir réfringent, plus tard la perte de leur transparence. Toutes ces lésions altèrent la diaphanéité de la membrane, mais elles sont encore susceptibles de rétrocéder et de disparaître sans laisser de traces.

Dans les processus ulcéreux destructifs au contraire, dans la kératite suppurative, la substance fibrillaire elle-même subit une série de métamorphoses régressives, dont le dernier terme est sa destruction complète ; il est de règle d'observer en même temps dans les points envahis la disparition des corpuscules fixes.

Dans les circonstances les plus favorables, le tissu nouveau, comblant la perte de substance, se rapproche jusqu'à un certain point du tissu normal, mais sans jamais pourtant être absolument semblable, surtout au point de vue de la transparence.

Ces différences essentielles existant entre les lésions passagères, réparables et celles qui entraînent une désorganisation, profonde définitive et incurable, ont une haute importance au point de vue du pronostic.

Les modifications apportées par l'inflammation aux lamelles élastiques de la cornée et à leur revêtement épithélial sont de plusieurs sortes.

Nous avons déjà dit que les recherches les plus récentes ont démontré l'absence complète d'une membrane vitreuse antérieure ; la lame élastique de Bowman n'existe pas en tant que membrane distincte. Ainsi s'explique aisément la fréquence des altérations de la couche superficielle sous-épithéliale de la cornée, tantôt atteinte d'emblée, tantôt participant aux processus occupant les couches profondes. C'est souvent par elle que débutent les ulcérations, caractérisées par la destruction des corpuscules fixes et de la substance fondamentale. Dans la kératite interstitielle superficielle, les fibrilles de cette première zone sont gonflées, dissociées, et dans leurs intervalles les cellules lymphatiques sont infiltrées en abondance; enfin, il est très-fréquent de voir des vaisseaux s'y développer en grand nombre. Ces faits pathologiques n'auraient pas de raison d'être s'il s'agissait réellement d'une lame vitreuse, sous-jacente à l'épithélium, car ces membranes offrent une résistance remarquable à toutes les causes de destruction, aussi bien aux lésions pathologiques qu'aux agents chimiques.

La membrane de Descemet, qui présente réellement la structure d'une membrane vitreuse, et en possède aussi les propriétés, oppose une résistance beaucoup plus grande aux divers processus.

Ainsi, dans les staphylômes, alors même que le tissu cornéen est

détruit dans toute son épaisseur, la membrane de Descemet fait partie intégrante du nouveau tissu cicatriciel, sans avoir subi d'altération appréciable. On la voit quelquefois s'engager dans les perforations de la cornée, tapisser les bords de la plaie faire obstacle à la réunion immédiate et donner ainsi naissance à une fistule cornéenne.

Les changements que l'inflammation fait subir aux couches épithéliales, antérieures et postérieures, ont aussi leur importance. Dans toutes les variétés de kératite, y compris même celles qui débutent par les couches profondes et restent longtemps limitées en ces points, des modifications constantes se montrent dans la couche épithéliale antérieure. La prolifération inégale par places de ses cellules, leur accroissement, l'augmentation de leur volume, la dégénérescence graisseuse d'un certain nombre, produisent des rugosités à la surface de la cornée, et lui donnent un aspect dépoli.

Dans les ulcérations, la couche épithéliale, la première atteinte, est complétement détruite au niveau des points envahis. Dans les staphylômes, au contraire, les cellules superficielles dépourvues de noyaux s'aplatissent, se dessèchent, s'accumulent, formant une couche épaisse, presque cornée.

A la suite de cautérisations intempestives longtemps répétées, des substances métalliques s'imprégnent dans ces couches épithéliales, et occasionnent des taches indélébiles.

La régénération de l'épithélium à la surface de la cornée s'accomplit très-rapidement ; vingt-quatre heures suffisent pour la réparation des cellules détruites par les lésions traumatiques superficielles. D'après Iwanoff, cette régénération de la couche épithéliale aurait lieu aux dépens des cellules des couches superficielles de la cornée, qui entreraient en prolifération et se segmenteraient.

Dans la kératite phlycténulaire, la couche épithéliale (Iwanoff) est soulevée par des amas de cellules interposées entre elle et le tissu cornéen ; ce groupement de cellules a lieu le long du trajet des filets nerveux, à leur point de pénétration dans la couche épithéliale.

Quelquefois des sérosités s'accumulent au-dessous de l'épithélium et il se forme de véritables vésicules ou même des bulles.

L'épithélium qui revêt la face profonde de la membrane de Descemet est fréquemment aussi le siége d'altérations morbides. De petits amas blanchâtres, disséminés, formant un pointillé plus ou moins ténu, se déposent à la surface : l'adhérence de ces particules

solides avec la couche épithéliale est très-faible, car une simple paracentèse suffit pour les évacuer au dehors, entraînés qu'elles sont par l'humeur aqueuse. Examinés au microscope ces points semblent formés par des amas de cellules épithéliales, ayant subi des métamorphoses régressives. Considérés autrefois comme le résultat d'une variété particulière de kératite (*kératite ponctuée*), une observation plus attentive a prouvé depuis qu'ils appartiennent à l'iritis séreuse, à l'irido-cyclite, à l'irido-choroïdite : en pareil cas, le tissu propre de la cornée reste longtemps intact.

A l'état normal, le réseau des capillaires n'empiète que d'environ 1 à 2 millimètres sur les bords de la cornée, le centre en est complétement dépourvu ; mais dans certains états pathologiques la cornée se vascularise aussi bien à la surface que dans la profondeur, soit dans un espace restreint, soit dans toute son étendue. Iwanoff a démontré que la formation des vaisseaux à la surface de la cornée est toujours précédée d'une accumulation considérable de cellules entre la couche épithéliale et le tissu propre. L'apparition de ces cellules doit être considérée comme le premier stade de la formation des vaisseaux. Dans le deuxième, les vaisseaux existent, mais leurs parois sont tellement minces que le sang semble circuler librement entre les amas de cellules; plus tard leurs tuniques deviennent plus marquées et plus épaisses. En même temps survient une hypertrophie considérable de la couche épithéliale soulevée, enfin le dernier stade du processus aboutit à la formation de tissu cellulaire peri-vasculaire.

EXAMEN DE LA CORNÉE A L'ÉCLAIRAGE OBLIQUE.

Ce procédé d'exploration, imaginé par Helmholtz, consiste à diriger obliquement sur l'œil observé les rayons émanés d'un centre lumineux situé à côté du malade; il permet d'apprécier les plus faibles opacités de la cornée. L'examen doit se faire dans une chambre obscure. La source lumineuse, qui est le plus souvent la flamme d'une lampe, est disposée latéralement à 30 centimètres de la tête du malade, à la hauteur de l'œil et du côté externe. Une lentille de 2 pouces et demi de foyer tenue à la main est alors interposée entre l'œil et la lumière, l'observateur la dirige de telle sorte que son foyer corresponde à la cornée. Les divers points de la surface de la cornée, successivement éclairés par de légers déplacements de la lentille, ressortent avec une netteté d'autant plus grande que les parties adjacentes sont plongées dans l'ombre.

Lorsqu'il s'agit d'une exploration encore plus délicate, au lieu d'examiner à l'œil nu la surface de la cornée ainsi éclairée, on fera usage d'une loupe montée sur un manche, ou mieux de la loupe de Brucke, instrument plus perfectionné, sorte de petite lunette de Galilée monoculaire, qui donne un grossissement de 6 à 8 diamètres environ, tout en permettant d'observer l'œil à une distance de 8 à 10 centimètres.

La surface de la cornée une fois explorée, veut-on apprécier l'état des parties plus profondes, il suffit de rapprocher très-légèrement la lentille de l'œil ; le sommet du cône lumineux éclaire aussitôt les couches postérieures. Approche-t-on encore davantage la lentille, son foyer se trouve successivement transporté sur l'iris, sur le cristallin, et même, si la pupille est dilatée, sur les couches les plus antérieures du corps vitré.

La cornée *normale* présente quelquefois à l'éclairage oblique un léger reflet grisâtre qui pourrait en imposer pour un défaut de transparence et qui est pourtant uniquement dû à un changement survenu dans l'indice de réfraction de ses diverses couches.

Dans ces conditions, en effet, la lumière en traversant les diverses lamelles qui, tout en étant translucides, n'ont plus une homogénéité parfaite, se réfléchit en partie en passant de l'une à l'autre, leur donnant ainsi une légère teinte grisâtre nuageuse. Pour se convaincre, en pareil cas, que ce reflet n'est qu'apparent, il suffit d'éclairer le fond de l'œil avec le miroir plan de l'ophthalmoscope ; les opacités les plus fines se détachant alors nettement sur le fond rouge de l'œil uniformément éclairé, si l'on n'en retrouve aucune, c'est une preuve que la teinte grise était due simplement à une augmentation de densité des diverses couches de la cornée.

DES KÉRATITES EN GÉNÉRAL.

Avant d'aborder l'étude particulière de chaque variété de kératite, nous exposerons en quelques mots les symptômes de l'inflammation de la cornée en général. Nous éviterons ainsi, par la suite, bien des redites inutiles.

Le signe le plus constant de tous, celui qui tout d'abord nous permet de reconnaître qu'un processus inflammatoire envahit la cornée, c'est la perte de sa transparence. Son épithélium s'altère, sa surface perd son éclat, son brillant habituel ; elle est rugueuse, inégale, comme dépolie ; puis c'est le tissu propre qui,

à son tour, devient louche, opalescent dans une étendue variable. Même dans les ulcères dits *transparents*, une inspection attentive de la cornée à l'éclairage oblique permet toujours de noter un certain degré d'opacité.

Viennent ensuite les changements d'épaisseur : tantôt la cornée se présente comme infiltrée, épaissie, boursouflée ; tantôt, au contraire, amincie par des processus ulcéreux, elle semble prête à se rompre. Ces modifications de consistance sont nécessairement suivies de changements de courbure qui peuvent ultérieurement, par leur persistance, occasionner des troubles définitifs de la vision.

Dans certaines formes de kératite, apparaissent des vaisseaux visibles à l'œil nu. Ils rampent généralement à la surface, mais ils peuvent se répandre aussi dans les lamelles profondes.

L'évolution des lésions cornéennes s'accompagne ordinairement d'une injection vive de la conjonctive bulbaire ; cette injection, en s'étendant à la conjonctive palpébrale, aux culs-de-sac, peut devenir assez intense pour simuler une inflammation catarrhale de cette muqueuse.

A ces signes purement objectifs se joignent quelques *phénomènes subjectifs* appartenant également, à l'intensité près, à toutes les variétés de kératite.

La photophobie, si rare et si peu accusée dans les conjonctivites, existe à peu près constamment dans les inflammations de la cornée. Fait remarquable et dont nous avons déjà donné l'explication, l'impression de la lumière est d'autant plus pénible, d'autant plus douloureuse, que la lésion cornéenne est plus superficielle. Légère, quelquefois nulle, quand ce sont les couches les plus profondes, voisines de la membrane de Descemet, qui sont atteintes, cette photophobie acquiert son maximum d'intensité dans les érosions superficielles, dans les desquamations de la couche épithéliale, qui passeraient quelquefois inaperçues si on négligeait l'examen à l'éclairage oblique.

Les larmes sont sécrétées en abondance, mais il n'y a plus cette sécrétion exagérée de la muqueuse, cette production de mucopus qui est le propre des conjonctivites.

Les douleurs, d'ordinaire assez intenses, affectent le caractère névralgique, s'irradient le long des diverses branches du trijumeau, acquièrent quelquefois un degré de violence extrême ; ailleurs elles font presque complétement défaut. De même que la photophobie, elles peuvent être peu accusées, alors que les lésions du tissu cornéen sont des plus graves.

Quand on songe à l'importance du rôle physiologique de la cornée en tant que surface réfringente, il n'y a pas lieu de s'étonner du trouble fonctionnel toujours considérable qui accompagne les kératites.

La moindre altération de la couche épithéliale, le plus léger défaut de transparence retentissent d'une façon fâcheuse sur la vision qui, dès que ces lésions occupent l'ouverture pupillaire se trouve réduite à une simple perception quantitative de la lumière.

Les *causes* des kératites sont nombreuses et variées. Il est incontestable que le tempérament, l'état général, jouent un rôle prépondérant dans leur étiologie. Elles sont souvent le triste apanage des constitutions scrofuleuses; les formes phlycténulaire, vasculaire, parenchymateuse sont les manifestations habituelles de cette diathèse. Les états pathologiques graves de la muqueuse conjonctivale retentissent fréquemment sur la cornée pour y produire des kératites secondaires. Nous avons insisté sur ces complications en décrivant les conjonctivites purulentes et granuleuses. Un certain nombre d'affections intra-oculaires, telles que la cyclite, l'irido-choroïdite, le glaucome, s'accompagnent souvent de troubles nutritifs du côté de la cornée. Les causes de ce fâcheux retentissement dépendent probablement d'altérations des nerfs ciliaires impliqués dans ces divers processus choroïdiens ou comprimés par la pression intra-oculaire. Enfin les lésions du tissu cornéen peuvent être la conséquence d'altérations directes de ses nerfs trophiques, comme on l'observe dans la paralysie du trijumeau et le zona ophthalmique.

La *marche* des kératites est généralement rapide, et sauf dans la forme parenchymateuse, remarquable par la lenteur de son évolution, l'inflammation de la cornée présente pendant toute sa durée un caractère aigu. Sous l'influence d'un traitement convenable, les lésions superficielles sont réparées au bout de quelques jours : par contre, à la suite d'un violent processus ulcéreux ou suppuratif, cette membrane peut être complétement et à jamais détruite dans l'espace de quarante-huit heures.

Le *pronostic* présente toujours un certain caractère de gravité, soit à cause des accidents immédiats, tels que perforation, hernie de l'iris, destruction du tissu cornéen, etc., toujours à craindre dans les formes graves, soit à cause des altérations qui peuvent persister plus tard, telles qu'opacités, changements de courbure, leucomes, staphylômes, etc., ces troubles de la cornée, si peu accusés qu'ils soient, exercent toujours une influence fâcheuse sur la vision.

Le *traitement* des kératites, étant nécessairement en rapport avec leurs causes, devra être aussi varié que ces causes elles-mêmes.

Il consistera, localement, dans les instillations d'atropine, l'application de compresses chaudes, le bandeau compressif. Les collyres irritants, caustiques, devront être toujours laissés de côté. Outre qu'ils exercent une influence des plus fâcheuses, ils peuvent, en imprégnant le tissu cornéen altéré, donner naissance à des taches indélébiles. Nous en dirons autant des émissions sanguines locales, des applications de sangsues aux tempes, de la section des vaisseaux péricornéens : l'observation clinique a démontré que ces moyens, qui ont joui d'une grande vogue, sont plus nuisibles qu'utiles ; ils ne sont indiqués que dans des circonstances spéciales et tout à fait exceptionnelles.

La médication tonique conviendra aux formes scrofuleuses et à toutes celles qui dépendent d'une débilitation générale de l'organisme.

La paracentèse de la chambre antérieure sera indiquée lorsque l'inflammation de la cornée s'accompagne de la production de pus dans la chambre antérieure (*hypopyon*).

L'iridectomie sera pratiquée dans les kératites d'origine intra-oculaire et consécutives à l'irido-choroïdite ou au glaucome.

Enfin on emploiera l'électricité sous forme de courants continus, dans les cas de paralysie des nerfs trophiques de la cornée.

Prenant encore ici pour base de classification les lésions anatomiques, nous décrirons successivement les kératites phlycténulaire, parenchymateuse, vasculaire, ulcéreuse et suppurative.

KÉRATITE PHLYCTÉNULAIRE.

La kératite phlycténulaire, appelée aussi *vésiculeuse*, *pustuleuse*, affection très-commune dans la seconde enfance, est caractérisée par l'apparition de petites phlyctènes à la surface de la cornée.

Tantôt il n'y en a qu'une seule, tantôt il y en a plusieurs, disposées en arc de cercle et situées au pourtour de la cornée, au niveau du limbe conjonctival, à cheval pour ainsi dire sur la sclérotique et la cornée.

L'apparition de ces petites vésicules provoque constamment une réaction des plus vives : la conjonctive bulbaire s'injecte, un lacis de vaisseaux à mailles de forme triangulaire dont le sommet corres-

nd à la phlyctène et dont la base s'étend vers les culs-de-sac, étale à la surface du globe oculaire ; d'autres fois, l'hypérémie agne toute l'étendue de la muqueuse, la sécrétion augmente, s'al-re et devient muco-purulente, comme dans l'inflammation catar-nale de la conjonctive.

La photophobie est toujours intense ; ne sachant que faire our s'en préserver, les petits malades tiennent constamment a tête baissée, les mains appuyées sur les yeux. Le blépharo-pasme s'associe à cette photophobie ; par suite de la contraction permanente du muscle orbiculaire, la peau de la commissure externe se plisse, se fendille, et humectée continuellement par les larmes, finit par s'excorier.

Il est très-difficile d'écarter les paupières ; pour explorer l'œil, l'on est obligé d'avoir recours aux écarteurs, et cette manœuvre peut être assez douloureuse pour réclamer l'emploi du chloroforme.

Ces deux symptômes prédominants, photophobie et blépharospasme, ont évidemment leur point de départ dans l'irritation directe des nerfs cornéens. Les préparations d'Iwanoff (fig. 34)

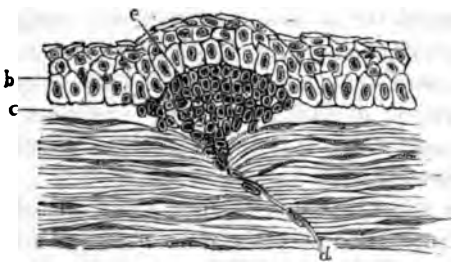

Fig. 34. Kératite phlycténulaire. — Amas de cellules accumulées sous l'épithélium *a* et le long du filet nerveux *e* (Ivanoff).

montrent, en effet, qu'au-dessous de l'épithélium soulevé se trouve une accumulation de cellules pénétrant dans l'épaisseur du tissu cornéen et se dirigeant précisément le long des filets nerveux terminaux. D'ordinaire, au bout de quelques jours la phlyctène se rompt, son contenu s'échappe au dehors, l'épithélium se reproduit à la surface de la cornée et tout rentre dans l'ordre. D'autres fois la vésicule persiste plus longtemps, s'organise, forme un véritable petit bouton autour duquel le tissu cornéen s'infiltre dans une certaine étendue et prend une teinte blanchâtre.

Ailleurs, c'est une traînée de vaisseaux qui se développent sur la cornée à partir du centre où siége la vésicule pour atteindre la périphérie où ils se confondent avec ceux du limbe conjonctival,

ou bien ils émanent d'une vésicule située sur le pourtour de la cornée, pour empiéter peu à peu vers le centre en suivant une direction transversale. De là le nom de *kératite en bandelette* donné à cette forme spéciale. Cette genèse de vaisseaux peut en s'exagérant s'étendre à une grande partie de la surface de la cornée. Celle-ci prend alors une teinte rougeâtre due à la finesse et au nombre considérable de ces ramuscules sanguins. En pareil cas la réaction est des plus vives, la photophobie extrême et le spasme de l'orbiculaire porté au plus haut degré.

Enfin, il est des circonstances plus fâcheuses, où la maladie prend une autre tournure : la phlyctène, après avoir persisté fort longtemps, se transforme en pustule, et celle-ci, une fois rompue, fait place à une *ulcération* plus ou moins profonde. Dès lors, la maladie change de caractère, s'aggrave et son traitement, comme nous le verrons bientôt, doit être modifié en conséquence.

Le *pronostic* est donc bien différent suivant les divers cas. La guérison spontanée n'est pas rare dans la forme simple, où la vésicule se rompt peu de jours après son apparition, et où l'épithélium se régénère promptement à la surface de la cornée. La kératite en bandelette se présente avec des complications plus sérieuses : la photophobie et le blépharospasme y sont portés à tel point que leur persistance peut à la longue inspirer quelque inquiétude. En outre, le développement des vaisseaux s'accompagne d'une infiltration interstitielle fort lente à se résorber et laissant quelquefois après elle des traces indélébiles.

L'ulcération succédant à la rupture d'une pustule peut suivre une marche progressive et déterminer des accidents analogues à ceux de la kératite ulcéreuse proprement dite, c'est-à-dire des perforations plus ou moins étendues, avec toutes leurs conséquences fâcheuses.

La scrofule semble jouer un grand rôle dans la production de cette maladie si fréquente chez les enfants malingres, chétifs, atteints d'éruptions impétigineuses de la face et du cuir chevelu. Elle ne les frappe pas exclusivement, mais chez eux la kératite phlycténulaire présente une ténacité particulière, les phénomènes réflexes, blépharospasme, photophobie, sont toujours très-accusés, apparaissant même avec des lésions insignifiantes de la cornée. Les récidives sont à craindre jusqu'à ce que la santé générale ait été améliorée par les soins et le changement d'âge.

Le traitement devra donc avant tout s'adresser à la constitution du sujet. L'huile de foie de morue, le sirop d'iodure de fer, le quinquina, la viande crue, etc., en un mot, tous les agents de la

médication tonique, seront susceptibles d'imprimer à la maladie une marche favorable et conviendront dans presque tous les cas.

Quant au traitement local, il variera suivant la forme et l'évolution de la maladie.

La photophobie et le blépharospasme cèdent d'ordinaire avec une facilité merveilleuse à l'emploi de la pommade jaune :

Précipité jaune.	1g,00
Cold-cream.	10 ,00

On introduit entre les paupières gros comme un grain de blé de cette pommade, une fois par jour.

Ce même topique convient admirablement aux formes vasculaires, kératite en bandelette, pannus superficiel, mais son emploi doit être quelquefois prolongé pendant fort longtemps.

La pommade jaune peut être remplacée par le calomel, dont on instille une petite quantité dans l'œil au moyen d'un pinceau, mais les propriétés de ce médicament sont beaucoup moins actives et moins efficaces que celles du précédent. Si le blépharospasme persiste pendant plusieurs jours, il faut craindre les funestes effets de la compression de la cornée par le muscle orbiculaire. L'enfant sera chloroformé, on écartera les paupières avec les élévateurs afin d'explorer la cornée avec soin ; est-elle ulcérée, offre-t-elle une teinte opaline uniforme, il faut sans hésiter débrider la commissure externe en sectionnant le muscle orbiculaire comme nous l'avons indiqué à propos du blépharospasme.

Quand il s'est formé une pustule et que celle-ci a donné naissance à une ulcération, l'application de topiques irritants doit être complétement abandonnée. Il faut alors recourir au traitement habituel des ulcérations de la cornée : instillations d'atropine, compresses chaudes, bandeau compressif, toutes méthodes qui seront exposées en temps et lieu. (Voyez *Ulcérations de la cornée*.)

KÉRATITE VÉSICULEUSE, BULLEUSE.

On a signalé quelquefois l'apparition à la surface de la cornée de vésicules transparentes, renfermant un contenu limpide et tout à fait comparables aux vésicules d'herpès (*herpès de la cornée*). Du reste, elles coïncident dans quelques cas avec une éruption analogue au pourtour des lèvres, du nez (Horner), ou sur le front, comme dans le zona ophthalmique.

Dans cette forme de kératite, il existe généralement des douleurs

ciliaires très-vives, du larmoiement, de la photophobie, de l'anesthésie de la cornée, une diminution de la tension intra-oculaire, symptômes qui semblent se rattacher à un trouble d'innervation du trijumeau.

Dans l'iritis chronique, le glaucome, la kératite parenchymateuse, on observe exceptionnellement de véritables *bulles* dues à l'accumulation de sérosité au-dessous de l'épithélium soulevé.

Une fois la rupture des parois des vésicules obtenue, soit par ponction directe, soit par l'instillation de calomel en poudre; l'atropine, le bandeau compressif suffiront pour combattre cette affection. On calmera les douleurs ciliaires violentes par des injections sous-cutanées de morphine. Chez un malade sujet à des récidives fréquentes, Hasner assura la guérison complète en enlevant la lamelle superficielle de la cornée au niveau des points envahis.

KÉRATITE INTERSTITIELLE, SUPERFICIELLE, CIRCONSCRITE.

Cette variété de kératite est caractérisée par l'apparition d'opacités légères, grisâtres, circonscrites, pouvant siéger n'importe où à la surface de la cornée.

Ainsi qu'on peut s'en assurer à l'éclairage oblique, les couches les plus superficielles de cette membrane sont seules atteintes. La perte de transparence est due au gonflement, à la dissociation des fibrilles de la substance intercellulaire, accompagné ou non d'infiltration de cellules lymphatiques.

La desquamation de l'épithélium, constamment altéré au niveau des points envahis, quelquefois détruit, est suivie d'excoriation, d'ulcération légère.

Cette forme de kératite est accompagnée dès le début de douleurs ciliaires plus ou moins intenses, d'une photophobie très-vive, de blépharospasme. La vision est plus ou moins gênée selon la situation centrale ou périphérique de l'opacité. Tous ces troubles disparaissent lorsque l'épithélium commence à se régénérer.

Dans la grande majorité des cas la maladie guérit rapidement et sans laisser de traces. Ce n'est que rarement, par suite de négligence ou d'un traitement intempestif, qu'elle traîne en longueur et qu'elle laisse après elle des opacités plus ou moins apparentes.

Le *pronostic* est moins favorable quand l'inflammation occupe les parties centrales, car d'une part la nutrition et la réparation sont moins actives, en ces points, et d'autre part la moindre altération de transparence y devient fort préjudiciable à la vision.

La kératite superficielle provient le plus souvent de lésions directes de la cornée, piqûres, déchirures, égratignures, pénétration de corps étrangers, etc. Elle survient spontanément chez les enfants scrofuleux, mais moins fréquemment que la kératite phlycténulaire.

La desquamation de la couche épithéliale de la cornée, qui s'observe quelquefois dans les conjonctivites, peut en être également le point de départ.

Le traitement consiste dans les instillations d'atropine, répétées plusieurs fois par jour, l'application de compresses chaudes, maintenues pendant vingt minutes soir et matin. Si la réaction est vive, si les douleurs sont violentes, on emploiera les frictions d'onguent belladoné autour de l'orbite, les injections sous-cutanées de morphine à la tempe, le chloral à l'intérieur. Même dans ces cas, il faut se garder de recourir aux émissions sanguines, qui sont toujours plus nuisibles qu'utiles.

S'agit-il d'excoriations légères, avec photophobie considérable, on retirera de grands avantages du bandeau compressif laissé en permanence, et levé seulement pour instiller l'atropine.

Ce traitement local sera suffisant dans les inflammations d'origine traumatique.

Aux malades dont la constitution est délabrée, on donnera l'huile de foie de morue, le sirop d'iodure de fer, les préparations de quinquina, etc.

KÉRATITE PARENCHYMATEUSE, PROFONDE, DIFFUSE.

Dans cette variété de kératite on voit apparaître au centre de la cornée une opacité diffuse, d'abord grisâtre, puis bientôt blanchâtre, ici superficielle, là plus profonde. L'infiltration nuageuse s'étend peu à peu vers la périphérie, recouvrant la cornée d'une teinte uniforme et lui donnant l'aspect d'un verre dépoli. Au bout d'un certain temps de petites taches plus foncées, d'un blanc sale, presque jaunâtre, se détachent sur ce fond mat et uni. Il n'existe pas de délimitation bien nette entre les parties saines et les parties malades, les contours de la région infiltrée se fondant graduellement avec les zones voisines. Le processus offre une tendance manifeste à progresser ; à la longue la cornée est voilée d'un nuage impénétrable à l'œil nu et même à l'éclairage oblique. De là difficulté extrême et souvent impossibilité absolue d'explorer la chambre antérieure, et de s'assurer de l'état de l'iris.

C'est d'ordinaire au moment où l'affection, ayant achevé son évolution progressive, arrive à sa période d'état sur un œil, que le même processus envahit la cornée du côté opposé. Mais, pour en arriver là, la kératite parenchymateuse demande plusieurs semaines et même plusieurs mois, sa marche étant relativement fort lente.

Une seconde variété de kératite parenchymateuse, la forme vasculaire, se présente avec une physionomie différente. Ici encore il existe des opacités diffuses; mais leur coloration rougeâtre atteste la présence d'un nouvel élément : ce sont de petits vaisseaux, extrêmement ténus, qu'on ne peut distinguer et isoler les uns des autres qu'à l'aide d'un fort grossissement, et qui forment, à la surface et dans l'épaisseur des couches cornéennes, un réseau à mailles serrées.

Les symptômes *subjectifs* différencient plus nettement encore ces deux variétés de kératite parenchymateuse : dans l'une, les douleurs sont nulles, la photophobie est à peine accusée, l'injection périkératique insignifiante. Dans l'autre, au contraire, il y a une vive réaction : l'œil est douloureux, sensible à la lumière, et tout autour de la cornée la conjonctive bulbaire est très-hypérémiée. La marche de cette dernière est aussi bien différente : en quelques jours elle atteint son maximum d'intensité : plus rapide aussi est sa guérison, quand un traitement rationnel est institué. Dans la forme indolente le processus évolue très-lentement, la résorption est longue, elle met quelquefois des années à s'effectuer et souvent incomplétement.

Il est des cas où l'apparition inattendue de vaisseaux, dans une kératite jusqu'alors indolente, vient activer une résolution attendue en vain pendant longtemps. Cette vascularisation de bon augure, survenant dans la période d'état, montre que les deux types cliniques que nous venons de décrire ne sont pas toujours très-nettement tranchés.

La kératite parenchymateuse indolente pourrait être confondue avec la *sclérose* de la cornée consécutive à l'épisclérite, ou à la sclérô-choroïdite antérieure. Mais dans ce dernier cas l'infiltration débutera toujours par les points de la cornée les plus rapprochés du bourrelet épiscléral, pour s'avancer de là vers le centre. Les plaques scléreuses seront nettement séparées des parties saines de la cornée. Les altérations superficielles de la couche épithéliale seront peu prononcées, caractères qui manquent toujours dans la kératite parenchymateuse.

La kératite phlycténulaire, lorsque la phlyctène a achevé son

évolution et que la réparation commence, pourrait être prise pour une kératite parenchymateuse vasculaire. Dans les deux affections il se développe des vaisseaux, mais ils sont superficiels lorsqu'ils sont chargés de réparer les désordres de la kératite phlycténulaire; ils sont au contraire profonds et rampent dans l'épaisseur même des couches de la cornée, s'il s'agit d'une kératite parenchymateuse vasculaire.

La kératite parenchymateuse, peu commune avant l'âge de douze ans, atteint sa fréquence maximum de dix-huit à vingt ans. Au delà de trente ans elle redevient extrêmement rare. C'est une maladie de longue durée, mais qui peut, dans la plupart des cas, être menée à bonne fin. La résorption des produits infiltrés est

Fig. 35. Kératite parenchymateuse. — Infiltration de cellules lymphatiques entre les faisceaux fibrillaires.

plus facile à obtenir que dans les autres variétés de kératite, car ici les éléments cellulaires de la cornée, les fibrilles intercellulaires restent indemnes. Il s'agit simplement d'une infiltration de corpuscules lymphatiques dans l'interstice des faisceaux fibrillaires dissociés.

Le *traitement* exige une grande patience de la part du malade et du médecin. Localement, il consistera uniquement dans les instillations d'atropine répétées quatre ou cinq fois par jour (solution de 5 centigrammes pour 20 ou 30 grammes d'eau); dans la forme

indolente, on y joindra, deux fois par jour, pendant vingt minutes l'application de compresses chaudes ou de cataplasmes. Malgré la lenteur apparente de la guérison, malgré les sollicitations du malade fatigué d'une médication dont il ne ressent pas les effets immédiats, il faut s'en tenir là et surtout proscrire absolument les collyres irritants, les substances astringentes et caustiques qui occasionneraient les plus graves désordres.

Le traitement général, beaucoup plus important, mérite de fixer notre attention. Hutchinson, invoquant l'aspect chétif des malades, l'existence d'accidents antérieurs, l'*état des dents quelquefois échancrées au niveau du bord libre*, considère la kératite parenchymateuse comme une manifestation de la *syphilis congénitale* et recommande chaleureusement l'usage de l'iodure de potassium à l'intérieur. Sans nier cette influence, incontestable en certains cas, nous pensons qu'elle n'est pas unique, et qu'en dehors de la syphilis d'autres causes diathésiques, susceptibles d'entraîner la déchéance de l'organisme ou un état de profonde anémie peuvent avoir le même résultat fâcheux. Nous sommes d'autant plus disposés à soutenir eette opinion que nous avons vu dans ces cas l'iodure de potassium, même à hautes doses, ainsi que les frictions mercurielles, agir avec moins d'efficacité que l'huile de foie de morue, le sirop d'iodure de fer, le vin de quinquina, la viande crue, etc. Le meilleur traitement consiste incontestablement à associer ces divers toniques à l'iodure de potassium donné à la dose de 50 centigrammes à 2 grammes suivant l'âge et la force du sujet.

Quand l'affection est guérie depuis longtemps déjà, et que cependant des opacités persistent sur la cornée, l'instillation de la poudre de calomel, l'introduction entre les paupières d'une faible quantité de pommade au précipité jaune favorisent la disparition de ces derniers vestiges d'une inflammation ancienne. Ces médicaments, doués d'une action irritante, seront toujours employés avec ménagement; on sera prêt à les suspendre au moindre retour de l'inflammation.

Il est enfin quelques cas très-rebelles où, malgré tout, des taches blanchâtres persistent au centre de la cornée. Le traitement qui convient alors est le même que celui qui s'applique aux plaques scléreuses, dont l'analogie avec ces reliquats d'infiltration ancienne est, du reste, complète. C'est la *péritomie* ou *syndectomie* opération qui consiste à enlever, tout autour de la cornée, un anneau de conjonctive saine de 5 à 6 millimètres de largeur. Les résultats de cette opération ne sont pas immédiats ; mais au bout de deux à trois mois, la résorption devient manifeste.

La kératite parenchymateuse *ponctuée*, variété plus rare que la précédente et caractérisée par l'apparition dans les couches profondes de la cornée de petites taches bleuâtres, entourées d'une zone grisâtre diffuse, reconnaît souvent pour cause la syphilis et réclame l'emploi des mercuriaux.

KÉRATITE VASCULAIRE (PANNUS).

Des vaisseaux peuvent se développer à la surface de la cornée dans plusieurs circonstances différentes.

Nous avons déjà parlé d'une forme particulière de kératite parenchymateuse, à marche aiguë, dans laquelle un fin réseau vasculaire envahit à la fois la surface et la profondeur de la cornée.

Dans la kératite ulcéreuse la régénération trop rapide de la perte de substance s'accompagne, comme nous le verrons, de la formation de vaisseaux dont le rôle physiologique semble destiné à la réparation du tissu et dont l'abondance est quelquefois telle qu'il est nécessaire de la modérer.

Au sujet de la kératite phlycténulaire nous avons insisté sur

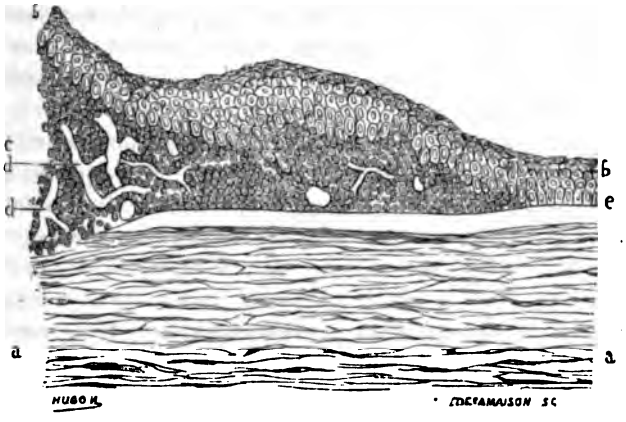

Fig. 36. Pannus superficiel. — *d* vaisseaux développés au milieu de cellules infiltrées sous l'épithélium *a*.

l'apparition fréquente d'exsudats vascularisés, dont la forme étroite, allongée, a fait donner à cette affection le nom de *kératite en bandelette*.

On doit rapprocher de cette variété la kératite vasculaire superficielle, assez fréquente chez les scrofuleux. Elle est le résultat

d'une production abondante de cellules qui s'accumulent entre l'épithélium et le tissu propre de la cornée, et parmi lesquelles se développent les premiers vaisseaux. Au début, ceux-ci ont leurs parois tellement minces, que le sang paraît circuler librement entre les cellules. Plus tard leur calibre augmente, ils deviennent visibles à l'œil nu, puis tortueux, variqueux, distribués d'une façon irrégulière à la surface de la cornée.

Cette affection s'accompagne de vives douleurs ciliaires avec larmoiement et photophobie ; la vision est toujours atteinte à un haut degré par suite de l'altération de transparence de la cornée. La pommade au précipité jaune est encore ici d'une efficacité remarquable.

Mais, de toutes les formes de *pannus*, la plus fréquente, la plus grave est celle qui se montre dans la conjonctivite granuleuse chronique et qui est décrite par les auteurs sous le nom de *pannus trachomateux*. Nous en avons dit quelques mots au sujet des granulations de la conjonctive et nous avons déjà signalé le lieu d'élection de ce pannus qui occupe d'ordinaire la portion de cornée recouverte par la paupière supérieure. En ces points, au niveau du limbe conjonctival, les vaisseaux cornéens semblent se continuer avec ceux de la conjonctive. La largeur des mailles vasculaires est très-variable ; tantôt elles sont étroites au point de masquer complétement les tissus sous-jacents (*pannus crassus*, *sarcomatosus*), tantôt elles sont assez larges pour laisser entrevoir la surface de la cornée (*pannus tenuis*).

Les couches superficielles de cette membrane sont constamment altérées; leur surface est rugueuse, inégale, sillonnée de petites élevures correspondant au trajet des plus gros troncs vasculaires; elles sont envahies par des opacités, tantôt circonscrites, tantôt diffuses. Il n'est pas rare de voir dans l'interstice des vaisseaux de véritables granulations analogues à celles de la conjonctive. Quelquefois le caractère du processus change, il se forme des ulcérations aboutissant à des perforations plus ou moins étendues.

Les lésions histologiques de la cornée dans le pannus trachomateux consistent, en plus de la formation de nouveaux vaisseaux, dans la production d'un nombre considérable de cellules fusiformes. Ritter et Schweigger ont trouvé ces cellules répandues dans les couches superficielles (environ un huitième de l'épaisseur). Une ligne de démarcation assez nette sépare la portion infiltrée devenue opaque de celle qui est restée saine et transparente; pourtant, dans le voisinage de la sclérotique, l'infiltration de ces

cellules peut s'étendre à toute l'épaisseur de la cornée jusqu'à la membrane de Descemet.

Schweigger, ayant eu l'occasion d'examiner au microscope une membrane ayant été le siége d'un pannus, trouva la couche la plus superficielle détruite par de petits ulcères en partie comblés par la régénération de l'épithélium ; les couches sous-jacentes devenues opaques comprenaient environ le tiers de l'épaisseur de la cornée ; l'opacité était due, comme Ritter l'avait déjà signalé, à la présence de nombreuses cellules fusiformes entre lesquelles on trouvait à peine quelques vestiges de substance intercellulaire transparente. Cette disparition de la trame fibrillaire composant la substance fondamentale de la cornée explique l'affaiblissement de cette membrane et la facilité avec laquelle, cédant alors à la pression intra-oculaire, elle devient staphylomateuse.

Les *troubles fonctionnels* sont toujours très-accusés ; si l'ouverture pupillaire est envahie, la vision peut être réduite à une simple perception lumineuse quantitative. On observe constamment de la photophobie, un larmoiement intense, des douleurs ciliaires, un gonflement œdémateux du bord libre des paupières.

Les altérations de la cornée sont en rapport avec la gravité des lésions de la conjonctive : elles présentent des alternatives d'amélioration et d'aggravation qui trahissent les variations que subit l'état de la muqueuse. A mesure que les désordres augmentent du côté des paupières, que les culs-de-sac disparaissent, que le tarse déformé comprime davantage la cornée, que les cils déviés en irritent la surface, le pannus devient de plus en plus épais et finit par former une véritable membrane épaisse, fongueuse, bourgeonnante, recouvrant uniformément le globe oculaire.

Dans quelques cas extrêmes l'irritation se propage à l'iris, puis au corps ciliaire, et la douleur quand on presse cette région, la diminution de tension du globe, révèlent l'existence d'une *irido-cyclite :* ailleurs le processus prend le caractère *glaucomateux* et la tension augmente. On peut voir aussi la cornée se ramollir, céder à la pression intra-oculaire et devenir staphylomateuse, ou bien se transformer en un tissu cicatriciel opaque impropre à la vision, et s'atrophier.

Il ne faudra jamais perdre de vue que le traitement de cette affection est subordonné à l'état de la conjonctive ; aussi, quand la muqueuse n'est pas désorganisée, les cautérisations dirigées contre les granulations suffisent pour amener la disparition du pannus. Existe-t-il des poussées aiguës avec ulcérations, les instillations d'atropine seront aussitôt prescrites. Quand la maladie a

de la tendance à se perpétuer, à devenir chronique, on examinera avec soin l'état des paupières. Les trouve-t-on volumineuses, épaissies, existe-t-il un rétrécissement de l'ouverture palpébrale, une déviation des cils, ce seront là autant d'états morbides qui réclameront les opérations spéciales déjà décrites (voy. *Trichiasis*, *Blépharophimosis*).

Enfin, dans les cas de pannus charnu, sarcomateux, il ne reste plus que deux moyens extrêmes déjà signalés en parlant de la conjonctivite granuleuse : l'abrasion de la conjonctive autour de la cornée (*syndectomie*), ou l'inoculation du pus d'une conjonctivite purulente.

KÉRATITE ULCÉREUSE.

Dans cette variété de kératite l'inflammation s'accompagne de l'élimination du tissu envahi. Le processus ulcéreux détruit d'abord les lames superficielles, puis les lames profondes, produisant de véritables pertes de substance dans l'épaisseur de la cornée. La situation superficielle ou profonde des ulcérations, la gravité exceptionnelle et la pathogénie spéciale de quelques-unes d'entre elles légitiment la distinction de trois variétés principales :

1° Ulcères superficiels circonscrits, ayant peu d'importance et pouvant disparaître sans laisser de traces;

2° Ulcères profonds, plus graves que les précédents, aboutissant quelquefois à des perforations plus ou moins vastes, laissant toujours à leur place une cicatrice indélébile ;

3° Ulcères serpigineux, remarquables par leur mode particulier d'évolution, leur gravité exceptionnelle et la production presque constante de pus dans la chambre antérieure (kératite à hypopyon).

ULCÈRES TRANSPARENTS, SUPERFICIELS.

Ces ulcères, quelquefois difficiles à reconnaître à cause de leur transparence presque complète, peuvent échapper à un premier examen; il n'existe, en effet, à la surface de la cornée aucune tache qui attire l'attention; mais, en invitant le malade à regarder obliquement dans des directions différentes, on rendra apparente la perte de substance, qui semble produite comme par un coup d'ongle (Velpeau). L'examen à l'éclairage oblique lèvera les doutes, et renseignera d'une façon précise sur le siége, la situation et l'étendue des ulcérations. Il est rare que la cornée explorée de cette

façon ne présente pas une très-faible teinte opaline dans le voisinage du point envahi, altération légère, facilement inaperçue, si l'on néglige ces moyens d'investigation.

Les *symptômes subjectifs* sont ceux des kératites en général : photophobie, larmoiement, douleurs névralgiques dans les branches du trijumeau. Quant aux troubles fonctionnels, ils dépendent beaucoup du siége de la lésion. Si l'ulcération occupe les parties périphériques de la cornée, la vision reste normale ou à peu près ; lorsqu'au contraire elle se trouve en face de l'ouverture pupillaire, quelque minime, quelque superficielle que soit la perte de substance, la vision peut être altérée. Les contours des objets extérieurs perdent plus ou moins de leur netteté. Dans certains cas, le malade voit autour des flammes, des lignes, des figures lumineuses, plus ou moins nombreuses, concentriques, et reproduisant en général la forme de l'ulcération. Ce sont là des phénomènes dus à la réfraction irrégulière des rayons à travers la surface dépolie de la cornée.

Ces ulcères superficiels sont presque toujours d'origine traumatique ou reconnaissent une cause purement locale.

On les observe à la suite de piqûres, déchirures, égratignures de la cornée, etc., ou dans le cours des conjonctivites.

Les instillations d'atropine suffisent en général pour amener leur guérison ; la perte de substance met quelquefois un temps fort long à se combler, il peut même arriver que la régénération ne soit jamais complète et qu'il reste une petite dépression, comme une facette, à la surface de la cornée.

Dans d'autres cas, malgré le traitement, l'ulcération augmente de profondeur et d'étendue et prend dès lors les caractères des ulcères profondes.

ULCÈRES PROFONDS.

Ces ulcères à marche envahissante, et qui attaquent à la fois la surface et la profondeur de la cornée, présentent pendant la durée de leur évolution trois stades distincts qu'il importe de savoir reconnaître.

Au *début* la couche épithéliale est détruite la première, puis viennent les lames superficielles de la cornée (membrane de Bowman). Le processus ulcéreux, s'étendant aux parties profondes, entraîne la destruction de tous les éléments constituants du tissu cornéen, substance fibrillaire intercellulaire et corpuscules fixes. On observe également une accumulation assez considérable de cellules lym-

phatiques migratrices au niveau de l'ulcération et dans son voisinage.

Les progrès du processus se laissent facilement apprécier à cette période, car la perte de substance augmente tous les jours d'étendue sous les yeux de l'observateur.

Les phénomènes inflammatoires sont à leur apogée, sauf dans les formes indolentes, où il n'y a aucune réaction ; l'injection périkératique est des plus vives; la photophobie, le larmoiement, les douleurs ciliaires sont des plus intenses.

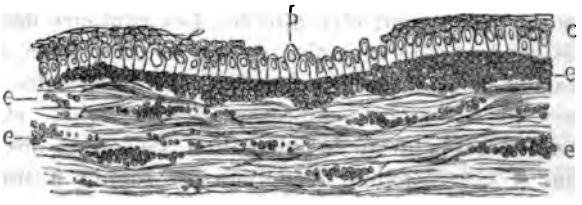

Fig. 37. Ulcère de la cornée. — *b* épithélium détruit, *e* infiltration de cellules lymphatiques.

Tant que l'affection reste *progressive*, les bords de l'ulcère sont déchiquetés, abrupts, taillés à pic. Le fond est rempli par un détritus moléculaire, sorte de magma sale, grisâtre, formé par les débris du tissu détruit. Une zone d'un gris blanchâtre, dont la teinte s'atténue à mesure qu'elle s'éloigne de l'excavation, l'entoure de tous côtés. La coloration de cette aréole, variable d'un jour à l'autre, fournit des renseignements précieux sur la marche de la maladie.

L'ulcération augmente-t-elle d'étendue, les parties jusqu'alors transparentes deviennent nuageuses ; celles qui étaient grisâtres prennent un ton plus foncé, blanchâtre, jaunâtre ; toutes ces teintes deviennent de plus en plus foncées à mesure que l'affection progresse; leur maximum d'intensité se trouve toujours au pourtour du foyer morbide.

Dans la *période d'état*, l'ulcération commence à se déterger, les bords sont moins déchiquetés; l'épithélium, qui avait disparu sur une grande étendue, se reproduit ; une couche régulière de cellules recouvre le fond de l'ulcère, qui commence à miroiter; la cornée recouvre peu à peu sa transparence, d'abord dans les points les plus éloignés du foyer morbide, puis peu à peu jusqu'au voisinage. Le développement de vaisseaux, sur les bords de l'ulcère, qui s'observe quelquefois, est un signe certain que l'ulcération est arrivée à la période d'état et qu'elle va entrer dans la période de régénération.

Enfin, la *cicatrisation* s'effectue, la perte de substance se comble; au-dessous de l'épithélium qui tapisse tout d'abord le fond de l'ulcère, de nouvelles couches se forment, s'organisent, et comblent peu à peu l'excavation. Ses bords deviennent lisses, unis, se continuent sans interruption avec la surface de la cornée; à la place de l'ulcération il n'existe qu'une simple dépression et une tache cicatricielle, susceptible de s'éclaircir plus ou moins par la suite.

Nous devons signaler une variété particulière d'ulcération, en forme de croissant, qui, située près de la périphérie de la cornée, s'avance en en longeant les bords, y forme une rainure profonde et compromet ainsi la nutrition des parties centrales.

Les abcès de la cornée transformés en ulcères offrent un aspect particulier : leur fond est occupé par un magma purulent, jaunâtre; tout autour le tissu cornéen, infiltré de cellules lymphatiques, est plus trouble, plus jaune que dans l'ulcère simple. Quelquefois les processus ulcéreux et suppuratif marchent de pair et il est difficile d'établir la part qui revient à chacun d'eux.

Les ulcérations vastes et profondes s'accompagnent de la formation de pus dans la chambre antérieure (*hypopyon*); toutefois cette complication est beaucoup plus fréquente dans la forme serpigineuse.

A mesure que la régénération s'accomplit, les symptômes inflammatoires s'amendent, les douleurs se calment, l'injection périkératique diminue, puis disparaît, et la cornée reprend sa transparence normale jusqu'au pourtour de l'ulcération.

Les *symptômes subjectifs* consistent dans la photophobie, accompagnée de larmoiement et de blépharospasme. Les douleurs ciliaires sont plus ou moins vives. Du reste, l'intensité de ces symptômes est des plus variables, ils font presque complétement défaut dans la forme qu'on pourrait appeler indolente, et que quelques auteurs désignent sous le nom d'*asthénique*. Ailleurs, au contraire, existe un cortége inflammatoire complet : douleurs très-vives à caractère névralgique, photophobie extrême, hypersécrétion abondante des larmes; c'est la forme *sthénique*. Rappelons ici que les phénomènes de réaction, surtout la photophobie, sont d'autant plus intenses, que la lésion est plus superficielle. Dans l'un et l'autre cas la vision peut être momentanément abolie, si l'ulcération est centrale.

Étiologie. — La kératite ulcéreuse se montre fréquemment à la suite de traumatismes intéressant la surface de la cornée, érosions superficielles, piqûres, déchirures, plaies contuses. Ailleurs, l'ul-

cération succède à une vésicule, à une pustule qui, s'étant rompue, laisse après elle une perte de substance.

Certaines affections intra-oculaires, l'irido-choroïdite, le glaucome aigu et subaigu, donnent naissance à des processus ulcéreux de la cornée. La lésion de la cornée n'est alors que l'expression d'un état grave de l'œil, qu'il faut savoir reconnaître et combattre. L'examen attentif de l'iris, l'exploration par le toucher de la région ciliaire, l'état de la tension du globe permettront de la rapporter à sa véritable cause.

La paralysie du trijumeau peut provoquer la destruction du tissu cornéen : cette variété de kératite, à la fois ulcéreuse et suppurative, désignée sous le nom de *neuro-paralytique*, sera l'objet d'un chapitre spécial.

En traitant du zona ophthalmique et de ses complications oculaires, nous avons parlé avec des détails suffisants des ulcères de la cornée qui accompagnent fréquemment cette affection. Il est inutile d'y revenir.

Parmi les maladies générales susceptibles d'engendrer le processus ulcéreux de la cornée, il faut citer la variole, où les ulcérations prennent un caractère de gravité exceptionnelle et, en dépit de toute intervention, aboutissent à des perforations étendues.

Enfin, rappelons ici les inflammations ulcéreuses survenant du côté de la cornée, dans le cours des conjonctivites graves, granuleuse, purulente ou diphthéritique.

Pronostic, complications. — Dans les cas les plus heureux, la cicatrisation semble complète, la perte de substance se trouve comblée en totalité par un tissu de nouvelle formation transparent. Mais le plus souvent des taches blanchâtres cicatricielles persistent au niveau de l'ulcère ; selon que leur teinte est plus ou moins foncée, elles ont reçu les noms d'*albugo*, de *macule*, ou de *leucome*.

Enfin le pronostic peut être singulièrement aggravé par quelques complications qu'il nous reste à signaler.

L'ulcère, creusant en profondeur, atteint quelquefois les couches les plus profondes de la cornée : entre le fond de l'excavation et la chambre antérieure il n'y a plus qu'une mince lamelle, incapable d'opposer une longue résistance à la pression intra-oculaire ; dès lors, la perforation est imminente. L'évacuation de l'humeur aqueuse qui la suit exerce, dans certains cas, une influence favorable sur la marche de la maladie ; le mouvement nutritif s'accélère et, grâce à la détente de la tension intra-oculaire, la régénération du tissu cornéen peut s'effectuer dans les points affaiblis.

Bien que l'ulcération ait atteint une certaine profondeur, la

perforation tarde quelquefois à se faire, la membrane de Descemet refoulée en avant se présente alors sous la forme d'une petite vésicule transparente (*kératocèle*). Si la rupture a lieu à ce moment, les bords de l'ulcération se trouvent tapissés par les débris de la membrane vitreuse et ont peu de tendance à se rapprocher, il s'établit ainsi une *fistule cornéenne*. Dès lors, l'humeur aqueuse s'écoule au fur et à mesure qu'elle se reproduit, la chambre antérieure n'existe plus, et la diminution de la tension intra-oculaire s'accompagne d'une congestion intense des membranes profondes, congestion qui peut, à la longue, devenir fort compromettante pour l'intégrité de l'organe.

La perforation est-elle située en face de l'ouverture pupillaire, le cristallin, refoulé contre la face postérieure de la cornée par suite de l'écoulement de l'humeur aqueuse, se trouve en contact avec le point ulcéré ; ce contact vient-il à se prolonger, des exsudats se forment sur la cristalloïde antérieure. Plus tard, l'ouverture se referme, la chambre antérieure se remplit et le cristallin repoussé en arrière reprend sa position première, mais des opacités capsulaires en occupent toujours le centre. Telle est l'origine des cataractes pyramidales centrales capsulaires, assez fréquentes chez les enfants. Un filament d'exsudat plastique, allant de la cristalloïde antérieure à la cornée, témoigne longtemps encore de l'existence d'une ancienne adhérence.

Dans les cas où la perforation est assez grande pour permettre à l'iris de s'engager entre les lèvres de la plaie et de faire hernie au dehors (*myocéphale*), la partie herniée s'enflamme, contracte des adhérences avec les parties voisines, elle ne peut plus être dégagée et devient le point de départ d'un staphylôme partiel de la cornée.

Il y a lieu de distinguer les adhérences périphériques des adhérences centrales, où le *sphincter* de l'iris se trouve engagé entre les lèvres de la plaie cornéenne. Cet accident a pour conséquence la déformation de la pupille et le tiraillement de l'iris dont les mouvements se trouvent entravés ; nous verrons en parlant des synéchies que cet accident peut produire ultérieurement des désordres graves.

Enfin, si, l'ulcération ayant détruit la cornée sur une large étendue, le prolapsus de l'iris est considérable, il se forme des *staphylômes*, complets, opaques, volumineux, entraînant la perte définitive de la vision. D'autres fois, la zonule de Zinn peut se rompre, le cristallin et une partie du corps vitré s'échappent au dehors, accidents qui déterminent l'atrophie du globe oculaire.

Traitement. — Le traitement local consistera dans les instillations répétées d'atropine aux doses suivantes :

Sulfate neutre d'atropine.	0g,05
Eau distillée.	20 ,00

3 ou 4 gouttes de ce collyre seront instillées toutes les trois ou quatre heures.

Si les douleurs sont vives, on pourra associer à ce moyen les frictions belladonées autour de l'orbite ou les injections sous-cutanées de morphine à la tempe, à la dose de 1 centigramme.

Chlorhydrate de morphine.	0g,60
Eau distillée.	30 ,00

10 gouttes de cette solution représentent exactement 1 centigramme de morphine. Quant aux collyres caustiques, métalliques ou autres, on doit les proscrire absolument, ils ne peuvent qu'exagérer l'inflammation et imprégner le tissu cornéen de dépôts métalliques indélébiles.

Dans les cas d'ulcères atoniques, les anciens chirurgiens recommandaient d'en toucher le fond avec la pointe d'un crayon de nitrate d'argent. C'est là une pratique dangereuse, et qui dépasse souvent le but qu'on se propose; il est préférable de stimuler le mouvement nutritif par l'application des compresses chaudes : de petits linges pliés en quatre, trempés dans une infusion chaude de camomille, seront maintenus sur les paupières deux ou trois fois par jour pendant vingt minutes.

L'ulcération a-t-elle atteint une certaine profondeur, l'on maintiendra le bandeau compressif de façon à soutenir les points affaiblis contre les efforts de la pression intra-oculaire. Si malgré ces moyens la perforation est imminente, une paracentèse pratiquée à la partie la plus mince de l'ulcération préviendra les conséquences funestes résultant d'une perforation spontanée. Après cette petite opération le bandeau compressif sera maintenu rigoureusement jusqu'à ce que la cicatrisation soit effectuée.

La paracentèse est encore indiquée, bien que la perforation ne soit pas imminente, lorsqu'il existe des douleurs violentes, résistant à tous les autres moyens d'action. C'est chose remarquable de voir avec quelle promptitude cette petite opération, tout en calmant les douleurs, exerce une heureuse influence sur la marche de la maladie; une fois l'humeur aqueuse écoulée, et la détente opérée, l'iris, jusqu'alors rebelle à l'action de l'atropine, subit son influence, la

pupille se dilate avec une facilité qui est toujours un indice favorable.

En cas d'hypopyon, le pus contenu dans la chambre antérieure sera évacué au moyen d'une *large* paracentèse, pratiquée avec un couteau *lancéolaire*. Les masses purulentes ont quelquefois une consistance telle qu'elles s'échappent difficilement au dehors; on aura soin alors d'entrebâiller avec un stylet mousse les lèvres de la plaie, de façon à favoriser leur écoulement. En restât-il, quand même, une certaine quantité dans la chambre antérieure qu'il n'y aurait pas lieu de s'en préoccuper : elle se résorberait avec la plus grande facilité, une fois l'humeur aqueuse écoulée.

Si cette petite opération ne parvient pas à arrêter les progrès de la maladie, quelques chirurgiens recommandent l'*iridectomie*. L'excision de l'iris en pareille circonstance aurait un double but, antiphlogistique et optique ; nous croyons, quant à nous, que l'iridectomie doit être réservée aux kératites ulcéreuses, d'origine *méra-oculaire*, symptomatiques d'une irido-choroïdite ou d'un processus glaucomateux. Dans ces cas le résultat en est merveilleux, tandis que dans les autres variétés de kératite, l'opacité peut s'étendre sous l'influence du traumatisme, et d'ailleurs des exsudats inflammatoires oblitèrent souvent la nouvelle pupille. Il est préférable de faire des paracentèses répétées autant de fois qu'il est nécessaire, et d'attendre ensuite, pour l'établissement d'une pupille artificielle, que les symptômes inflammatoires aient complétement disparu.

En présence d'une perforation centrale on insistera encore davantage sur les instillations d'atropine, dont la dose sera élevée :

Sulfate neutre d'atropine.	0g,10
Eau distillée.	20 ,00

de façon à provoquer la dilatation de la pupille au maximum, et à éviter l'enclavement de l'iris.

Avec une perforation périphérique l'on suspendra *momentanément* l'atropine pour recourir aux instillations d'ésérine.

Sulfate neutre d'ésérine.	0g,10
Eau distillée.	20 ,00

Cinq à six gouttes de ce collyre seront instillées toutes les deux trois heures, dans le but de faire contracter l'iris et de le dégager de la plaie cornéenne.

Dans le cas de fistule, si l'occlusion de l'œil au moyen du ban-

deau compressif, si les cautérisations directes pratiquées avec l pointe effilée d'un crayon de nitrate d'argent mitigé viennent échouer, il est nécessaire de recourir à un traitement chirurgica On dilacère avec les mors d'une pince à crochets extrêmement fir les parois de la fistule, en s'efforçant d'enlever les débris de l membrane vitreuse.

Quelquefois l'inflammation se propage à la conjonctive : alor en renversant la paupière supérieure le cul-de-sac apparaît sou forme d'un bourrelet vasculaire rouge, œdématié; c'est là un complication fâcheuse qui provoque souvent de nouvelles rechute Pour y obvier de Graefe a recommandé la cautérisation légèr avec la pointe d'un crayon de nitrate d'argent mitigé et, si le gor flement est très-considérable, l'excision d'un petit pli de la mu queuse.

La régénération trop rapide du tissu détruit par l'ulcère s'a compagne parfois d'un développement considérable de vaisseau qu'il importe de maîtriser : d'abord parce que la régénératio accomplie dans ces conditions est généralement suivie d'opacit persistantes, ensuite parce que la photophobie, les douleurs ciliai res, le spasme de l'orbiculaire acquièrent alors une intensité nou velle. La pommade au précipité jaune (1 gramme pour 10 gramm de cold-cream) remplit parfaitement ce but. On en introduit chaq jour gros comme un grain de blé entre les paupières: la vascular sation diminue, les douleurs cessent, la photophobie disparaît le tissu de nouvelle formation semble reprendre plus de transp rence.

Dans les cas rebelles et pour ceux où les récidives sont fr quentes, Critchett s'est bien trouvé de l'application d'un petit séto caché sous les cheveux à la région temporale.

La kératite ulcéreuse survenant généralement chez les individ débilités, et révélant un trouble profond dans la nutrition, o aura tout avantage à soumettre ces malades à un bon régime à une médication tonique. L'huile de foie de morue, le sirop d'i dure de fer, chez les enfants; chez les adultes, les préparations quinquina, seront ordonnés de préférence. Le sulfate de qu nine, à petites doses, donne aussi d'excellents résultats. On pre crira de 10 à 20 centigrammes par jour, à prendre en cinq ou s fois.

ULCÈRES SERPIGINEUX, KÉRATITE A HYPOPYON.

La marche particulière du processus ulcéreux, s'attaquant à la fois aux couches superficielles et profondes de la cornée, progressant toujours dans une direction déterminée, l'existence presque constante d'un hypopyon caractérisent cette variété de kératite ulcéreuse.

C'est le plus ordinairement par les parties centrales, rarement par la périphérie, que débute l'ulcère serpigineux. L'aspect de la perte de substance est de bonne heure caractéristique : dans les points où l'ulcération a atteint son maximum de profondeur et se trouve en voie de progression, elle est taillée à pic, comme à l'emporte-pièce, en forme d'arc de cercle, ou de plusieurs arcs réunis entre eux ; à son pourtour le tissu cornéen, gonflé, infiltré, présente une coloration gris sale, blanc jaunâtre, dont la teinte devient de plus en plus foncée, au fur et à mesure que la maladie fait des progrès. A l'ulcération se joint parfois une infiltration purulente des parties environnantes, du pus séjourne au fond de l'ulcère et s'infiltre entre les lamelles adjacentes de la cornée. En même temps que les parties saines sont successivement envahies, celles qui avaient été les premières atteintes se régénèrent : ici l'ulcère se comble, se cicatrise ; plus loin il continue à creuser et à détruire. C'est à ce mode particulier d'évolution qu'il doit le nom d'*ulcère serpigineux*.

Les modifications de l'humeur aqueuse apparaissent dès le début : presque immédiatement elle devient louche ; elle contient d'abord des flocons muqueux, puis bientôt du véritable pus. Rien de plus variable que cet hypopyon : tantôt il est limité et n'occupe que la partie la plus déclive de la chambre antérieure : tantôt il la remplit presque complétement. La consistance du pus offre aussi de notables différences ; assez fluide dans certains cas pour se déplacer dans les mouvements imprimés à l'œil ; il est, dans d'autre cas, tellement épais et concret, qu'il peut à peine s'échapper de la chambre antérieure après la paracentèse.

Les *troubles fonctionnels* sont les mêmes que dans la forme précédente ; la photophobie, le larmoiement, les douleurs ciliaires atteignent leur maximum d'intensité au début de l'affection, alors que l'ulcère attaque les couches superficielles.

Le *pronostic* était jadis fort grave, la marche rapide, progressive de la maladie se laissait peu modifier par les traitements usités

alors. Les perforations succédant à l'ulcère occupaient toujours une vaste étendue, et nous avons vu les graves désordres dont l'œil était menacé en pareil cas. Les occasions étaient malheureusement fréquentes d'assister, en dépit de tous les efforts, soit à la destruction complète de la cornée, soit à l'atrophie de l'œil, à la suite de l'évacuation complète de son contenu, soit même à un véritable phlegmon. Cette redoutable complication résulte de la propagation de l'inflammation à la région ciliaire. Souvent méconnue par suite des difficultés de l'exploration à travers une cornée devenue trouble et opaque, l'iritis se montre tout d'abord, puis l'inflammation s'étend à la région ciliaire, entraînant une irido-cyclite purulente : aussitôt l'hypopyon augmente, les douleurs acquièrent une intensité nouvelle, elles sont pulsatives, l'œil injecté, volumineux, fait saillie en avant, et la maladie se termine par un phlegmon du globe oculaire. Grâce aux moyens plus énergiques et aussi plus efficaces que nous possédons aujourd'hui, on réussira dans la grande majorité des cas à maintenir transparente une portion de la cornée, ce qui permettra l'établissement d'une pupille artificielle.

Etiologie. — Avant d'aborder l'étude des causes de l'ulcère serpigineux, disons quelques mots des récentes expériences de Leber, Stromeyer et Eberth, qui jettent un jour tout nouveau sur la pathogénie de cette affection.

Stromeyer (1), continuant la série de recherches commencées par Leber sur le même sujet, a cherché à déterminer expérimentalement chez les animaux les conditions nécessaires à la production de la kératite ulcéreuse grave, kératite à hypopyon.

Dans ce but il a pratiqué des plaies pénétrantes dans la cornée, en introduisant dans la blessure des substances de diverse nature : métaux, pus, débris de muscles sains ou en putréfaction, *leptotrix buccalis* et autres matières septiques. Il est arrivé à constater que les plaies simples ou compliquées de corps étrangers de nature inorganique ne s'accompagnent jamais de suppuration ; quant à celles où une substance organique putrescible a été introduite, elles sont suivies d'une destruction rapide du tissu cornéen, de la production de pus dans la chambre antérieure, d'iritis, parfois enfin de phlegmon du globe oculaire.

La gravité et l'intensité de tous ces phénomènes pathologiques semblent étroitement liées à la virulence de la matière septique employée. On reproduit ainsi fidèlement le tableau clinique de

(1) *Archiv für Ophth.*, t. XIX, 2e partie, p. 1.

la kératite ulcèreuse grave, à hypopyon, que l'on observe chez l'homme.

Rapprochant ses recherches de celles d'Eberth (inoculation de matière diphthérique), Stromeyer explique cette tendance à la suppuration et à l'envahissement si rapide des parties saines, par la diffusion dans ces divers organes de la matière septique. En examinant au microscope les portions de la cornée qui avoisinent le point blessé, quelque temps après l'inoculation, on constate en effet qu'elles sont infiltrées de bactéries.

Ces expériences permettent de nous rendre compte de l'influence variable exercée par les traumatismes de la cornée. Tel traumatisme insignifiant en apparence, qui n'aurait eu aucune conséquence fâcheuse dans les conditions normales, provoquera les plus graves désordres en frappant des yeux atteints de catarrhe du sac lacrymal. Sans doute, en pareil cas, la violence de l'inflammation doit être attribuée à une véritable infection du tissu cornéen par les substances septiques contenues dans le muco-pus provenant de la muqueuse des voies aériennes : celui-ci réunit, par son séjour prolongé dans un espace en contact avec l'air, toutes les conditions favorables à la fermentation.

Les conjonctivites chroniques, catarrhales, granuleuses, accompagnées de sécrétion abondante, sont aussi des causes prédisposantes et aggravantes des traumatismes intéressant la cornée. L'importance de ces faits n'échappera pas au chirurgien, et quand il s'agira de pratiquer une opération sur la cornée, soit pour l'iridectomie, soit pour extraire la cataracte, il aura soin de s'assurer au préalable de l'état des voies lacrymales, de la conjonctive : toute suppuration devra être complétement tarie avant qu'il se décide à porter l'instrument tranchant sur la cornée.

La nature des corps étrangers qui pénètrent dans la cornée a aussi une grande influence sur les conséquences du traumatisme ; les parcelles métalliques, inorganiques, provoquent, toutes choses égales d'ailleurs, une inflammation moins violente que les matières organiques susceptibles de s'altérer.

La kératite à hypopyon est commune chez les individus exposés par leur profession aux blessures de la cornée. On l'observe fréquemment à l'époque de la moisson (kératite des moissonneurs), à la suite de contusions produites par les glumelles des épis de blé qui viennent frapper la cornée. A ce moment, les paysans sont surmenés par un travail excessif, par la chaleur ardente, l'organisme se trouve dans des conditions défavorables : cause importante d'aggravation. L'état général exerce, en effet,

alors. Les perforations [illegible]ndaction et
une vaste étendue, et [illegible] presque
l'œil était menacé en p[illegible] la misère
sement fréquentes d'a[illegible] des paysa
destruction complète [illegible] par des
suite de l'évacuation [illegible] la vitalité
véritable phlegmon. [illegible]ques, soit r
propagation de l'inf[illegible] organisme
connue par suite de[illegible], consista
née devenue troub[illegible] stillation
puis l'inflammation [illegible] insuffisan
irido-cyclite purul[illegible] cela l'ulcèr
leurs acquièrent [illegible]ement la pe
l'œil injecté, volu[illegible] antérieure,
mine par un phl[illegible] elle ne suffi
énergiques et au[illegible] une détent
on réussira dan[illegible]ceusement. la pl
rente une port[illegible] se reproduit ave
d'une pupille a[illegible] nouvelle paracentè

Etiologie. — [illegible] ont proposé et e
pigineux, dis[illegible]
Stromeyer et [illegible] moyens doivent céder
génie de cet[illegible] est incontestable

Stromeyer [illegible] largement le foy
par Leber su[illegible] paupières étant écartée
talement ch[illegible] le globe oculaire maint
tion de la k[illegible] chirurgien fait une pon

Dans ce l[illegible] millimètre environ [illegible]
en introdu[illegible] pénètre dans la chambre a
métaux, p[illegible], dans une direction [illegible]
buccalis et [illegible] l'autre extrémité. [illegible]
les plaies [illegible] environ de l'autre [illegible]
inorganiq[illegible] l'ulcère en imprimant [illegible]
celles où [illegible]ent.
elles son[illegible] s'écoule aussitôt [illegible]
la produ[illegible] s'engagent dans la [illegible]
enfin de [illegible]ment par cette large [illegible]
La gr[illegible] les enlève. Après cette [illegible]
sembler[illegible] pressif, qu'on laisse [illegible]
employ[illegible] ou abondance du [illegible]
l'œil sous une simple [illegible]
les deux ou trois [illegible]

(1) A[illegible]

une influence incontes
cère à hypopyon ; auss
vieillards ou des indivi
si elle existe chez de
qu'ils sont surmenés m
On comprend, du reste
déjà si faible dans les c
drie par l'affaiblissemen

Traitement. — Le trai
tion des compresses
sangsues à la tempe, est
pas s'attarder à ces m
ravages, entraînerait p
que le pus apparaît dan
doit être pratiquée : alo
un pus trop épais, elle
pression intra-oculaire.
referme promptement ;
se trouve obligé de faire
ditions quelques chirur
mie.

Aujourd'hui ces divers
de Sæmisch, dont l'effic
Ce procédé consiste à fe
toute son étendue. Les p
teurs ou le blépharostat, l
les pinces à fixation, le ch
teau de de Graefe, à 1 m
dans le *tissu sain ;* il pénèt
couteau sous l'ulcère, dan
une contre-ponction à l'autr
sain, à 1 millimètre enviro
faite, il sectionne l'ulcère e
vement de va-et-vient.

L'humeur aqueuse s'écoul
lentes fibrineuses s'engage
pent pas librement par cett
pinces et on les enlève. A
bandeau compressif, qu'on
une suppuration abondant
rable de laisser l'œil sous u
le nettoyer toutes les deux

bons effets de cette opération sont manifestes ; l'œil semble moins enflammé ; la pupille, subissant l'influence de l'atropine, se laisse dilater; les quelques *coagulums* purulents qui, n'ayant pu être évacués, séjournaient encore dans la chambre antérieure, se résorbent spontanément.

En général, le fond de l'ulcération s'est déjà cicatrisé ; la chambre antérieure s'est reformée ; il faut, dès lors, entr'ouvrir de nouveau les lèvres de la plaie soit avec la pointe mousse du couteau de Weber (fig. 50, p. 2), soit avec l'extrémité arrondie d'un stylet, et faire écouler l'humeur aqueuse au dehors.

L'entrebâillement des lèvres de la plaie est ainsi rétabli toutes les vingt-quatre heures, autant de fois qu'il est nécessaire, c'est-à-dire jusqu'à ce que la maladie entre franchement dans la période de résolution et de cicatrisation. Lorsque ce moment est arrivé, les opacités diffuses qui entouraient le point ulcéré devenant de moins en moins foncées laissent entrevoir la transparence du tissu cornéen, le fond de l'ulcération se déterge, commence à miroiter; l'humeur aqueuse, ne renfermant plus de flocons purulents, recouvre sa limpidité.

Nous insistons sur la réouverture de la plaie faite régulièrement tous les jours ; pour nous, c'est là, plutôt que la section transversale de l'ulcère, ce qui constitue le point capital du procédé de Sæmisch. C'est probablement à ce nettoyage régulier de la chambre antérieure, qui permet à la substance septique d'être rejetée au dehors, plus qu'à toute autre cause, qu'il faut en attribuer le succès. Des paracentèses répétées conduiraient certainement au même résultat, mais il est plus avantageux de les faire au niveau même de l'ulcère, où la paroi est plus mince, et la pénétration dans la chambre antérieure plus facile.

Nous ne devons pas omettre cependant de signaler le traitement préconisé tout récemment par Horner ; traitement tout médical, car il consiste à toucher de temps en temps la cornée malade avec de l'eau chlorée. Il aurait ainsi obtenu les plus heureux résultats. On pourrait également, à titre de désinfectant, d'antiseptique, employer l'acide phénique.

En traitant de l'étiologie, nous avons dit quelle part importante prend l'état général dans la production de la kératite ulcéreuse. Nous devrons donc nous attacher à relever les forces, à écarter les différentes causes de débilitation, à améliorer en un mot les conditions hygiéniques.

nâtre elle devient grisâtre, puis le tissu c
lement sa transparence; mais il est rare
opacité persistante.

La formation de l'abcès cornéen est ac
mes habituels des kératites : photophobie
plus ou moins violentes, diminution ou
vision.

Selon l'intensité de ces symptômes inf
des auteurs distinguent une kératite su
asthénique.

La forme sthénique coïncide généraleme
limitée, superficielle, avec la production
asthénique se montre, au contraire, dans
diffuse. La réaction est de moins en moins
fection fait des progrès et que la perte de s
c'est quelquefois au moment où la cornée
presque totalité, que le malade ouvre
n'éprouve plus aucune douleur.

La *marche* de la kératite suppurative est t
la guérison survient promptement, ou bien
tion totale de la cornée, les désordres dev
diables. L'affection conserve pour ainsi dire
dant toute sa durée.

Le *pronostic* est grave, car les lésions an
sent à la formation d'un abcès sont esse
de celles que nous avons décrites en parlan
chymateuse. Ici l'infiltration abondante des
dans l'épaisseur de la cornée est suivie de l
puscules fixes, la substance intercellulaire e
par le processus dans les points envahis ; le p
transformé en un détritus ramolli, jaunâtre
même dans les cas les plus favorables, il re
comes cicatriciels compromettants pour la vis

Quelquefois, vers la fin de la maladie, tous l
matoires reparaissent avec une intensité nouve
certain d'une complication grave, le plus souv
propagation de l'inflammation à la région ciliai
venir alors et entraîner la suppuration générale

Les abcès de la cornée se montrent à la suite d
plaies, contusions, pénétration de corps étrangers,
teignent des individus atteints de rétrécissements
avec catarrhe du sac lacrymal, etc.; ils succèdent q

vésicules, à des pustules. Chez les scrofuleux, ils peuvent survenir spontanément et d'emblée.

L'on insistera dans le *traitement* sur les instillations d'atropine qui seront répétées toutes les trois ou quatre heures.

Le collyre généralement employé est ainsi formulé :

Sulfate neutre d'atropine. . . .	0g,05
Eau distillée.	30 ,0

Dans les formes asthéniques, la plupart des auteurs préconisent l'emploi des compresses chaudes, dans le but de stimuler le mouvement nutritif de la cornée. L'on fait usage d'une infusion chaude de camomille, dans laquelle on trempe de petits linges pliés en quatre, qu'on laisse vingt minutes environ sur les paupières, en ayant soin de les plonger de nouveau dans l'eau quand ils sont refroidis.

Horner a préconisé l'emploi de substances désinfectantes; il pratique des attouchements trois à six fois par jour à la surface de l'ulcère, avec un pinceau trempé dans une solution d'eau chlorée. A l'intérieur, les toniques, 20 à 30 centigrammes de sulfate de quinine fractionnés en plusienrs doses, favorisent beaucoup la modification locale.

Les déplétions sanguines à la tempe, la saignée du bras, qui naguère encore jouissaient d'une grande vogue, sont plus nuisibles qu'utiles. Si ces divers moyens peuvent quelquefois enrayer le processus, ils sont tout à fait insuffisants dès que l'abcès est étendu et s'accompagne d'hypopyon. Il faut avoir recours dès lors à la paracentèse de la chambre antérieure, à la ponction de l'abcès de la cornée, pour obtenir directement l'évacuation du pus (1).

INFILTRATION PURULENTE DIFFUSE.

Dès le début, l'épithélium disparaît, la cornée perd son aspect brillant et poli pour prendre une teinte blanchâtre uniforme, qui devient rapidement jaunâtre ; l'infiltration s'étend avec rapidité, envahissant en peu de jours toute l'étendue de cette membrane. Les lamelles superficielles, séparées des profondes par la nappe purulente, se détachent, s'éliminent, et il en résulte une perte de substance considérable ; les couches profondes, refoulées en avant, se rompent sous la pression intra-oculaire, et il survient de vastes

(1) Voir, pour les détails de cette petite opération, l'article intitulé *Paracentèse de la chambre antérieure.*

perforations, quelquefois suivies d'évacuation du cristallin et d'une grande partie du corps vitré, entraînant l'atrophie complète du globe. Dans les cas les plus favorables, le globe est conservé, mais il se forme un vaste staphylôme, et la vision est toujours bien compromise.

Cette forme si grave de kératite est généralement accompagnée de symptômes inflammatoires peu marqués ; la cornée se détruit, sans que le malade en ait pour ainsi dire conscience.

La forme diffuse apparaît comme complication des conjonctivites purulentes et diphtéritiques, de l'iritis, de l'irido-choroïdite suppurative consécutive à l'opération de la cataracte. Certaines maladies graves, telles que le typhus, la variole, l'infection purulente, sont quelquefois suivies d'une fonte purulente de la cornée.

KÉRATITE NEURO-PARALYTIQUE.

Cette variété de kératite, qui affecte ordinairement la forme suppurative, reconnaît pour cause un trouble trophique de la nutrition de la cornée consécutif à la paralysie de la cinquième paire.

Rappelons ici, en quelques mots, les expériences qui ont définitivement établi l'influence exercée par le trijumeau sur la nutrition de la cornée.

Ch. Bell avait découvert que le nerf trijumeau donne la sensibilité à la face et à l'œil, mais c'est Magendie qui établit le premier que le trijumeau est non-seulement sensitif, mais qu'il exerce encore une influence très-remarquable sur la nutrition de l'œil. Il imagina un procédé fort ingénieux qui permet de sectionner la cinquième paire dans l'intérieur du crâne, tout en conservant les animaux vivants. Deux jours après la section de ce nerf, les accidents consécutifs sont déjà très-visibles. L'œil est rouge, la conjonctive injectée ; sur la cornée devenue terne apparaît une tâche blanchâtre, puis jaunâtre ; une ulcération se forme et le tissu cornéen se détruit progressivement.

Snellen, ayant sectionné le trijumeau chez les lapins, réussit à prévenir les lésions consécutives de la cornée en prenant la précaution de garantir l'œil, soit par l'occlusion des paupières, soit en suturant au-devant de l'œil l'oreille de l'animal. Il conclut de ce fait important que la kératite survenue à la suite de la section nerveuse est d'origine traumatique : la cornée, devenue insensible, ne réagit plus par action reflexe sur le muscle orbiculaire,

les corps étrangers, poussière, etc., suspendus dans l'air, séjournent dès lors librement à sa surface, où ils finissent par déterminer une irritation violente.

Meissner, dans ses nombreuses expériences sur le même sujet, vit survenir une fois les lésions habituelles du côté de l'œil, bien que la sensibilité de la cornée et de la conjonctive fût *conservée*. L'autopsie de l'animal ayant servi à cette expérience montra que la moitié interne du tronc nerveux était seule sectionnée, tandis que la plupart des fibres de la moitié externe avaient été épargnées par l'instrument tranchant.

Aussi, pour Meissner, l'insensibilité de la cornée n'entraînerait pas fatalement son inflammation ; celle-ci résulterait plutôt de la destruction des fibres nerveuses les plus internes du trijumeau qui présideraient plus spécialement à la nutrition de l'œil.

Schiff, s'étant placé dans les mêmes conditions d'expériences, arriva aux mêmes résultats. Dans trois cas où les lésions habituelles de la cornée survinrent malgré la persistance de la sensibilité, l'ouverture du crâne montra une section incomplète du trijumeau portant seulement sur les fibres les plus internes.

Il semblerait donc résulter de tous ces faits, que les fibres les plus internes de la cinquième paire joueraient un rôle prépondérant dans la nutrition de la cornée. Sont-elles lésées dans les traumatismes, la cornée s'enflamme ; sont-elles seules intéressées alors que les autres fibres sont intactes, la cornée s'enflamme encore, bien que sa sensibilité soit conservée. Enfin restent-elles intactes pendant que les fibres les plus externes sont détruites, la cornée, quoique insensible, se maintient dans un état normal.

Cl. Bernard n'accepte pas cette interprétation : recherchant à son tour le mécanisme intime de ces altérations, il les attribue à une tout autre cause que l'altération des fibres nerveuses consécutive à leur section. Voici ses expériences récentes dont les résultats viennent d'être communiqués à la Société de biologie :

Le trijumeau possède, comme on sait, un ganglion volumineux, le ganglion de Gasser, qui joue le rôle de centre trophique de ce nerf ; or, que la section soit pratiquée en arrière ou en avant de ce ganglion, on observe la même série de phénomènes : insensibilité et troubles de nutrition de l'œil. Pourtant, dans le premier cas, la dégénérescence du nerf ne devrait pas exister, car l'on sait depuis les travaux de Waller l'importance du ganglion trophique au point de vue de l'intégrité du nerf.

Cl. Bernard a coupé sur un chien et sur un lapin le trijumeau

en arrière du ganglion de Gasser, les troubles de nutrition n'ont pas tardé à apparaître ; ces animaux ont été sacrifiés au bout de huit jours, et l'examen histologique fait par Ranvier a montré que la petite racine motrice (dont le centre trophique est situé dans l'encéphale) était dégénérée, tandis que la grosse racine, dont le centre trophique avait été respecté, avait conservé ses fibres absolument intactes.

Pour Cl. Bernard, les troubles de nutrition consécutifs à la section de la cinquième paire ne seraient pas liés aux altérations du nerf lui-même, ce seraient des troubles circulatoires. La cinquième paire renfermerait un grand nombre de vaso-dilatateurs, dont la section amènerait la paralysie et l'action sans contre-poids des vaso-constricteurs. De là des obstacles à l'arrivée du sang, des stases, et tous les phénomènes consécutifs à une nutrition insuffisante.

La clinique nous offre assez fréquemment des exemples de kératite neuro-paralytique rappelant tout à fait celle que l'on provoque artificiellement chez les animaux.

Cette kératite se distingue par le peu d'intensité des phénomènes inflammatoires. La cornée commence à se troubler d'abord dans la partie inférieure, qui, n'étant pas recouverte par les paupières, se trouve plus exposée aux injures des agents extérieurs. En ces points elle subit un gonflement marqué, change de teinte, devient blanchâtre ; puis bientôt jaunâtre, une infiltration purulente se produit, les lamelles superficielles se détachent, et l'abcès se transforme en ulcère à fond grisâtre purulent, qui gagne rapidement en étendue.

D'autres fois le processus prend d'emblée le caractère ulcéreux, et dans l'espace de quelques jours peut survenir une ulcération à marche progressive amenant la destruction complète de la cornée.

Malgré d'aussi graves désordres, les douleurs sont nulles ; la cornée se détruit pour ainsi dire à l'insu du malade, elle reste complétement insensible, et l'on peut la toucher impunément. Les diverses branches du trijumeau étant d'habitude paralysées simultanément on constate de l'anesthésie cutanée dans toutes les régions où elles se rendent, peau du front, de la joue, etc. Pourtant chez l'homme, de même que chez les animaux, la kératite neuro-paralytique peut exister sans anesthésie de l'œil et des régions voisines.

La suppuration de la cornée signalée par de Graefe dans l'encéphalite infantile semble n'être autre chose qu'une kératite neu-

ro-paralytique consécutive aux lésions cérébrales. Les altérations qui envahissent les cornées (les deux yeux sont d'habitude simultanément atteints) sont analogues à celles que nous venons de décrire. Quant à la conjonctive bulbaire, elle subit des modifications particulières qui consistent dans une sécheresse extrême, un véritable *xerosis aigu*. Elle a perdu son aspect lisse, brillant ; elle est terne, sèche, recouverte de petites écailles épidermiques. Bientôt surviennent des altérations plus profondes, une infiltration purulente de l'iris, et la maladie se termine par la suppuration générale de l'œil.

Les enfants atteints de cette affection ont toujours succombé ; dans deux cas où l'autopsie put être pratiquée, on trouva les lésions manifestes de l'encéphalite chronique avec induration par places de la substance blanche.

La kératite neuro-paralytique acquiert dans certains cas une valeur séméiologique importante, en permettant de localiser le siége de certaines lésions cérébrales et d'affirmer qu'elles intéressent le trijumeau. Cette paralysie est-elle associée à la paralysie faciale, à la paralysie des muscles de l'œil, on peut en conclure que la lésion intracrânienne occupe les points de la base du crâne où se trouvent étalés ces divers troncs nerveux.

Le *pronostic* reste subordonné à l'état du trijumeau. S'agit-il d'une lésion passagère ou guérissable, comme dans la syphilis, à mesure que le nerf intéressé récupérera ses fonctions, les altérations s'amoindriront et pourront disparaître, en laissant toutefois un leucome cicatriciel plus ou moins étendu. La lésion persiste-t-elle, au contraire, vient-elle à aboutir à la destruction du tronc nerveux, la cornée se détruit complétement, entraînant ainsi la perte irrémédiable de l'œil. Ceci nous montre que, dans le traitement de cette affection, il faudra avoir surtout en vue de modifier l'état cérébral ; on appréciera la nature du processus intracrânien qui intéresse le nerf et on agira en conséquence.

Toutefois on mettra à profit les remarques de Snellen sur les bons effets de la suture des paupières pour la préservation de la cornée, et on appliquera le bandeau compressif pendant toute la durée de la maladie, ne l'enlevant que toutes les quatre heures pour instiller quelques gouttes d'atropine.

Les courants continus seront encore ici de la plus grande utilité ; le pôle positif devra être appliqué derrière l'apophyse mastoïde ou sur le front, le négatif sur l'œil et sur les diverses branches du trijumeau. Les séances dureront cinq ou six minutes et seront répétées chaque jour. L'iodure de potassium à l'intérieur,

à la dose de 1 à 2 et 3 grammes par jour, conviendra dans les cas assez fréquents où la maladie sera la conséquence d'accidents tertiaires syphilitiques.

OPACITÉS DE LA CORNÉE, LEUCOMES.

Les taches cicatricielles de la cornée ont reçu un grand nombre de noms différents, bizarres, mais les mots d'*albugo*, *macule* et *leucome* suffisent pour exprimer leurs divers degrés d'opacité.

On appelle *albugo* les taches superficielles légères, parfois si peu apparentes que l'éclairage oblique seul nous révèle leur existence.

Dans les *macules*, l'opacité offre déjà une teinte grisâtre assez apparente, mais encore demi-transparente.

Enfin, les cicatrices blanches, brillantes, nacrées, complétement opaques, ont reçu le nom de *leucome*.

On doit, tout d'abord, distinguer avec soin les opacités cicatricielles résultant d'un processus ulcéreux ou suppuratif éteint, de celles qui appartiennent à une kératite en voie d'évolution. L'épithélium complétement reproduit sur les cicatrices leur donne un aspect miroitant, brillant, lisse, tandis que dans la période d'état des kératites, la surface de la cornée au niveau de l'opacité est terne, dépolie, rugueuse, ce qui tient à l'altération constante de la couche épithéliale. La délimitation de l'opacité est aussi plus précise dans les anciennes cicatrices ; il n'y a pas, comme dans l'inflammation de la cornée, une transition insensible entre la teinte des parties saines et celle des parties malades.

Les *troubles fonctionnels* occasionnés par ces taches sont en rapport avec leur siége, leur étendue et leur plus ou moins grande transparence.

Donders (1) a bien mis en relief ce fait important, que, toutes choses égales d'ailleurs, les leucomes complétement opaques, à bords nettement limités, ne recouvrant qu'une partie de la pupille, entraînent uue diminution de la vision beaucoup moins considérable que les taches de même étendue, à demi-transparentes. Il est facile d'expliquer cette particularité. Imaginons un point lumineux situé en un point quelconque de l'axe optique. Ce point envoie vers la cornée un cône de rayons, qui, une fois réfractés, iront se réunir en foyer sur la rétine ; supposons qu'une tache

(1) *Archiv für Ophthalmologie*, t. VII, 1re part., p. 199.

nettement circonscrite existe sur la cornée : si cette tache n'empiète pas sur l'ouverture pupillaire, elle ne donnera naissance à aucun trouble fonctionnel; occupe-t-elle une étendue plus ou moins grande de cette ouverture, les rayons qui frappent ces points-là seront complétement arrêtés et ne pénétreront pas dans l'œil; mais les autres, suivant leur marche habituelle, iront se réunir exactement sur la rétine. L'image du point lumineux ne sera donc ni altérée, ni troublée, mais seulement un peu moins intense, en raison de la moins grande quantité de rayons lumineux dont elle sera formée; en un mot, l'image sera affaiblie, mais aussi nette. La tache est-elle au contraire demi-transparente, le faisceau lumineux qui arrive à sa surface, n'étant plus arrêté, traverse la cornée; mais, réfracté d'une façon irrégulière, les rayons, au lieu d'aller converger dans un point déterminé, se diffusent dans l'œil, suivant des directions différentes, ils s'entre-croisent avec ceux qui suivent leur direction normale, provoquant ainsi une confusion inévitable de l'image.

Les opacités sont presque toujours accompagnées de changements de courbure de la cornée, soit dans la région même de la tache, soit dans les parties adjacentes. Ces déformations résultent soit du refoulement par la pression intra-oculaire des lamelles, affaiblies par le processus inflammatoire, et, dans ce cas, la cornée est bombée en avant; soit de la rétraction cicatricielle consécutive à une perte de substance, et alors la cornée est aplatie.

Il est bon d'ajouter que ces déformations existent fréquemment sans altérations appréciables de la transparence.

Quand ces anomalies de courbure occupent les parties centrales de la cornée, elles entraînent des troubles considérables de la vision; le raisonnement déjà fait pour les opacités demi-transparentes s'applique encore ici de tout point, le faisceau lumineux qui traversera cette surface étant de même diffusé dans tous les sens.

Si les changements de courbure sont considérables, il suffit pour les apprécier de regarder les images des objets extérieurs, d'une croisée par exemple, réfléchies sur la cornée : elles paraissent déformées et tiraillées.

Knapp et Mauthner ont montré tout le parti qu'on peut tirer dans les cas difficiles, de l'exploration de la cornée au moyen de l'ophthalmoscope. A l'image droite, en l'examinant avec un faible éclairage (miroir plan), la lumière réfléchie par le fond de l'œil éclaire toute la surface correspondant à la pupille d'une teinte rouge uniforme. S'il existe la moindre irrégularité à la surface de la cornée, le faisceau lumineux qui traverse les parties dé-

formées n'est plus homogène, quelques-uns de ses rayons arrivent à l'observateur, les autres sont dispersés, de telle sorte qu'on apercevra sur la cornée des parties tantôt sombres, tantôt éclairées, suivant l'inclinaison du miroir : en le déplaçant légèrement dans tous les sens, on verra la lumière onduler et chatoyer sur la surface de la cornée.

A l'image renversée, l'aspect de la pupille est aussi caractéristique. Au moindre déplacement de la lentille, la pupille et les vaisseaux semblent tiraillés, ce qui résulte de l'astigmatisme irrégulier.

Les changements de courbure peuvent donner naissance à des anomalies régulières de la réfraction. L'aplatissement entraîne l'hypermétropie ; l'allongement, la myopie ; quant aux modifications survenues dans des méridiens différents, elles produisent l'astigmatisme régulier ou irrégulier. Ce dernier ne peut être atténué qu'avec les lunettes sténopéiques.

TRAITEMENT.

Les taches légères superficielles, albugo, peuvent disparaître à la longue, au moyen des instillations de calomel, des pommades irritantes au précipité jaune, qui agissent en stimulant le mouvement nutritif de la cornée. L'usage de ces substances doit être continué fort longtemps.

Dans les macules superficielles, l'*ablation* des couches superficielles de la cornée a été pratiquée par Mackensie, Bowman, Magaigne et d'autres encore. Malgré quelques succès autour desquels on a fait peut-être plus de bruit que de raison, ce procédé n'est guère applicable aux macules superficielles consécutives aux kératites, son application étant suivie d'une réaction fort vive, qui peut occasionner d'assez graves désordres. Mais ses avantages sont incontestables dans le cas d'incrustations calcaires, de dépôts métalliques, où l'œil a besoin d'être placé dans des conditions d'optique plus avantageuses et d'être débarrassé en même temps d'une cause permanente d'irritation.

Dans ses expériences sur les brûlures de la cornée par la chaux vive, Gouvea est parvenu à préserver les couches profondes en enlevant les couches superficielles imprégnées de parcelles de chaux. Bowman eut l'occasion d'enlever, avec grand avantage pour la vision, un dépôt de phosphate de chaux sous-jacent à l'épithélium.

Quand on a recours à ce procédé il est préférable de détacher nettement les lamelles superficielles que de les enlever par le raclage ou le grattage ; l'on fait usage d'un large couteau de Beer, avec lequel on entame directement le tissu cornéen, comme pour tailler un lambeau superficiel ; dès qu'il commence à se détacher on le saisit avec des pinces à griffes et on achève de l'enlever en dédolant.

Dans les leucomes plus étendus, occupant l'ouverture pupillaire, mais n'ayant pas envahi toute l'étendue de la cornée, on peut améliorer la vision en établissant une pupille artificielle. Quelques précautions sont à prendre pour le choix de l'emplacement de la nouvelle pupille. Celle-ci devra être située en face du point où la cornée a conservé sa courbure la plus régulière. Pour apprécier ce point délicat, on examinera avec soin la surface à l'œil nu ou mieux avec le miroir de l'ophthalmoscope, après avoir dilaté préalablement la pupille. Ce dernier mode d'examen est préférable, car il nous révèle les moindres facettes, les moindres irrégularités de la surface. Ce qui concerne le manuel opératoire sera exposé en détail à l'article *Iridectomie*.

Le *tatouage* de la cornée était déjà connu des anciens, qui pratiquaient cette opération en produisant sur la cornée opacifiée de petites ulcérations au moyen d'un fer chaud et y déposant un mélange de noix de galle pulvérisée et d'une préparation de cuivre. Cette pratique, qui nous a été révélée par Anagnostakis (1), m'était absolument inconnue lorsque j'imaginai, en 1868, de faire disparaître les leucomes blanchâtres, tendineux, en les imprégnant d'encre de Chine. Les premiers essais eurent lieu à la clinique du docteur de Wecker, mon maître (2) ; depuis, ce procédé s'est rapidement étendu à l'étranger et la plupart de ceux qui l'ont appliqué n'ont eu qu'à s'en louer.

A l'origine, cette opération était pratiquée avec une simple aiguille creuse, dont l'extrémité était trempée dans l'encre de Chine et avec laquelle on faisait des piqûres très-rapprochées et peu profondes. Depuis, Bader a modifié très-heureusement le manuel opératoire.

L'instrument dont il se sert est composé de quatre aiguilles de moyenne grosseur, fixées à un petit manche d'ivoire et éloignées l'une de l'autre d'environ un demi-millimètre. Après avoir fait

(1) Contribution à l'histoire de la chirurgie oculaire chez les anciens. *Annales d'oculistique*, t. LXVIII, p. 126.

(2) *Annales d'oculistique*, t. LXIX, p. 104.

coucher le patient, on maintient ses paupières par un écarteur ou mieux avec les doigts d'un aide si le malade est docile; on étend sur la cornée, avec une petite spatule, une couche de matière colorante (généralement encre de Chine ou bleu de Prusse), délayée dans un godet en porcelaine jusqu'à consistance épaisse. Cela fait, tenant l'instrument verticalement, on pique à plusieurs reprises le leucome en pénétrant peu profondément; la matière colorante s'introduit immédiatement; puis, au moyen d'un pinceau, on nettoie la cornée pour se rendre compte des points qui ont échappé aux piqûres, et sur lesquels il faut en pratiquer de nouvelles. Une seconde couche d'encre de Chine est étendue sur la cornée et de nouvelles piqûres pratiquées, et ainsi deux, trois ou quatre fois. Après la dernière application, il est bon de ne pas nettoyer immédiatement la cornée pour permettre une pénétration plus complète de la matière colorante. On laisse encore l'écarteur en place pendant dix minutes. Les séances ne devront jamais être trop longues; si le leucome est très-étendu, on se contentera d'en tatouer une portion limitée, pour recommencer plus tard, quand toute trace d'inflammation aura disparu. L'opération n'est nullement douloureuse et n'exige pas l'emploi du chloroforme, même pour les enfants et les sujets indociles; on évitera de se servir de la pince à fixation, car la matière colorante pourrait s'infiltrer dans les petits trous faits par les mors de la pince et produire des marques indélébiles. Ainsi pratiqué, le tatouage de la cornée est absolument inoffensif. Jamais on n'a eu à constater d'inflammation sérieuse à la suite des nombreuses applications qui en ont été faites depuis cinq ans, et si certains chirurgiens comme Reuss et Ravi de Sassari (1) ont observé quelques accidents peu graves d'ailleurs, cela tenait sans doute à ce qu'ils avaient fait des séances trop longues, ou des piqûres trop profondes.

Parmi les matières colorantes employées, l'encre de Chine et le bleu de Prusse sont les plus usitées. Si l'on tenait à obtenir un résultat esthétique plus complet, on arriverait d'ailleurs par quelques tâtonnements à reproduire approximativement toutes les nuances de l'iris. On pourrait aussi, dans le même but, ménager au centre de la cornée un cercle tatoué en noir et imitant la pupille tout en donnant à la partie périphérique la coloration de l'iris. Ce sont là des détails dont l'importance varie évidemment avec les sujets et sur lesquels nous n'insisterons pas davantage.

Dans le leucome complet, la vision n'existe plus, l'établissement

(1) *Annales d'oculistique*, t. LXVIII, p. 222.

d'une pupille artificielle est irréalisable, et pourtant le malade possède encore une rétine sensible et un nerf optique capable de fonctionner. Ceci nous explique les tentatives nombreuses faites à différentes époques par les chirurgiens pour remédier à cette triste infirmité. Nous allons signaler les principales en renvoyant pour plus de détails à l'excellente monographie de Kahn (1).

Transplantation d'une cornée d'animal. — Münk et Kœnigshoffer en Allemagne, Feldmann, Desmarres et Plouviez en France, cherchèrent à greffer la cornée d'un lapin sur l'œil d'un autre lapin. La cornée nouvelle, tout en conservant ses rapports avec les bords de l'ancienne, se rétracte, s'opacifie, entraînant les restes de l'ancienne cornée qui s'allonge en gardant sa transparence.

Wurtzer (de Bonn), Plouviez et plus récemment le docteur Power (de Londres) ont transplanté des cornées d'animaux, chien, lapin, sur l'œil humain. La cornée transplantée contracta toujours des adhérences durables, mais elle perdit sa transparence tantôt immédiatement, tantôt au bout de quelques jours.

Malgré ces insuccès, cette méthode mérite d'être poursuivie, mais en lui faisant subir quelques modifications de nature à augmenter ses chances de succès. Dans une communication à la Société médico-chirurgicale de Glascow (2), Wolfe, annonçant le succès de la transplantation de la conjonctive du lapin pour combattre le symblépharon, faisait remarquer à ce propos qu'au lieu de greffer la cornée seule dans le cas de leucome complet, il serait préférable de conserver tout autour quelques millimètres de conjonctive. On aurait plus de chances de voir la cornée, grâce à la conservation de ses rapports avec cette membrane qui lui fournit des vaisseaux, conserver sa vitalité et sa transparence.

Cornées artificielles. — Pellier de Quengsy proposa en 1789 à la Faculté de Montpellier d'adapter, à l'œil atteint de leucome, une cornée de verre ou d'écaille transparente, mais cette opération paraît être restée à l'état de projet.

En 1853, Nussbaum imagina d'enlever une portion convenable du leucome et d'engager à travers cette ouverture une cornée de verre en forme de double bouton. Cette nouvelle tentative n'eut pas de brillants résultats. Pourtant le docteur Heuzer (de Zurich) adapta la cornée de Nussbaum avec assez de succès pour que son opération fût couronnée six mois plus tard par une Société savante.

(1) *Annales d'oculistique*, t. LXX, p. 225.
(2) Kahn, *Du leucome complet et de son traitement*, Paris, 1874.

Plus récemment le docteur Abbate (d'Alexandrie) exposait au congrès de Paris une série d'expériences instituées par lui dans le but de résoudre ce même problème de l'adaptation durable d'une cornée artificielle. Celle qu'il imagina dans ce but consistait en un disque de verre, de forme concavo-convexe, d'un diamètre de 9 millimètres, dont le bord est recouvert sur une largeur de 1 millimètre environ par une couronne de gutta-percha. Celle-ci dépasse ce bord d'une largeur à peu près égale pour se fixer par cette portion sur la sclérotique, après l'ablation de tout ou partie de l'ancienne cornée. Ici encore le résultat définitif semble avoir été peu satisfaisant (1).

Dernièrement, après avoir trépané la cornée, pour un leucome complet, j'ai essayé d'appliquer un petit appareil composé d'un tube très-mince et très-léger en bronze d'aluminium, fermé à l'une de ses extrémités par un verre qui peut s'enlever et se remplacer facilement. Malgré plusieurs tentatives, je n'ai pu arriver à le maintenir en place, la pression intra-oculaire l'expulsant bientôt. Je n'ai pas insisté sur cet essai, qui n'a d'ailleurs produit aucune complication fâcheuse, et le cas s'est réduit à une trépanation ordinaire, avec le résultat commun, savoir : l'augmentation de la perception quantitative. Je me propose, à la première occasion, de recommencer cette tentative, en modifiant toutefois ce petit appareil, de manière à obtenir son maintien au moyen d'un rebord saillant à l'extrémité intérieure du tube.

En résumé, la méthode des cornées artificielles n'a guère donné jusqu'ici que des résultats infructueux, puisque le seul cas de succès connu est celui de Heuzer; néanmoins, nous ne pouvons qu'approuver ces recherches, puisque les malades qui en sont l'objet ont tout à gagner et rien à perdre.

D'autres méthodes encore ont été imaginées dans le but de rendre un peu de vision aux malheureux atteints de leucome; elles consistent dans l'établissement d'une fistule artificielle qu'on maintient ouverte pour frayer une voie nouvelle aux rayons lumineux, ou dans l'ablation d'une partie de la cornée, comprenant toute son épaisseur pour obtenir à la place une cicatrice moins opaque que la portion détruite. Ces nouveaux procédés seront exposés avec tous les détails nécessaires au chapitre de la trépanation de la cornée.

(1) *Compte rendu du congrès ophthalmologique de Paris*, p. 177, et *Bulletin de thérapeutique*, 1862, p. 474.

SYNÉCHIES ANTÉRIEURES.

On désigne sous ce nom les adhérences contractées par l'iris avec la face postérieure de la cornée. Cet état pathologique est toujours consécutif à des perforations de la cornée, car il faut nécessairement que l'humeur aqueuse s'écoule de la chambre antérieure pour que l'iris puisse se mettre en rapport avec la cornée et contracter des adhérences avec elle. Tantôt il y a simple juxtaposition de ces deux membranes, qui sont soudées l'une à l'autre par un mince exsudat intermédiaire, tantôt l'iris engagé dans la profondeur de la plaie cornéenne y reste *enclavé*.

Les accidents consécutifs occasionnés par la présence des synéchies antérieures sont des plus variables : souvent l'œil qui en est le siége les tolère impunément, mais d'autres fois elles occasionnent des douleurs périodiques, pouvant acquérir une intensité considérable, elles provoquent de la photophobie, du larmoiement et autres symptômes manifestes d'irritation. J'ai pu observer deux malades chez lesquels il était survenu des accidents sympathiques du côté opposé. Enfin, je rapporte ici tout au long une observation qui prouvera à quels symptômes graves, bizarres, difficiles à apprécier, cette affection peut quelquefois donner naissance.

Jeanne L***, jeune fille âgée de dix-huit ans, se présente à ma clinique le 2 juin 1872. Elle se plaint d'un trouble de la vision survenu depuis trois semaines environ dans son œil gauche, le seul qu'elle possède, le droit ayant été perdu à l'âge de quatre ans. Depuis quelques jours elle éprouve en outre de la photophobie et des douleurs passagères.

En l'examinant, on constate que l'œil droit est réduit à un moignon atrophié, sur lequel persistent encore quelques vestiges du tissu cornéen. L'œil gauche présente, au niveau de la partie inféro-interne de l'ouverture pupillaire, un leucome cicatriciel de peu d'étendue, d'un blanc mat, dans lequel se trouve pincé le bord du sphincter de l'iris. La pupille est néanmoins peu déformée. Bien que les renseignements sur les antécédents soient peu précis, il est probable que les lésions constatées actuellement doivent être rapportées à une ophthalmie purulente ayant produit jadis une vaste perforation de la cornée à droite avec atrophie consécutive du globe oculaire, tandis qu'à gauche la perforation, plus étroite, n'a été suivie que d'un simple enclavement de l'iris, au niveau du leucome actuel.

L'examen ophthalmoscopique, difficilement supporté à cause de la photophobie, ne révèle rien d'anormal ; la papille semble seulement comme tiraillée par suite d'astigmatisme irrégulier de la cornée.

L'acuité visuelle égale un cinquième.

Le moignon de l'œil droit, exploré avec soin, n'est douloureux ni spontanément, ni à la pression.

Prescription : frictions belladonées autour de l'orbite matin et soir, deux verres d'eau de Pullna tous les deux jours. Repos absolu de l'organe. Lunettes fumées bombées.

Ce traitement n'amène aucune amélioration, l'acuité visuelle baisse. Cette diminution de la vision a lieu progressivement et non par poussées successives; cependant il faut signaler que c'est surtout à chaque période menstruelle que les troubles fonctionnels et les douleurs sont plus accusés. Du reste, les époques sont normales, régulières. L'état général est satisfaisant.

Au bout de deux mois environ, les accidents s'aggravent notablement; les douleurs se manifestent sous forme lancinante dans le globe oculaire et s'irradient le long du trajet des nerfs sus et sous-orbitaires; presque nulles vers la fin de la nuit et dans le commencement du jour, elles subissent une exacerbation dans l'après-midi, pour se calmer à l'entrée de la nuit.

En présence de ces accidents à forme intermittente, le sulfate de quinine est administré d'abord à la dose de 75 centigrammes, puis de 1 gramme, mais il ne donne aucun résultat. Le bromure de potassium, à la dose de 2 grammes par jour, n'amène non plus aucune amélioration.

Sur ces entrefaites une nouvelle époque menstruelle survient; malgré sa régularité, les douleurs s'exaspèrent, deviennent continues au point d'empêcher tout sommeil. La vue est très-troublée, la malade voit à peine à se conduire; elle éprouve de violents maux de tête, plus particulièrement dans la région frontale gauche. Elle accuse des sensations de vertige, des nausées; il existe une telle perturbation du système nerveux qu'à certains moments elle serait incapable de marcher et de se soutenir seule.

En présence de cet ensemble complexe de symptômes, il était assez difficile de formuler un diagnostic. Avions-nous affaire à une influence sympathique exercée par l'œil droit anciennement perdu? L'hypothèse était admissible, car on trouvait les caractères du début de certaines formes d'ophthalmie sympathique. L'œil était devenu sensible à la lumière, le travail provoquait une fatigue pénible, il y avait de la photophobie. Mais le moignon de l'œil perdu était tout à fait indolent, et l'ophthalmie sympathique n'entraîne jamais des troubles cérébraux aussi marqués.

L'intermittence et l'intensité des douleurs avaient fait songer à une névralgie du trijumeau, et c'est sous l'influence de cette idée que le sulfate de quinine avait été administré, mais sans succès ; du reste, la marche même de la maladie avait dû faire abandonner cette hypothèse. En présence des troubles cérébraux, des vertiges, des nausées, on eût pu croire à une affection de l'encéphale ; mais toutes les fonctions sensorielles étaient intactes, et il n'existait nulle part aucune perversion de la sensibilité ni de la motilité.

Il fallait chercher une autre cause. J'eus alors l'idée que la synéchie

ntérieure du côté gauche pouvait être pour quelque chose dans tous ces ésordres, et je dirigeai en conséquence toute mon attention de ce côté. 'explorai avec soin la sensibilité du globe et des régions avoisinantes. La ression au niveau de l'émergence des nerfs sus- et sous-orbitaires est peu ouloureuse : les paupières étant fermées, la pression des doigts sur le lobe est supportable et n'amène pas d'exaspération notable, sauf en un oint. Ce point est situé à la partie interne et un peu en bas; il corres- ond à l'enclavement de l'iris. Pour localiser encore davantage la zone ouloureuse, je fis usage d'un corps mousse d'un petit volume, d'un cro- et à strabisme, et chaque fois qu'avec l'extrémité du crochet je touchais sclérotique à ce niveau la malade rejetait la tête vivement en arrière et ccusait une vive souffrance.

Les autres régions de l'œil, explorées de la même façon, n'étaient guère us sensibles qu'à l'état normal. Dès lors j'étais édifié, et, bien convaincu e l'enclavement de l'iris était la cause des accidents, je résolus de le gager de la cicatrice.

La malade étant endormie par le chloroforme, je pratiquai une incision la cornée en bas et en dedans comme pour une iridectomie. Bien que sant usage du petit couteau de de Græfe, ce temps de l'opération fut s-délicat, car il était très-difficile de passer entre la face postérieure de cornée et la face antérieure de l'iris, dans le peu d'espace que laissaient deux surfaces rapprochées par le fait de l'enclavement. L'incision ter- née, j'introduisis les pinces pour arracher l'iris de son point adhérent; e dégageai avec peine en l'attirant au dehors, et comme il faisait alors lapsus au niveau de la plaie, je l'excisai.

Malgré cette manœuvre, le sphincter de l'iris n'avait pas été dégagé com- tement, un petit point restait encore adhérent. Les pinces furent in- duites une seconde fois pour aller le détacher; mais, l'iris dilacéré nant une certaine quantité de sang, et la chambre antérieure n'exis- t plus par suite de l'écoulement de l'humeur aqueuse, je cessai toute velle tentative, qui menaçait de devenir dangereuse, et j'appliquai le deau compressif.

Dès le lendemain les douleurs avaient complétement disparu : la santé érale devint rapidement satisfaisante, et la guérison s'effectua sans ident notable.

Huit jours après, en examinant l'état des parties à l'éclairage oblique, on statait que le sphincter de l'iris avait été rompu au niveau de son an- ne adhérence, le bord inféro-externe de la nouvelle pupille était libre le même plan que le reste de l'iris, mais le bord supéro-interne était ore retenu par un petit filament au niveau de l'ancienne cicatrice.

La malade a été revue six mois après, en avril 1873; la guérison s'est intenue, les douleurs ne sont plus revenues depuis, et la vision est aussi ne qu'auparavant.

STAPHYLOMES.

On donne le nom de *staphylôme* à une proéminence, une saillie de la cornée en avant, au delà de sa courbure normale.

On en distingue deux variétés importantes : le staphylôme *opaque cicatriciel* et le staphylôme *pellucide*.

STAPHYLOME OPAQUE.

Que le staphylôme soit *total* ou *partiel*, c'est-à-dire formé par la cornée entière ou par une partie seulement, il est presque toujours consécutif à une perforation plus ou moins étendue de cette membrane ; au moment où la perforation s'établit l'humeur aqueuse s'écoule au dehors, l'iris refoulé en avant par la pression intra-oculaire s'engage entre les lèvres de la plaie, et contracte des adhérences; exposé au contact de l'air, il ne tarde pas à s'enflammer, des exsudats se forment à sa surface, se vascularisent, s'organisent et comblent la perte de substance, en se transformant en tissu cicatriciel. Mais la cornée, affaiblie en ces points, ne peut plus résister à la pression intra-oculaire normale, de là sa déformation, et sa voussure en avant.

Warton Jones, Bowman, ont étudié au microscope la structure du tissu cicatriciel qui forme le staphylôme : la surface antérieure est recouverte par une couche épithéliale épaisse, qui a quelque analogie avec l'épiderme, surtout dans les points où la cornée n'étant pas recouverte par les paupières reste continuellement exposée au contact de l'air. La cornée a subi un amincissement d'autant plus prononcé, qu'on se rapproche de la partie culminante; à ce niveau le tissu propre de la cornée a entièrement disparu, il est remplacé par un tissu cicatriciel composé de fibrilles plus ou moins denses et parcouru par des vaisseaux volumineux, variqueux en certains points. Sur la face postérieure, l'iris, aminci, distendu, réduit à des vestiges où il est, quelquefois, difficile de reconnaître ses éléments musculaires, fait partie intégrante de la cicatrice.

La saillie du staphylôme n'est pas toujours en rapport avec son étendue. Quelques-uns, bien qu'ayant une base relativement étroite, sont très-coniques et très-proéminents; inversement, d'autres, tout en étant plus étendus, sont plus aplatis. Il n'est pas rare

de voir le staphylôme total acquérir un tel volume, que l'occlusion des paupières n'ait plus lieu que d'une façon incomplète.

Le staphylôme partiel se développe plus fréquemment dans la moitié inférieure de la cornée, tantôt il laisse l'ouverture pupillaire tout à fait libre, tantôt il la masque plus ou moins complétement. La partie devenue staphylomateuse peut présenter plusieurs ectasies secondaires (*racemosum*); sa coloration est également variable : elle est en général d'un blanc grisâtre tendineux, d'autres fois bleuâtre ou noirâtre; les parties avoisinantes sont souvent traversées par de nombreux vaisseaux variqueux.

Les *troubles fonctionnels* résultant de la présence d'un staphylôme dépendent de sa situation, de son étendue et des changements de courbure que la cornée subit dans son voisinage. De là des degrés très-variables dans la diminution de la vision, réduite à une simple perception quantitative de la lumière si l'ouverture pupillaire est recouverte; à peine atteinte, au contraire, si le staphylôme est circonscrit, périphérique, et la cornée peu déformée.

Un fait sur lequel on ne saurait trop insister, c'est que le staphylôme, une fois constitué, devient un danger menaçant pour l'avenir, et cela par suite d'un processus spécial, dont nous allons indiquer la pathogénie.

L'iris, une fois engagé dans la cicatrice et soudé avec la cornée, subit nécessairement des tiraillements dépendant soit de l'obstacle apporté aux mouvements de son sphincter, soit de la rétraction de la cicatrice elle-même. Cette cause d'irritation continuelle retentit à la longue sur la région ciliaire, provoque une augmentation de la sécrétion et de la tension intra-oculaire : la chambre antérieure devient plus profonde, le staphylôme augmente, et le tiraillement de l'iris est encore exagéré, d'où nouvelle irritation ; il s'établit là un cercle vicieux, dont le dernier terme est la désorganisation complète du globe. L'on voit en effet peu à peu l'ectasie se propager à la région ciliaire et détruire tous les rapports anatomiques normaux de cette région ; la zonule de Zinn, distendue outre mesure, se rompt, le cristallin se luxe, et tombe dans la chambre antérieure agrandie, où, devenu libre, il joue le rôle d'un corps étranger et augmente encore l'irritation. Lorsque le processus prend ainsi le caractère glaucomateux, de violentes douleurs ciliaires accompagnent la distension générale des enveloppes et le nerf optique est refoulé. Ainsi s'explique la disparition absolue de toute perception lumineuse, même quantitative, observée, quelquefois, à la suite d'un staphylôme.

Tous ces désordres ont été constatés, du reste, sur des yeux énucléés, soit à cause de leur développement considérable, soit par suite des troubles sympathiques qu'ils produisaient du côté opposé. On a trouvé le globe oculaire augmenté de volume dans tous ses diamètres, des ectasies partielles dans la région ciliaire ou même dans les parties postérieures du globe ; le corps vitré ramolli, quelquefois la rétine décollée ou atrophiée, et le nerf optique excavé.

Quand l'ectasie acquiert un volume assez considérable pour gêner les mouvements des paupières, la mobilité du globe oculaire peut se trouver amoindrie. Il est bon de répéter que la présence d'un staphylôme volumineux et douloureux peut devenir le point de départ d'une ophthalmie sympathique.

Ces divers accidents dont se trouve constamment menacé un œil atteint de staphylôme rendent toujours le *pronostic* sérieux.

Nous avons insisté en temps et lieu sur les précautions à prendre pour éviter la formation d'un staphylôme : chaque fois qu'à la suite d'une perforation il existe un prolapsus de l'iris, nous avons recommandé d'en faire l'excision et d'appliquer rigoureusement, pendant plusieurs jours, le bandeau compressif ; si, malgré ces divers moyens, la nouvelle cicatrice cède sous la pression intra-oculaire, il faudra recourir à un traitement plus énergique.

Si le staphylôme est partiel et récent, on pourra essayer de pratiquer quelques *paracentèses* de la chambre antérieure et de maintenir en même temps le bandeau compressif. La tension intra-oculaire étant ainsi affaiblie, la cicatrice acquiert, quelquefois, une solidité assez grande pour conserver définitivement une courbure à peu près normale.

Si les paracentèses successives sont insuffisantes, on aura recours à *l'iridectomie*. Cette opération répond à plusieurs indications : elle diminue d'une façon plus complète et plus permanente la tension intra-oculaire, fait cesser le tiraillement de l'iris qui souvent est la cause d'un glaucome secondaire, et permet d'obtenir une pupille artificielle située en face les parties les plus transparentes de la cornée. Le choix de l'emplacement de l'iridectomie n'est donc pas indifférent : l'excision de l'iris sera pratiquée derrière la portion la plus transparente et la moins déformée. Dans ce cas encore, le bandeau compressif sera appliqué pendant plusieurs jours.

Le staphylôme est-il plus étendu, ou les moyens indiqués ci-dessus sont-ils insuffisants, il ne reste plus comme ressources que

l'*excision* ou la *trépanation* (voyez ce mot) du staphylôme partiel, et l'*ablation* du segment antérieur de l'œil.

Tant que la cornée n'a pas été complétement détruite, qu'il reste un certain degré de vision, ou que la création d'une pupille artificielle permet d'espérer de la rétablir en partie, il faut s'efforcer de ne pas sacrifier l'organe; c'est dans ce but qu'on a recommandé l'excision du staphylôme. On saisit avec une pince à griffes la partie la plus saillante et on l'excise avec des ciseaux courbes. L'on a soin de ne pas aller trop profondément afin de ne pas léser le cristallin. A la suite de cette excision l'humeur aqueuse s'écoule en abondance à travers l'ouverture, le bandeau compressif est appliqué pendant un certain temps, jusqu'à ce qu'une nouvelle cicatrice, plus solide et plus rétractile, soit en état de résister à la pression intra-oculaire.

Dans les cas où le staphylôme s'étend à toute la cornée, où des douleurs violentes dénotent la présence d'une irritation manifeste, où par suite de la rupture de la zonule le cristallin sous-jacent au staphylôme devient une cause d'aggravation, il faut absolument sacrifier l'organe au point de vue fonctionnel et tâcher d'obtenir un moignon volumineux sur lequel on puisse appliquer un œil artificiel.

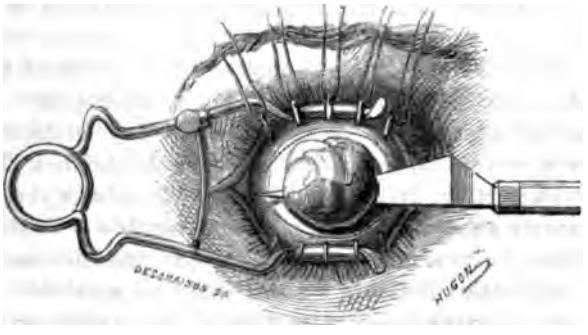

Fig. 38. Procédé de Critchett pour l'ablation du staphylôme.

Le procédé de Critchett est celui qui conduit le plus sûrement à ce résultat. Voici en quoi il consiste. On traverse la base du staphylôme avec de longues aiguilles à suture, ayant une forte courbure et munies d'un fil de soie. Ces aiguilles au nombre de quatre ou cinq, selon l'étendue de l'ectasie, pénètrent dans l'œil de haut en bas et sont placées à égale distance les unes des autres. Leurs deux extrémités sont engagées dans la sclérotique à 1 ou 2 millimètres des bords du staphylôme, en avant des inser-

tions des muscles droits. Cela fait, l'on soulève avec un fort ténaculum la partie à enlever et l'on glisse au-dessous d'elle un large couteau de Beer, avec lequel on pratique l'excision en ayant soin de se tenir toujours en avant des aiguilles (fig. 38).

L'excision du staphylôme une fois terminée, on tire sur les aiguilles de manière à ce qu'elles soient remplacées par les fils et l'on noue ceux-ci pour rapprocher aussi complétement que possible les bords de la plaie sclérotícale. Le bandeau compressif est

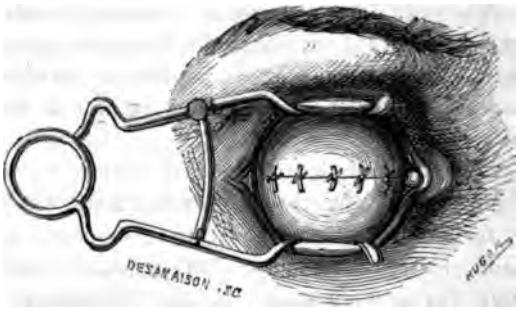

Fig. 39. Suture de la sclérotique.

appliqué, et au bout de cinq à six jours, la réunion étant complète les fils de suture sont enlevés. Le moignon ainsi obtenu est extrêmement mobile et très-apte à supporter un œil artificiel. Il arrive quelquefois que les deux angles de la plaie sclérotícale sont un peu trop saillants à cause de la rigidité de la sclérotique. Pour remédier à ce petit inconvénient, et rendre le moignon plus uniforme, Knapp et de Wecker ont imaginé de suturer simplement la conjonctive au-devant de la plaie qui succède à l'ablation du staphylôme. Le procédé est le même que précédemment, sauf que la conjonctive bulbaire est disséquée au préalable sur tout le pourtour du staphylôme et mobilisée, les aiguilles la traversent sans toucher à la sclérotique ; les fils une fois noués, la perte de substance est comblée par la conjonctive qui a glissé de toutes parts et s'est rapprochée.

STAPHYLOME PELLUCIDE.

Dans cette variété de staphylôme, désignée aussi sous les noms de *cornée conique*, *kératocône*, la saillie de la cornée est conique et transparente.

Au début, la modification de courbure n'est pas toujours facile à apprécier, car elle ne s'accompagne d'aucun trouble de transparence; il faut alors examiner avec soin les images des objets extérieurs, d'une croisée par exemple, formées par réflexion à la surface de la cornée; elles paraissent plus petites, et leurs contours sont moins réguliers qu'à l'état normal.

Si l'on fait tomber sur le cône la lumière réfléchie par le miroir plan de l'ophthalmoscope, on voit, en modifiant l'incidence de la lumière, les parties latérales du cône tantôt dans l'ombre, tantôt éclairées par la lumière; de là un chatoiement particulier qui révèle des changements de courbure qui échapperaient à toute autre investigation.

L'examen du fond de l'œil à l'image renversée montre aussi la papille déformée, tiraillée, avec des contours peu nets, résultat du vice de réfraction de la cornée.

A une période plus avancée la maladie devient plus facile à reconnaître; vu de profil, l'œil semble terminé en avant par une saillie conique, transparente, à sommet mousse, arrondi; la chambre antérieure paraît considérablement agrandie. Il existe d'ordinaire au sommet du cône une légère opacité nuageuse, tantôt apparente à l'œil nu, tantôt appréciable seulement à l'éclairage oblique. Vue de face, la cornée présente un éclat particulier, elle est comme étincelante.

A mesure que la saillie en avant s'exagère, l'axe antéro-postérieur de l'œil s'allonge; de là une myopie qui finit par devenir excessive. La vue à distance avait commencé par devenir confuse; ce trouble s'étend bientôt à la vision de près : les malades sont obligés de rapprocher les objets, de mettre en quelque sorte le nez sur les livres afin de pouvoir lire ; pour arriver à mieux distinguer ils prennent les positions les plus bizarres, penchant la tête d'un côté de l'autre, rapprochant les paupières, cherchant ainsi à diminuer, par tous les moyens possible, la grandeur des cercles de diffusion. C'est qu'en effet, en pareil cas, la myopie excessive n'est pas la seule anomalie de la réfraction ; les différences de courbures qui existent, non-seulement dans les différents méridiens de la cornée, mais dans les divers secteurs d'un même méridien, déterminent des modifications correspondantes du pouvoir réfringent des différents points de la surface, et provoquent ainsi un astigmatisme (voyez ce mot) irrégulier fort préjudiciable à la vision.

Le kératocône se développe presque toujours de quinze à vingt ans, quelquefois beaucoup plus tard, à cinquante ans, dans un

cas exceptionnel cité par Bowman. Après une période de progression qui dure deux ou trois ans, il reste définitivement stationnaire.

Cette affection atteint de préférence des enfants chétifs; elle existe ordinairement sur les deux yeux ; sa fréquence est beaucoup plus grande en Angleterre que partout ailleurs.

Malgré les nombreuses théories mises en avant pour expliquer sa production, la pathogénie du staphylôme pellucide reste encore fort obscure. De Græfe, ayant vu plusieurs fois l'ectasie de la cornée coïncider avec une excavation de la papille, la considérait, en pareil cas, comme de nature glaucomateuse. Cette opinion est inacceptable, car dans l'immense majorité des cas la tension intra-oculaire paraît plutôt affaiblie qu'augmentée, et le champ visuel reste intact. Il est plus rationnel d'admettre un trouble nutritif aboutissant au ramollissement du tissu cornéen; dès lors il y a défaut d'harmonie entre la résistance de ce tissu et la pression intra-oculaire, et bien que celle-ci reste normale, la cornée cède et prend une forme allongée et conique.

Traitement. — Donders, préoccupé des troubles considérables de la réfraction qui résultent des changements de courbure de la cornée, eut l'ingénieuse idée de supprimer, pour ainsi dire, l'influence de ce milieu réfringent au moyen des lunettes sténopéiques. Il est évident, en effet, que si l'on place au-devant de l'œil atteint de kératocône un disque percé d'un petit trou ou d'une fente très-fine, l'action de la surface transparente défectueuse est annulée, les cercles de diffusion disparaissent, et la vision s'améliore notablement. Armés de lunettes sténopéiques, ces malades voient d'une façon satisfaisante les objets rapprochés; mais il n'en est plus de même pour la vision éloignée. Le champ visuel à travers cette petite ouverture est tellement limité que, ne voyant plus les obstacles qui les entourent, l'orientation pour eux devient très-difficile. L'emploi de ces lunettes est donc par cela même fort restreint. Elles peuvent être très-utiles pour la lecture, l'écriture et autres travaux, mais elles ne sont pas d'une application générale.

J'ai eu l'occasion, dans un cas particulier, de prescrire des verres concaves très-forts, n° 2 1/2 et 3, dont le malade retira de grands avantages. Malheureusement, l'irrégularité de la surface cornéenne est quelquefois telle qu'elle ne permet plus de compter sur ces verres correcteurs.

Bowmann, frappé des avantages obtenus par l'emploi des fentes sténopéiques, eut l'idée de diminuer l'ouverture pupil-

laire elle-même et de la transformer en une fente étroite. Il imagina dans ce but l'*iridodésis*, opération ingénieuse et délicate que Follin appelait une bijouterie chirurgicale. L'iridodésis consiste à enclaver l'iris aux deux extrémités d'un même diamètre cornéen, et à obtenir ainsi une pupille étroite et allongée. Ce procédé, qui procure évidemment des avantages optiques considérables, fut tout d'abord accueilli avec faveur ; mais, malgré les premiers succès obtenus, malgré les perfectionnements apportés au manuel opératoire par de Wecker, il fut bientôt abandonné par la majorité des praticiens. Les causes de ce discrédit sont des plus naturelles. L'exécution de cette opération est délicate ; elle nécessite deux interventions successives à quelques jours d'intervalle : enfin, et par-dessus tout, l'enclavement d'un sphincter mobile comme celui de l'iris n'est pas sans danger pour l'œil.

Préoccupé de toutes ces considérations, de Græfe abandonna complétement la voie suivie jusqu'alors et au lieu de chercher à perfectionner les méthodes de ses devanciers, en imagina une nouvelle (1). Tous les observateurs attentifs avaient déjà remarqué que, lorsqu'il se produit accidentellement dans la cornée une ulcération profonde, une perte de substance, le tissu cicatriciel qui se forme en ce point, se comportant là comme partout ailleurs dans l'économie, se rétracte, modifie par suite la courbure de la cornée et l'aplatit. De Græfe eut l'ingénieuse idée d'utiliser cette propriété rétractile du tissu cicatriciel pour le traitement du kératocône. Voici son procédé : il excise, au niveau du sommet du cône saillant, un petit lambeau d'un millimètre de diamètre environ, comprenant les deux tiers de l'épaisseur de la cornée. Les jours suivants, il touche le fond de cet ulcère artificiel avec la pointe d'un crayon de nitrate d'argent, de façon à empêcher sa guérison trop rapide. Cette manœuvre est ainsi répétée pendant quinze jours ou trois semaines, puis il laisse la cicatrisation s'opérer d'elle-même. Au bout de quelque temps, la courbure de la cornée se modifie, cette membrane s'aplatit, et la vision ne tarde pas à s'améliorer.

De tous les procédés inventés jusqu'alors, ce dernier offrait, sans contredit, les plus grands avantages ; mais il était encore loin de défier toute critique. Si l'on se conforme, en effet, à la

(1) Nous ne parlons pas de ses tentatives d'iridectomie, qui ne sont applicables qu'aux cas spéciaux où la maladie reconnaît pour cause un excès de tension intra-oculaire. Ce n'est pas là le vrai kératocône, celui dont nous nous occupons en ce moment.

règle posée par de Græfe, le lambeau doit comprendre exactement les deux tiers de l'épaisseur de la cornée. En allant trop profondément, on risque d'ouvrir la chambre antérieure; et, d'un autre côté, si la lamelle enlevée est trop superficielle, le résultat voulu n'est point atteint. Des conditions d'opération aussi précises présentent évidemment des difficultés réelles dans la pratique; de plus, les cautérisations journellement répétées après l'opération sont douloureuses; elles doivent être faites avec ménagement, et l'irritation qui en résulte ne doit pas dépasser certaines limites; enfin, la présence d'une opacité cicatricielle placée précisément en face de l'ouverture pupillaire n'est pas non plus sans inconvénient. Envisagé dans ses détails, ce procédé est donc loin d'offrir tous les avantages désirables; mais l'idée fondamentale en est féconde et constitue une méthode générale dont la pratique devait continuer à tirer profit.

C'est ce que comprit Bowmann, qui, suivant presque la même voie, imagina la trépanation de la cornée. Dans cette nouvelle opération, c'est une véritable rondelle comprenant toute l'épaisseur du tissu cornéen qu'on enlève à l'emporte-pièce. La cicatrisation est abandonnée à elle-même; au bout de quelques jours, le tissu cicatriciel qui succède à la perte de substance se rétracte et modifie favorablement la courbure de la cornée. Malheureusement le leucome central qui persiste est par lui-même préjudiciable à la vision.

Pour parer à cet inconvénient et augmenter l'acuité visuelle, j'ai eu l'idée d'un procédé mixte qui consiste à modifier d'abord la courbure de la cornée en enlevant le sommet du cône avec le trépan, puis à obtenir une fente pupillaire en pratiquant *l'iridotomie*, c'est-à-dire en sectionnant simplement l'iris sans l'exciser. Ces deux parties de l'opération ne sont que deux temps distincts et doivent être pratiquées séance tenante.

Laissons la parole aux faits.

Le nommé C... (Arthur) se présente le 3 mai à ma clinique.

Interrogé sur ses antécédents, ce jeune homme, âgé de dix-sept ans, prétend avoir toujours eu une santé excellente. Son père et sa mère sont bien portants et ont de bons yeux. Il a un frère et une sœur, plus âgés que lui, qui ont joui jusqu'ici d'une bonne santé et qui ne se sont jamais plaints de leur vue.

Il y a dix-huit mois environ, sans cause appréciable, la vision de l'œil gauche commença à devenir mauvaise; et, après des progrès lents, mais continus, il survint sur cet œil une amblyopie considérable.

Quatre à cinq mois plus tard, l'œil droit commença à être atteint à son tour; la vision diminua peu à peu sans la moindre douleur, et devint tellement mauvaise que le malade fut obligé de cesser ses occupations.

Actuellement, ce jeune garçon se présente avec toutes les apparences extérieures d'une santé parfaite et paraît avoir le développement normal de son âge. Quand on l'examine de face, les yeux présentent quelque chose d'irrégulier, d'indéfinissable, qui attire déjà l'attention. Mais, si on le regarde de profil, on est de suite frappé de la forme particulière de la cornée, qui proémine fortement en avant, et affecte une forme conique très-prononcée. Le diagnostic est tellement facile qu'il n'est nullement besoin de se servir de l'éclairage oblique ou de l'ophthalmoscope. Néanmoins, le malade est soumis à ces examens, qui permettent de constater, au sommet du cône du côté gauche, un léger nuage dans l'épaisseur de la cornée. Quant au fond de l'œil, il paraît normal, seulement, à l'image renversée, la papille semble tiraillée et déformée par suite de l'astigmatisme irrégulier porté ici à un haut degré.

La recherche de l'acuité visuelle montre qu'elle est inférieure à un dixième, de telle sorte qu'à 20 pieds le malade ne peut lire aucun caractère de l'échelle de Snellen. Avec les verres concaves n° 5, qui donnent le maximum de vision, il parvient à déchiffrer le caractère n° 200. Le disque sténopéique percé d'un trou très-fin fait monter l'acuité visuelle à un cinquième. La vision de près est aussi très-mauvaise : ce n'est qu'en plaçant littéralement le nez sur son livre que le malade parvient à lire les caractères de grandeur ordinaire n° 3 1/2.

Le malade est endormi par le chloroforme. La lame coupante circulaire du trépan est disposée de telle sorte qu'elle ne puisse s'enfoncer que d'un demi-millimètre environ dans l'épaisseur du tissu cornéen. Cela fait, je l'applique exactement sur le sommet aminci du cône, et, lui imprimant un mouvement de rotation, je l'enfonce dans la cornée en circonscrivant, par une fente circulaire, une rondelle de 1 millimètre 6 dixièmes de diamètre comprenant tout le sommet du cône. Saisissant alors avec des pinces à griffes cette portion de tissu presque entièrement détachée, j'achève de l'exciser en quelques coups de ciseaux. Dans le cas spécial dont il s'agit, c'est-à-dire avec un œil dont toutes les parties, sauf la cornée, sont restées normales, cette pratique nous semble préférable à celle qui consiste à enlever d'un seul coup la rondelle; car, en agissant aussi violemment, on risque de pénétrer trop loin dans la chambre antérieure, et de blesser le cristallin.

Après cette ablation complète du sommet du cône, la chambre antérieure se trouve largement ouverte, l'humeur aqueuse s'écoule au dehors, et l'iris s'applique contre la face postérieure de la cornée. J'introduis alors séance tenante, à travers cette large ouverture, des ciseaux à iridotomie et je sectionne l'iris en bas, dans la direction du diamètre vertical de l'œil, depuis son bord pupillaire jusqu'à son insertion ciliaire.

La fente pupillaire qui en résulte de cette section est extrêmement étroite, linéaire, ce qui tient à la contraction de l'iris, qui reste perma-

nente tant que la chambre antérieure est largement ouverte et que l'humeur aqueuse s'écoule au dehors. Application du bandeau compressif.

Au bout de vingt-quatre heures, la chambre antérieure n'était pas encore reformée ; l'œil était injecté, les bords de la fente pupillaire artificielle se touchaient. Nouvelle application du bandeau compressif.

Le surlendemain, la chambre antérieure existait, mais elle était encore très-peu profonde. Au niveau de la perte de substance de la cornée, on voyait un détritus grisâtre dont la consistance paraissait suffisante pour s'opposer à l'écoulement de l'humeur aqueuse. Le reste du tissu de la cornée était légèrement trouble ; l'injection périkératique avait diminué, et la fente pupillaire était déjà moins étroite. Bandeau compressif.

Le troisième jour, chambre antérieure profonde ; cornée encore légèrement trouble ; détritus grisâtre au fond de la plaie, fente pupillaire plus large et commençant à prendre la forme d'un V. Voulant éviter une cicatrisation trop rapide, je touche légèrement avec l'extrémité d'un stylet mousse le fond de l'ulcère, et je pénètre aisément dans la chambre antérieure sans occasionner de souffrances au malade. L'humeur aqueuse s'écoule de nouveau. Bandeau compressif.

Quatrième jour. L'ouverture faite la veille est déjà cicatrisée ; la chambre antérieure existe à nouveau, bien que peu profonde.

Les jours suivants, la chambre antérieure gagna de plus en plus en profondeur ; la réparation du tissu enlevé et la cicatrisation se firent peu à peu sans incident notable, la fente pupillaire s'agrandit en prenant la forme d'un V ; enfin, au bout d'un mois environ, on put se rendre compte des résultats obtenus.

Au niveau de la perte de substance, le tissu cicatriciel opaque, parfaitement délimité, occupe une étendue moindre que celle de la portion decornée enlevée en face l'ouverture pupillaire. Celle-ci, lorsqu'elle est contractée sous l'influence d'une lumière assez vive, est cachée presque complétement. Examinée de profil, la cornée paraît beaucoup plus aplatie qu'elle ne l'était auparavant ; le sommet du cône a disparu, et est remplacé par une surface plane correspondante. La fente pupillaire résultant de l'iridotomie, située à la partie inférieure du diamètre vertical de l'œil, présente la forme d'un V dont le sommet correspond à l'insertion ciliaire de l'iris. L'écartement des deux branches du V est produit par la rétraction des deux extrémités du sphincter irien ; l'une d'elles est très-légèrement enclavée dans la plaie cornéenne, l'autre est libre. Je me propose de tatouer la tache centrale résultant de la cicatrice, et de la rendre ainsi moins apparente.

Quant à l'amélioration de la vision obtenue par ce procédé, elle est considérable. Le malade lit très-couramment les caractères ordinaires d'imprimerie n° 3 1/2 à la distance de 12 centimètres, et son acuïté à distance est égale à deux septièmes.

LÉSIONS TRAUMATIQUES, BRULURES.

Les blessures de la cornée se rencontrent fréquemment dans la pratique, sous forme de piqûres, coupures, déchirures, etc.

La distinction entre ces diverses variétés de plaies n'offre aucun intérêt. Il est bien plus important, au point de vue clinique, de distinguer les plaies qui ne comprennent qu'une partie de l'épaisseur de la cornée, de celles qui pénètrent dans la chambre antérieure.

Les premières offrent habituellement peu de gravité, à moins qu'elles n'atteignent des malades affligés déjà d'un catarrhe du sac lacrymal, auquel cas le moindre traumatisme peut donner naissance à des accidents redoutables. Les plaies contuses, les déchirures sont longues à guérir, peuvent s'accompagner d'hypopyon, mais il est rare qu'elles résistent à un traitement convenable.

Les instillations d'atropine, le repos de l'organe à l'abri du bandeau compressif suffisent le plus souvent pour calmer la photophobie, quelquefois extrême, et les douleurs violentes qui accompagnent ces lésions superficielles.

Les plaies qui, comprenant toute l'épaisseur de la cornée, pénètrent dans la chambre antérieure, offrent plus de gravité et peuvent donner lieu à des complications diverses. Si le corps vulnérant vient à déchirer largement la cristalloïde, les masses corticales du cristallin, imbibées par l'humeur aqueuse, se gonflent, la tension intra-oculaire augmente, et il en résulte une inflammation des plus vives, qui compromet singulièrement la guérison de la plaie cornéenne. Dans tous les cas, que le cristallin soit lésé ou non, l'humeur aqueuse s'écoule à travers les lèvres de la plaie, la chambre antérieure disparaît et l'iris vient se mettre en contact avec la blessure, dans laquelle il s'engage parfois au point de faire hernie au dehors.

Si le cristallin n'a pas été atteint et si ces plaies pénétrantes ne se compliquent pas de la présence de corps étrangers, elles offrent, en général, peu de gravité. Existe-t-il une hernie de l'iris, on essayera d'abord de la réduire en la refoulant avec un stylet mousse ; les instillations d'ésérine si la plaie est périphérique, d'atropine si elle est centrale, favoriseront et maintiendront la réduction. Si celle-ci ne peut être effectuée, on saisira la portion de l'iris herniée avec de petites pinces à griffes, et on l'excisera d'un coup de ciseaux au ras de la cornée. Les instillations d'atropine, le ban-

deau compressif; enfin quelques sangsues à la tempe compléteron le traitement, dans les cas où un épanchement de sang considé rable existe dans la chambre antérieure, ou quand la violence du coup a été extrême.

CORPS ÉTRANGERS.

Les corps étrangers qui s'implantent dans le tissu cornéen soi de diverse nature; ceux qu'on observe le plus fréquemment soi des paillettes de fer, d'acier, des éclats de pierre, de bois, de verr plus rarement des fragments d'insectes, d'écorces, des grains (poudre.

Ces substances, implantées dans la cornée, déterminent le pl souvent une irritation fort vive. L'œil s'injecte, devient larmoyan sensible à la lumière; la douleur très-pénible si le corps étrange faisant saillie à la surface, se trouve en contact avec les paupière qui frottent dessus.

Il n'est pas toujours facile de découvrir le siége d'implant tion, surtout s'il est situé en face de la pupille, aussi doit-on av la précaution d'examiner l'œil à l'éclairage oblique en s'aida d'une loupe,

Les parcelles de métal ou de charbon se présentent le plus co munément sous forme d'un petit point noirâtre, mais quand ell sont implantées déjà depuis un certain temps elles sont entouré d'une auréole grisâtre ou jaunâtre, indice de l'inflammation su purative qui précède leur élimination spontanée.

L'effet produit sur l'œil par la présence des corps étrangers va selon leur nature; en général les substances métalliques, inorga ques, sont beaucoup mieux tolérées, et entraînent des accide moins graves que les matières organiques susceptibles de s'altér

L'extraction des corps étrangers sera faite aussitôt que possibl On place le malade dans l'angle d'une fenêtre, la tête appuy contre le mur, afin qu'il ne puisse la rejeter en arrière. Le chir gien saisit alors de la main droite une aiguille à discission, tan qu'il écarte les paupières avec le pouce et l'index de la ma gauche, tout en pressant assez fortement sur le globe oculaire po le maintenir immobile. Avec la pointe de l'instrument il cherc alors à déplacer et à soulever le corps étranger; cette manœuv réussit vite, quand celui-ci n'est pas implanté trop profondémen mais quand il est enfoncé dans l'épaiseur de la cornée on éprou parfois quelques difficultés, et il ne faut pas craindre en par

cas d'agir avec une certaine vigueur. Les parcelles métalliques qui séjournent un certain temps dans le tissu cornéen s'oxydent ; une fois enlevées, elles laissent à leur place une petite tache de rouille, qu'il est quelquefois assez difficile de nettoyer avec la pointe de l'aiguille. Les grains de poudre, les fragments de charbon, de pierre, etc., s'enlèvent de la même façon.

Dans les cas où le corps étranger est engagé à uneprofondeur telle qu'on puisse craindre de le faire tomber dans la chambre antérieure en cherchant à l'extraire, Desmarres a imaginé le procédé suivant, qui lui a réussi plusieurs fois : il enfonce, en traversant obliquement la cornée, une aiguille à paracentèse dans la chambre antérieure, de manière à arriver derrière le corps étranger, à le maintenir et même à le repousser d'arrière en avant pendant qu'avec l'autre main, armée d'un couteau de Beer bien tranchant et très-effilé, il le dégage en pratiquant une incision convenable sur la cornée. Quand les manœuvres sont aussi compliquées, ou que le malade est indocile, on le fait coucher ; les paupières sont écartées avec les élévateurs, et l'œil maintenu immobile avec la pince à fixation. Chez les enfants il est nécessaire de recourir à l'emploi du chloroforme. L'extraction une fois terminée, on instille de l'atropine, et l'on applique le bandeau compressif.

BRULURES.

Les brûlures de la cornée sont produites par des acides minéraux, tels que l'acide sulfurique, azotique, etc.; par des bases caustiques, telles que la chaux, la potasse, etc., ou bien par des corps portés à une température élevée, comme des parcelles de métal incandescent, l'eau bouillante, un métal en fusion, la poudre enflammée.

Les accidents les plus fréquents sont ceux qui sont occasionnés par la chaux vive.

L'action de cette substance sur la cornée et la conjonctive est des plus pernicieuses, et les altérations qu'elle entraîne sont toujours plus graves qu'on n'eût été tenté de le croire au premier abord. Dès son contact avec la chaux, la cornée se recouvre d'un voile nuageux blanchâtre. Cette eschare est-elle superficielle, les couches profondes sont-elles encore transparentes, on peut conserver quelque espoir ; mais si l'opacité est diffuse, d'un blanc jaunâtre, si la cornée a perdu sa sensibilité, si elle paraît dure, sans élasticité au toucher, on peut être certain qu'elle se nécrosera dans toute son étendue. Au bout de trois à quatre jours, apparaîtront des points plus

foncés, jaunâtres, de véritables abcès, puis le tissu cornéen s'éliminera peu à peu, et fera place à une énorme perforation.

Alors même que la lésion de la cornée serait peu étendue, si la conjonctive a été détruite sur une vaste surface, le pronostic reste très-grave. Bientôt en effet cette muqueuse, complétement sphacélée, se détache par lambeaux, et la sclérotique ainsi que les muscles de l'œil sont mis à nu comme si on les avait disséqués avec le scalpel : puis, au bout d'un certain temps, des bourgeons charnus se développent en abondance, et comblent peu à peu la perte de substance, cicatrisation défectueuse, aboutissant constamment à un symblépharon complet. Quand la brûlure a été plus profonde, la sclérotique elle-même peut être intéressée. Il est assez difficile les premiers jours, à cause du gonflement et de l'œdème, d'être fixé sur ce point. Plus tard la portion de tissu fibreux détruite par le caustique apparaît sous forme d'une plaque jaune sale; mais ce n'est qu'au bout de douze à quinze jours que l'escharе s'élimine spontanément, en faisant place à une perforation plus ou moins étendue, rapidement suivie de la perte irrémédiable de l'organe.

Ces mêmes complications graves peuvent survenir quelle que soit la nature du caustique : aussi Desmarres insiste-t-il avec raison sur la réserve qu'on doit apporter en pareil cas dans le pronostic; il cite plusieurs observations de malades qui, pendant les quinze premiers jours, paraissaient hors de danger, lorsque tout à coup des perforations inattendues entraînèrent la fonte de l'œil.

Le *traitement* est malheureusement trop souvent impuissant. Si l'on a occasion de voir le malade ausitôt après l'accident, on aura la précaution de nettoyer avec le plus grand soin les culs-de-sac de la conjonctive, et de les débarrasser des parcelles de chaux qui pourraient encore y séjourner. Les agents chimiques recommandés dans le but de neutraliser l'action caustique de la chaux sont rarement efficaces. Les acides dilués, comme l'acide acétique, n'ont pas donné grands résultats, et leur emploi ne peut être continué sans danger, vu l'irritation qu'ils provoquent. Gosselin a conseillé les *solutions sucrées*, sous forme de collyre, dans le but d'obtenir un saccharate de chaux soluble.

Dans ses nombreuses expériences sur les animaux, Gouvea a remarqué que si les couches superficielles de la cornée sont seules imprégnées par la chaux, et cela dans une étendue restreinte, l'ablation de ces lamelles avec l'instrument tranchant préserve les couches profondes qui conservent leur transparence. Cette abrasion doit être faite aussitôt que possible, afin d'empêcher les particules de chaux de pénétrer plus profondément dans le tissu cornéen.

Ce moyen pourrait être essayé dans quelques cas spéciaux chez l'homme, et peut-être donnerait-il des succès. Quand les brûlures sont produites par des acides, on pourra essayer de les neutraliser avec des solutions alcalines, telles que le carbonate de potasse, etc., employées en lotions.

Les jours qui suivront l'accident, alors que l'irritation est des plus vives, que la conjonctive est hypérémiée et œdématiée, il faut renoncer aux collyres irritants, et prescrire des lotions adoucissantes avec du lait; on aura soin également de rompre avec précaution les adhérences qui pourraient se former pendant la cicatrisation et qui aboutiraient à la production d'un symblépharon complet.

TUMEURS.

Les tumeurs qui envahissent la cornée ont rarement leur point de départ dans le tissu propre de cette membrane; elles ne l'envahissent que consécutivement, après avoir pris leur origine soit au niveau du limbe conjonctival, soit dans l'intérieur de la cavité oculaire. Ces tumeurs ne diffère donc pas de celles de la conjonctive qui ont été passées en revue dans les chapitres précédents, ni de celles qui se développent dans le globe oculaire, et qui seront décrites plus tard à propos des maladies de l'iris et de la choroïde.

Nous nous contenterons de rappeler que leur nature est très-variable : les unes, comme les kystes dermoïdes, sont bénignes; les autres, comme les sarcomes, mélanomes, mélano-carcinomes, cancroïdes, sont malignes, sujettes à récidive, et nécessitent, sinon l'énucléation complète du globe oculaire, tout au moins l'ablation du segment antérieur.

PARACENTÈSE DE LA CHAMBRE ANTÉRIEURE.

INDICATIONS.

Nous avons vu que la paracentèse de la chambre antérieure était formellement indiquée :

1° Dans les ulcérations, et dans les infiltrations purulentes de la cornée qui compliquent les conjonctivites graves, purulentes, ou diphthéritiques;

2° Lorsque les abcès de la cornée, en dépit de tout traitement

médical, continuent de progresser et provoquent la formation pus dans la chambre antérieure;

3° Dans les ulcères de la cornée ayant atteint une certaine p fondeur, alors qu'à leur niveau la cornée, réduite à une mi lamelle, ne peut résister à la pression intra-oculaire;

4° Enfin, lorsqu'il s'agit d'ulcères serpigineux avec hypopy bien qu'en pareil cas le procédé de Sæmisch soit préférable.

L'indication devient plus difficile à saisir dans les lésions su ficielles de la cornée, kératites ulcéreuses spontanées, ou sym matiques, dans les ulcérations à fond transparent, en c d'ongle, après les traumatismes, piqûres, déchirures, intéress une étendue plus ou moins considérable, ou une épaisseur plus moins grande de cette membrane.

Dans ces divers cas la paracentèse ne convient que lorsqu traitement médical habituel, c'est-à-dire les instillations d'a pine, les compresses chaudes, le bandeau compressif, restent s effet; l'observation clinique a prouvé que lorsque la maladie ainsi une marche anormale, la ponction de la chambre antéri est souvent d'un utile secours.

Depuis que de Græfe et Donders ont mis en relief les conditi nombreuses et variées où la tension intra-oculaire subit une mentation, depuis que les conséquences pathologiques résul de cet excès de tension sont mieux appréciées, il est de r d'examiner constamment l'état de la tension du globe, et, qu'on constate une augmentation, il est de règle aussi de tiquer la paracentèse ou l'iridectomie.

Une fois établi, il est rare, en effet, que cet excès de ten disparaisse spontanément, et l'évacuation de l'humeur aque obtenue par la ponction de la chambre antérieure, est souve seul moyen d'éviter de graves dangers.

Si l'exploration directe du globe oculaire, au moyen d pulpe des doigts, est possible, sans qu'il en résulte des doul trop vives, on a, par ce mode d'examen, un moyen simple et f de se renseigner sur l'état de la tension. On arrive rapiden ainsi, par l'habitude, à apprécier non-seulement les degrés éle mais même les nuances relativement faibles. Dans la prati néanmoins, ces recherches ne sont pas toujours aisées, et il nombre de maladies aiguës où l'œil est tellement douloureux le moindre attouchement suffit pour exaspérer les souffran les malades reculent involontairement la tête, contractent con sivement les paupières, de telle sorte que cet examen est alors pli de difficultés et d'incertitudes. Avons-nous, dans les cas d

genre (et ils sont nombreux), d'autres symptômes, d'autres signes cliniques qui puissent nous renseigner sur l'état de la tension de l'œil et nous fournir ainsi une indication utile pour la paracentèse ?

Mes recherches personnelles m'ont démontré que la paracentèse exerce une influence heureuse sur la marche de la maladie, *toutes les fois que le trouble fonctionnel accusé par le malade n'est pas en rapport avec les lésions des milieux transparents, et qu'il est plus considérable.*

Tout d'abord, pour constater la diminution de l'acuité visuelle en pareil cas, quelques précautions sont nécessaires, sans quoi on risquerait de confondre les troubles réels de la vision avec ceux qui sont dus à la photophobie. On aura soin de placer les malades dans une pièce peu éclairée, à contre-jour, et l'on cherchera à leur faire compter les doigts de la main, à des distances plus ou moins rapprochées.

L'acuité visuelle ainsi appréciée sera souvent bien inférieure à celle qu'on eût pu soupçonner d'après l'examen à l'éclairage oblique ou à l'ophthalmoscope.

Cette disproportion entre le trouble fonctionnel et les lésions s'observe non-seulement dans un certain nombre de *kératites* superficielles, mais souvent aussi dans les *iritis*, et les *irido-choroïdites* à forme séreuse. Bien que l'humeur aqueuse soit alors à peine troublée dans sa transparence, que l'ouverture pupillaire soit libre d'exsudats, la vision est parfois abolie à un haut degré. Ici encore la paracentèse sera indiquée et donnera des résultats satisfaisants comme précédemment. La diminution de l'acuité visuelle, en pareil cas, est probablement liée aux troubles circulatoires de la rétine, et ces troubles eux-mêmes dépendent d'une augmentation de tension, qui est le résultat d'une hypersécrétion de l'humeur aqueuse. Dans ces cas-là, en effet, un examen attentif des parties antérieures de l'œil, à l'éclairage oblique, montre que, vue de profil, la chambre antérieure est *plus profonde* que dans les conditions normales, l'iris et le cristallin sont repoussés en arrière et plus éloignés que d'ordinaire de la face postérieure de la cornée.

A ces symptômes, troubles fonctionnels considérables disproportionnés aux lésions, profondeur anormale de la chambre antérieure, qui plaident déjà en faveur de la paracentèse, s'en joignent habituellement deux autres qui ont une certaine importance. Nous voulons parler de la violence et de la *persistance* des douleurs, qui résistent aux divers agents thérapeutiques, et de la *contraction pupillaire* qui ne cède pas à l'action des mydriatiques.

La douleur étant un phénomène presque constant dans les ma ladies aiguës de l'œil, si l'on se contentait de signaler ce sym ptôme sans en préciser le caractère, il n'aurait presque aucun valeur pour l'indication de la paracentèse.

Mais tous les observateurs attentifs ont déjà remarqué qu l'emploi des narcotiques à l'intérieur, les injections sous-cutané de morphine à la tempe, les déplétions sanguines, etc., tant réussissent à calmer les douleurs, tantôt, au contraire, échouen complétement. Le médecin épuise sans succès l'arsenal de l thérapeutique et finit par se trouver désarmé; les souffrances per sistent, tout au plus sont-elles légèrement amendées, par suit de la diminution de la sensibilité générale. Or ce sont précisémen ces cas rebelles, où la médication ordinaire est impuissante, qu cèdent très-bien à la paracentèse de la chambre antérieure. Un seule évacuation de l'humeur aqueuse suffit souvent pour enleve à jamais une douleur devenue intolérable et ayant résisté jus qu'alors à tous nos moyens d'action. Ce caractère particulier d *ténacité* de la douleur peut exister simultanément avec les deu premiers déjà signalés, mais on ne saurait nier, néanmoins, qu' ne soit irrégulier, plus difficile à apprécier, plus sujet à varier.

Le quatrième et dernier symptôme dont il nous reste à parle et qui plaide en faveur de la paracentèse, c'est la résistance ano male du sphincter pupillaire à l'action des mydriatiques. De Græ avait déjà observé que, dans un certain nombre d'affections aigu de la cornée et de l'iris, les instillations d'atropine n'agissent pa et n'ont aucune influence sur la maladie, parce qu'elles ne pén trent pas dans la chambre antérieure.

Des travaux importants entrepris sur ce sujet, par Gosselin e particulier, ont établi d'une façon formelle que les solutions d' tropine passent directement et pénètrent en nature dans la cha bre antérieure. Ce passage est, sans nul doute, la conséquence phénomènes endosmo-exosmotiques, où la pression oculaire jou un rôle important. Il est donc permis de supposer que, si les sol tions d'atropine restent sans effet, c'est que la pression au mentée dans la chambre antérieure, les empêche de pénétrer. L Græfe avait, du reste, parfaitement indiqué que, dans ce cas, seul moyen de faire agir le médicament consistait à obtenir un détente de la tension du globe, au moyen d'une large applicati de sangsues à la tempe; après la déplétion sanguine la pupille sul d'ordinaire l'influence de l'atropine et se dilate.

La résistance normale du sphincter irien à l'action de l'atr pine, lorsqu'il n'existe, bien entendu, aucune cause matériell

aucun obstacle évident, tel que synéchie, exsudats, qui retienne le bord pupillaire, dénote que les solutions mydriatiques ne pénètrent pas dans la chambre antérieure, et que l'excès de tension du liquide contenu dans la chambre antérieure est la cause probable de cet obstacle.

Les quatre symptômes que nous venons de décrire : disproportion des troubles fonctionnels et des lésions anatomiques, augmentation de profondeur de la chambre antérieure, ténacité des douleurs qui ne cèdent pas à l'action des narcotiques, et enfin résistance anormale de l'iris à l'action des mydriatiques, peuvent se trouver réunis. La signification qu'ils présentent alors au point de vue de l'indication de la paracentèse est très-nette et ne laisse aucun doute dans l'esprit du praticien. Mais il faut s'attendre, en clinique, à voir tantôt l'un, tantôt l'autre de ces symptômes devenir prédominant, tandis que les autres s'effacent, au point parfois de manquer complétement. Le chirurgien sagace devra tenir compte de ces signes souvent fugitifs, et c'est par une recherche attentive qu'il arrivera souvent à en retrouver les traces. Il n'hésitera pas alors à pratiquer une opération qui produira un excellent résultat, qu'on n'eût obtenu par aucun autre moyen.

MANUEL OPÉRATOIRE.

Cette petite opération, pratiquée d'habitude sur des yeux enflammés, est douloureuse, et, comme elle exige une assez parfaite immobilité, il est avantageux de chloroformiser le malade.

Celui-ci est couché sur un lit étroit, assez élevé, disposé dans une pièce bien éclairée, de telle sorte que le chirurgien et les aides puissent circuler librement autour.

Les instruments employés pour cette opération sont : un écarteur des paupières ou blépharostat, une pince à fixation, un petit stylet mousse et une aiguille à paracentèse (fig. 40). L'aiguille à paracentèse ordinaire est un mauvais instrument : il est d'abord difficile d'avoir un bon tranchant avec une lame aussi petite et aussi étroite ; en second lieu, pour peu que la pénétration ait lieu obliquement dans le tissu cornéen, la lame, très-courte, reste engagée dans les lamelles, sans arriver jusqu'à la chambre antérieure.

Nous nous servons, de préférence à l'aiguille, d'un petit couteau lancéolaire étroit à arrêt, le même que pour l'iridotomie.

Cet instrument offre l'avantage de pénétrer plus facilem la cornée, d'atteindre la chambre antérieure, de perm limiter ou d'agrandir à volonté l'étendue de la plaie. Le employé sera droit ou coudé, selon les cas. Avec un œil

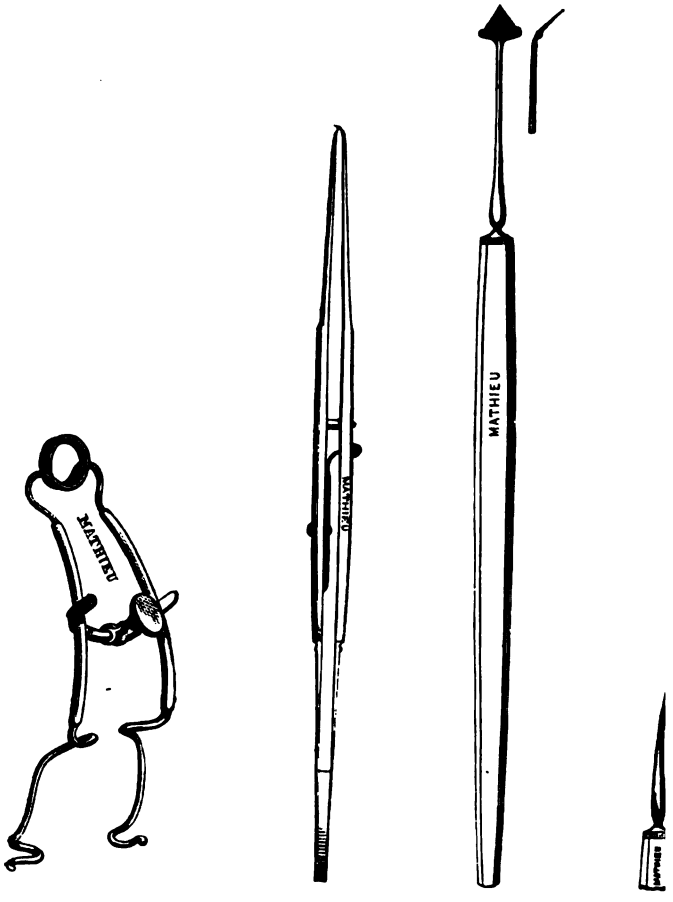

Fig. 40.

profondément dans l'orbite, le couteau coudé est plus f manier.

La tête est maintenue énergiquement entre les mains d'un de façon à empêcher les mouvements latéraux et en a Le chirurgien introduit d'abord entre les paupières l'écarte présenté fig. 40, et serre fortement la vis destinée à emp

leur occlusion ; puis, la main gauche armée de la pince à fixation, il saisit largement entre les mors la conjonctive et le tissu cellulaire sous-conjonctival dans le point diamétralement opposé à celui où la ponction doit être pratiquée, par conséquent à l'extrémité du diamètre vertical, puisque la ponction se pratique d'ordinaire en bas.

La pince à fixation, une fois en place, doit être maintenue de telle sorte qu'elle n'exerce ni pression ni tiraillement sur le globe oculaire.

La ponction doit être faite au niveau du limbe conjonctival. L'opérateur saisissant de la main droite l'aiguille à paracentèse, soit droite, soit coudée, selon sa commodité, et la pointe de l'instrument étant dirigée vers le centre de l'œil, il pousse lentement, mais avec une certaine force pour ainsi dire contenue, de manière à éviter toute surprise et une pénétration trop brusque. Dès que la pointe apparaît dans la chambre antérieure aû-devant de l'iris, ce qui se reconnaît à l'éclat brillant qu'elle prend aussitôt, le manche de l'instrument est porté en arrière de façon à ramener la lame sur un plan antérieur, et l'on pénètre encore plus profondément dans la chambre antérieure, jusqu'à ce que la lèvre externe de la plaie ait environ 3 à 4 millimètres de largeur.

En retirant l'instrument il faut redoubler de précautions, le manche est porté aussi en arrière que possible pour éviter que la pointe appliquée alors contre la face postérieure de la cornée ne puisse blesser le cristallin. A ce moment, en effet, l'humeur aqueuse commence à s'écouler, l'iris et le cristallin sont refoulés en avant et viendraient d'eux-mêmes au-devant de la lame si l'on négligeait de la rejeter en avant par ce mouvement de bascule.

A mesure que l'instrument se dégage de la plaie, l'humeur aqueuse s'écoule lentement et l'iris reste en place ; quelquefois pourtant, surtout si l'ouverture est trop large, il s'engage entre les lèvres de la plaie ; on le refoule alors doucement avec le stylet mousse dans la chambre antérieure, et s'il est impossible de le réduire, on l'excise. D'autres fois, le couteau étant retiré trop précipitamment ou l'incision ayant une direction trop oblique, les lèvres de la plaie restent accolées, et l'humeur aqueuse ne s'écoule pas au dehors; il est dès lors nécessaire de les entrebâiller avec le même stylet, et l'écoulement a lieu aussitôt.

L'évacuation complète de l'humeur aqueuse se reconnaît à l'effacement de la chambre antérieure, à la contraction de la pupille et à l'adossement de l'iris contre la face postérieure de la cornée.

Il est rare qu'en se conformant aux règles que nous venons de formuler, il survienne le moindre accident; pourtant deux écueils

sont à éviter : 1° on reste quelquefois engagé entre les lamelles de la cornée, au lieu de pénétrer avec l'instrument dans la chambre antérieure ; 2° on peut piquer l'iris et blesser le cristallin.

Pour éviter le premier accident, l'opérateur dirigera tout d'abord l'instrument plutôt vers le centre de l'œil : la pointe de la lame de

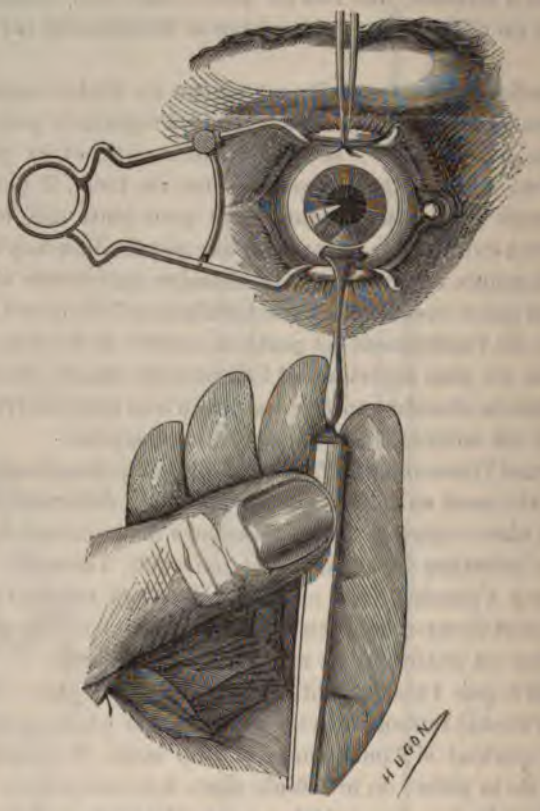

Fig. 41. Paracentèse de la chambre antérieure.

l'instrument n'apparaît brillante et polie que lorsqu'elle a pénétré dans la chambre antérieure; dès lors, tant qu'elle ne se montrera pas avec ce reflet brillant, ce sera une preuve qu'elle sera encore engagée entre les lames de la cornée ; on relèvera le manche de manière à enfoncer la lame en arrière vers la chambre antérieure. Si la pointe était déjà trop profondément engagée, il serait préférable de le retirer tout à fait et de recommencer à côté.

La pointe de l'instrument étant dirigée trop en arrière peut aller

blesser l'iris et le cristallin; cet accident est plus redoutable, mais aussi plus redouté et par cela même plus rare. Pour l'éviter, il faut reporter le manche en arrière dès que le brillant de la pointe apparaît dans la chambre antérieure, afin de se rapprocher de la cornée. Du reste, la piqûre de l'iris dans ses parties périphériques pas n'est fatalement suivie d'une blessure du cristallin, car, en ces points, le cristallin se trouve sur un plan postérieur.

TRÉPANATION DE LA CORNÉE.

La trépanation de la cornée consiste à enlever, au moyen d'un instrument spécial, que nous décrirons plus loin, une rondelle de la cornée comprenant toute son épaisseur, soit pour amener la formation lente d'un tissu cicatriciel qui réduise favorablement une courbure exagérée de la cornée, soit pour obtenir une cicatrice moins opaque que la portion détruite, ou même une fistule permanente.

Bowman appliqua le premier la trépanation au staphylôme pellucide; son but, en enlevant au moyen de son instrument une petite portion de la cornée déformée, était d'obtenir, par une cicatrice rétractile, une diminution de l'ectasie. Son trépan consiste simplement en un tube tranchant par l'une de ses extrémités, dans lequel se trouve un mandrin, qui permet de limiter la profondeur à laquelle doit s'engager la partie tranchante. L'opérateur trace l'incision circulaire sur la cornée, en appuyant l'instrument sur l'endroit où il est appelé à agir et en le faisant tourner entre le pouce et l'index. Le sillon une fois tracé à la profondeur voulue, la rondelle se détache d'elle-même, ou si elle est encore retenue par quelques adhérences, elle est enlevée au moyen de pinces et de ciseaux. Le diamètre de la rondelle ainsi enlevée ne doit guère dépasser 2 à 3 millimètres.

La même opération est applicable au staphylôme *partiel opaque* alors que les paracentèses et l'iridectomie ont échoué. Le manuel opératoire est identique à celui qui vient d'être indiqué pour le staphylôme pellucide; les plus grandes précautions seront prises pour éviter de léser le cristallin qui est en place et transparent.

La grandeur de la rondelle à enlever en une seule séance ne dépassera pas 3 millimètres de diamètre. Une fois la cicatrisation effectuée à l'abri du bandeau compressif, il faut attendre quelque

temps avant de pouvoir juger du résultat obtenu, car l'influence de la rétraction cicatricielle qui doit réduire le staphylôme ne se fait pas sentir immédiatement. Si le staphylôme cède encore à la pression intra-oculaire, une nouvelle rondelle sera enlevée, soit sur le même emplacement, soit à côté de la première. Dans les cas où le staphylôme est très-volumineux, on l'attaquera successivement sur plusieurs points, en ayant soin d'espacer les opérations et de n'enlever chaque fois qu'une portion limitée du tissu cornéen.

De Wecker (1) modifia le trépan de Bowman et l'appliqua au *leucome complet* de la cornée. Son instrument se compose d'un tube métallique renfermant une petite tige rigide entourée par un ressort en spirale qui se détend par la pression d'un bouton placé sur l'un des côtés. La partie tranchante est une couronne se fixant au bout du tube et dont la saillie est limitée par un curseur qui l'emboîte, sorte de portion de cylindre mobile

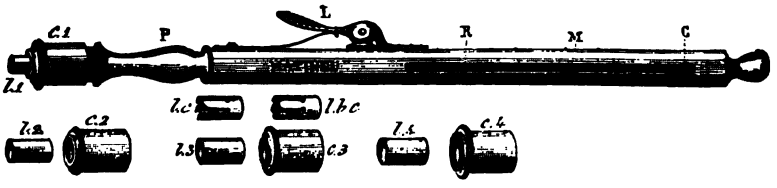

Fig. 42.

de dimensions variables qui se fixe sur un pas de vis. Le ressort, en se détendant, communique à la couronne tranchante un mouvement de propulsion et de rotation à la fois, en sorte que le manuel opératoire se trouve réduit à la plus grande simplicité. Après avoir tendu le ressort et placé le curseur au point convenable, suivant l'épaisseur présumée de la cornée, on n'a plus qu'à appliquer l'instrument perpendiculairement sur le point qu'on veut perforer et à presser sur le bouton. Si la section n'est pas complète en une seule fois, on l'achève par une seconde application immédiate, ou bien la rondelle encore adhérente en quelques points est enlevée avec les pinces et les ciseaux. Dans les cas où le cristallin est encore en place, l'instrument sera retiré rapidement, de peur que l'écoulement de l'humeur aqueuse ne permette à la lentille de venir s'appliquer contre la lame coupante, ce qui exposerait à une cataracte traumatique. L'opération terminée, l'on applique sur l'œil, pendant quelques jours, le bandeau compressif

(1) *Annales d'oculistique*, t. LXVIII, p. 137.

jusqu'à ce que la cicatrice se soit formée. Le trépan de de Wecker est un peu coûteux, son maniement, vu la longueur de sa tige, exige l'emploi des deux mains, et par conséquent l'assistance d'un aide pour maintenir le globe oculaire en fixation. Pour parer à ces inconvénients, j'ai fait construire par Mathieu un instrument plus simple, analogue à celui de Bowman, et qui peut se manier très-bien avec une seule main, il est représenté fig. 43. La couronne coupante est échancrée sur plusieurs points, ce qui facilite sa pénétration dans la cornée.

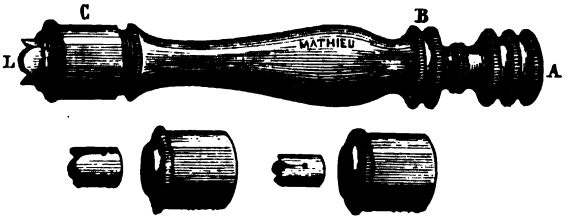

Fig. 43.

Dans la trépanation de la cornée appliquée au leucome complet, on peut se proposer un double but : ou bien établir une fistule permanente, qui serve en même temps d'ouverture pupillaire; ou bien enlever une portion du tissu opaque dans l'espoir d'obtenir une cicatrice plus transparente. Le premier résultat nous paraît difficile à atteindre ; pourtant, en agissant de la sorte, Gradenigo, de Venise, a obtenu un remarquable succès. Voici le résumé de cette observation :

Marin robuste de vingt-sept ans, perte totale de la vue par suite d'ophthalmie granuleuse. Malgré les soins immédiats dont il fut l'objet à l'hôpital de la marine à Venise, on ne réussit pas à prévenir la désorganisation complète de la cornée. Deux mois plus tard la même affection envahissait l'œil droit et amenait, en peu de jours, la perte totale de la vue, à part la perception quantitative de la lumière.

Au mois de mai suivant, le malade, dont on continuait à toucher journellement les paupières avec le sulfate de cuivre pour combattre les granulations, commença à remarquer que la vision revenait progressivement sur l'œil gauche, et bientôt il vit assez pour pouvoir se passer de guide.

Cette amélioration inespérée avait sa raison d'être dans la formation spontanée d'une fistule de la cornée qui, à l'instar d'une pupille artificielle, permettait la vision dans une certaine mesure.

Gradenigo eut dès lors l'idée de doter l'autre œil d'une fistule semblable.

Après avoir enlevé, à l'aide du bistouri, presque toute l'épaisseur du centre de la cornée, il parvint, au bout de peu de temps, à provoquer un prolapsus de la membrane de Descemet et la formation d'un pertuis fistu-leux. La vue, qui s'améliorait progressivement, ne tarda pas à dépasser, et de beaucoup, celle de l'œil gauche.

Rien n'est venu depuis amoindrir ce beau résultat, et le malade peut aujourd'hui (*huit mois après l'opération*) non-seulement se promener seul dans la ville, mais lire facilement, sans le secours de lunettes, les gros caractères de l'échelle de Giraud-Teulon.

Ce résultat est remarquable sans doute, mais il est fort douteux qu'il se maintienne, et probablement de deux choses l'une : ou bien l'ouverture restera béante et deviendra à la longue un danger inévitable pour les membranes profondes, ou bien elle se refermera et sera comblée, dès lors, par un nouveau tissu cicatriciel.

On ne peut, du reste, se flatter à l'avance d'obtenir ainsi une fistule cornéenne. Dans l'immense majorité des cas, la cicatrisation s'effectue avec rapidité, la perte de substance est vite comblée et bon gré mal gré l'ouverture se ferme. Tous nos efforts doivent tendre à substituer, au tissu opaque enlevé par le trépan, un tissu de nouvelle formation, un peu plus transparent. Dans un mémoire récent, présenté à la Société de biologie, le docteur Poncet a signalé les remarquables résultats obtenus chez les animaux, en appliquant cette méthode. Il a enlevé avec le trépan un disque de 7 millimètres de diamètre au centre de la cornée d'un chien. Le diamètre total était de 10 millimètres. Le lendemain, l'œil tout entier était couvert d'un exsudat pseudo-membraneux, qui fit croire d'abord à une ophthalmie grave. Mais bientôt cet exsudat fut remplacé par des bourgeons charnus, s'organisant de la circonférence au centre, tandis que l'humeur aqueuse, remplissant de nouveau la chambre antérieure, refoulait en arrière l'iris et le cristallin. Au bout de deux mois, toute la partie enlevée était remplacée par une cicatrice blanche et vasculaire. Mais, après quatre mois, celle-ci était devenue transparente et ne renfermait plus trace de vaisseaux. En outre, il n'y avait pas la moindre synéchie antérieure ou postérieure. La même opération, pratiquée deux mois plus tard, sur l'autre œil, donnait absolument le même résultat. Aujourd'hui, sept mois après la première opération, il ne reste plus qu'un léger nuage sur les deux yeux et l'animal voit parfaitement.

Ces expériences, fort encourageantes, prouvent que des pertes de substance de la cornée saine peuvent être réparées par un tissu

transparent; malheureusement elles sont loin d'être comparables avec ce qui se passe chez l'homme, après la trépanation d'un leucome; ici ce n'est plus sur une cornée saine, mais bien sur le tissu cicatriciel qui la remplace, qu'on produit une nouvelle cicatrisation. Aussi les résultats les plus favorables obtenus jusqu'ici, dans les cas de leucomes complets, se bornent-ils à peu de chose, si on les compare à ceux des expériences précédentes; mais ils n'en ont pas moins un avantage incontestable dans les cas désespérés où on les applique. Nous trouvons dans la thèse d'Hudellet (1), trois observations où la trépanation a donné une augmentation de la vision bien limitée, il est vrai, mais très-appréciable en somme puisque les malades, qui avant l'opération n'avaient qu'une simple perception quantitative, pouvaient, après plusieurs trépanations successives, compter les doigts à quelques centimètres et apercevoir les gros objets.

Les résultats de la trépanation de la cornée dans le leucome complet méritent donc d'être pris en sérieuse considération. N'est-on pas du reste autorisé à tout tenter chez ces malades qui possèdent une rétine et un nerf optique sensibles, et dont la vision n'est abolie que par suite de la destruction de la cornée? Quand on songe à l'importance qu'a pour eux la moindre amélioration visuelle, quand on compare ces résultats à ceux qu'ont donnés jusqu'ici les autres méthodes, on est obligé de leur reconnaître une supériorité réelle. Ajoutons enfin que l'application simple et facile de ce procédé le rend accessible à n'importe quel praticien, et n'exige pas, comme la plupart des opérations d'oculistique, une très-grande habitude.

Dans la trépanation appliquée au leucome complet de la cornée, il est nécessaire de recourir plusieurs fois de suite à l'opération pour arriver à un résultat notable. Le plus souvent, la perception qualitative n'a été obtenue qu'après deux ou trois trépanations successives. Peut-être un plus grand nombre d'opérations aboutiraient-elles à une transparence plus marquée de la cicatrice et à une vision plus satisfaisante? Mais on comprend qu'une fois arrivé à un résultat appréciable, le chirurgien hésite à le compromettre, quelque faible qu'il soit, par une nouvelle tentative dont il ne saurait assurer d'avance le succès.

L'innocuité de la trépanation est suffisamment démontrée par la tolérance de l'œil pour cette opération qui a été répétée jusqu'à cinq fois, sans provoquer de suites fâcheuses. Un de mes

(1) Hudellet, *De la trépanation de la cornée*. Thèse de Paris, 1873.

malades a présenté plusieurs particularités intéressantes. Ayant pratiqué sur un leucome complet une trépanation de *cinq millimètres* de diamètre, je vis se produire l'issue du cristallin, qui était opaque et ramolli, et quelques jours après, malgré l'usage du bandeau compressif, une hernie du corps vitré, dont l'accroissement inquiétant me décida à pratiquer une ponction de la partie herniée. Cette ponction donna issue à un liquide incolore absolument semblable à l'humeur aqueuse et qui était évidemment renfermé dans une sorte de poche limitée en avant par la membrane cicatricielle. Une seconde ponction faite quelques jours après pour la même raison, donna identiquement le même résultat ; après quoi, la compression étant maintenue, et l'affaissement du prolapsus persistant, la cicatrisation s'accomplit régulièrement sans autre complication. Le résultat définitif fut une augmentation très-appréciable de la perception quantitative.

Nous ne connaissons que deux cas (1) défavorables sous le rapport des suites. Dans l'un, on a pu constater, quelque temps après la trépanation, une tendance à l'atrophie du globe oculaire. Dans l'autre, il se développa, à la suite d'une seule opération, des symptômes assez graves pour qu'on se décidât à l'extirpation de l'œil, dans le but de prévenir une ophthalmie sympathique.

(1) Gayat, *Mémoire sur la trépanation dans le cas de leucome et d'atrophie de la cornée.*

MALADIES DE LA SCLÉROTIQUE

SCLÉRITIS, ÉPISCLÉRITIS. — SCLÉRO-CHOROÏDITE ANTÉRIEURE. — STAPHYLOMES. HYDROPHTHALMIE. — TUMEURS. — LÉSIONS TRAUMATIQUES. — SCLÉROTOMIE.

SCLÉRITIS, ÉPISCLÉRITIS.

On désigne sous ces noms l'inflammation de la sclérotique et du tissu cellulaire épiscléral, affections qui se montrent souvent simultanément et qu'il n'est pas toujours possible d'isoler l'une de l'autre.

Au début de la maladie, apparaît à la surface de la sclérotique une tache rouge foncé qui, devenant de plus en plus sombre, prend peu à peu une teinte *violette*, *lie de vin* tout à fait caractéristique.

Un examen attentif permet de constater que cette coloration anormale est due à l'injection des vaisseaux de la sclérotique et du tissu cellulaire sous-conjonctival.

Tantôt l'inflammation reste limitée à la sclérotique (*scléritis*, *sclérotite*), tantôt, ce qui est le cas le plus fréquent, elle se propage au tissu épiscléral (*épiscléritis*). On observe alors sous la conjonctive bulbaire un gonflement plus ou moins considérable, formant un bouton de 4 à 6 millimètres de diamètre, dont la base se confond insensiblement avec le tissu cellulaire ambiant.

A son sommet aplati, la coloration de ce bouton est jaunâtre, tandis que sur les bords il conserve une teinte violette. Le plus souvent il n'y en a qu'un seul, quelquefois pourtant il y en a plusieurs groupés les uns près des autres, mais n'occupant qu'une partie limitée de la sclérotique, toujours intacte dans le reste de son étendue.

A cette période l'on pourrait confondre le bouton de l'épiscléritis avec une pustule conjonctivale ayant acquis un développement considérable, mais on se rappellera que, s'il s'agit d'un gonflement du tissu épiscléral, la partie la plus saillante est recouverte par des vaisseaux, ce qui n'a pas lieu dans la phlyctène conjonctivale, dont le sommet est uniquement constitué par de

l'épithélium soulevé. La consistance de ces deux produits morbides est également bien différente, l'un étant constitué par une masse solide, l'autre par une vésicule remplie de liquide ou d'une substance demi-molle. La coloration lie de vin de l'épiscléritis s'éloigne aussi notablement de la rougeur inflammatoire de la conjonctivite pustuleuse. Enfin cette dernière affection évolue très-rapidement, tandis que la marche de la première est relativement fort lente.

Quand le bouton épiscléral est situé très-près de la cornée, il n'est pas rare de voir cette membrane s'opacifier dans le voisinage du point malade, par suite de la sclérose qui se produit dans les lamelles adjacentes. Mackensie a comparé avec raison cette teinte opaline à celle d'un arc sénile partiel qui s'avancerait vers le centre de la cornée.

Tantôt ces lésions se produisent sans provoquer la moindre irritation, et l'absence complète de réaction contraste alors singulièrement avec l'aspect rouge et enflammé de la sclérotique. Tantôt, au contraire, on observe, dès le début, des douleurs ciliaires intenses, de la photophobie, du larmoiement. C'est ce qui justifie la distinction d'une forme *aiguë* et d'une forme *chronique* admise par quelques auteurs.

Quant aux *troubles fonctionnels*, ils varient également selon que le processus reste limité à la sclérotique ou envahit la cornée, l'iris et la choroïde ; dans le premier cas, la vision reste intacte, mais il en est tout autrement quand l'inflammation se propage au tractus uvéal : la cornée prend alors une teinte opaline, la vision diminue considérablement, et peut se réduire même à une simple perception quantitative de la lumière.

Cette maladie a généralement une marche très-lente, elle peut se prolonger un an et au delà, puis disparaître sans laisser de traces. D'autres fois des taches grisâtres ou bleuâtres, ayant quelque analogie avec les taches pigmentaires congénitales de cette région, persistent indéfiniment dans les points où la sclérotique est restée longtemps enflammée.

La *sclérose* de la cornée est la complication la plus fréquente de l'épiscléritis ; exceptionnellement des accidents plus sérieux peuvent survenir. Dans un cas rapporté par Bowman, il se produisit une ulcération dans la portion de sclérotique enflammée. De Wecker a également rapporté un fait de perforation à la suite d'une sclérotite provoquée par une opération de strabisme. Il est également fort rare d'observer la déformation des enveloppes de l'œil, à moins que le processus n'atteigne les parties profondes. L'iris et la choroïde

sont-ils envahis, des synéchies se forment, la cornée s'opacifie dans une grande étendue, le corps vitré se trouble et la sclérotique ramollie devient staphylomateuse, mais la maladie s'est alors transformée, et l'on se trouve en présence de tous les désordres d'une sclero-choroïdite antérieure.

La sclérotite est une maladie assez rare, on ne l'observe guère qu'à l'âge moyen de la vie, presque jamais chez les enfants ni chez les vieillards. Elle paraît liée, dans quelques cas, à d'autres états pathologiques, et chez la femme en particulier, à certaines maladies utérines; d'autres fois elle semble reconnaître pour cause la diathèse rhumatismale; enfin, il est incontestable qu'elle peut être aussi d'origine syphilitique.

Le *traitement* local est des plus simples, il doit consister uniquement dans les instillations d'atropine et l'application de compresses chaudes ou de cataplasmes de fécule, maintenus deux fois par jour, pendant vingt minutes, sur l'œil malade. Les collyres irritants ou caustiques pourraient être fort nuisibles, ils sont formellement contre-indiqués dans tous les cas. Le malade devra garantir ses yeux au moyen de lunettes bleues bombées, et éviter toute fatigue, tout travail de près. Dans la forme aiguë on pourra appliquer quelques sangsues ou des ventouses Heurteloup à la tempe. Quant à la médication interne, elle variera selon les cas.

A-t-on affaire à un rhumatisant, l'on prescrira la teinture de colchique à l'intérieur à la dose de 10 à 20 gouttes et la décoction de Zittmann, prise très-chaude le matin au lit, de façon à provoquer une légère transpiration. Soupçonne-t-on la syphilis, l'on ordonnera les préparations mercurielles, et de préférence les frictions, l'iodure de potassium, les toniques, etc.

Quand la maladie suit une marche extrêmement lente et que, toute inflammation étant éteinte, les opacités de la cornée ne se modifient pas sous l'influence du traitement indiqué ci-dessus, il faut avoir recours à des moyens plus énergiques, à la *syndectomie*. Après cette opération, qui consiste à enlever la conjonctive tout autour de la cornée, sur une largeur de 5 à 6 millimètres environ, la réparation du tissu conjonctival s'effectue avec une grande facilité, mais les vaisseaux péricornéens s'atrophient et l'on voit peu à peu, au bout d'un certain temps, la cornée reprendre sa transparence.

Si la sclérose de la cornée s'accompagne d'iritis, de synéchies et autres symptômes qui dénotent la propagation de la maladie au tractus uvéal, l'*iridectomie* deviendra nécessaire. Ce sera dès lors

la seule opération capable d'enrayer la marche progressive de la maladie.

SCLÉRO-CHOROIDITE ANTÉRIEURE (1).

Cette maladie diffère de la précédente par le siége du processus qui n'intéresse plus seulement la sclérotique, mais la choroïde sous-jacente. Les symptômes indiquent que la maladie s'étend plus profondément : l'injection de la sclérotique devient plus générale, on remarque à sa surface plusieurs foyers formant des bosselures moins apparentes que dans l'épiscléritis, et situées à 2 ou 3 millimètres du bord de la cornée. Dans leur voisinage cette membrane perd sa transparence, elle est envahie par des opacités diffuses qui s'avancent quelquefois jusqu'au centre. L'iris perd peu à peu sa contractilité, son tissu se décolore, et son bord pupillaire se soude au cristallin.

L'inflammation longtemps prolongée de la sclérotique fait perdre à cette membrane fibreuse sa résistance normale; au niveau des points atteints, elle cède à la pression intra-oculaire, et devient staphylomateuse. Tout le segment antérieur de l'œil peut ainsi subir une ectasie considérable sur laquelle on découvre, çà et là, quelques points noirâtres où le tissu fibreux plus aminci laisse entrevoir la choroïde par transparence. La cornée participe quelquefois à cette distension générale, elle devient opaque et paraît étendue dans tous ses diamètres. Le corps vitré se trouble à la longue et se ramollit, la rétine se décolle et la désorganisation du globe oculaire est ainsi complète.

Ces désordres se produisent la plupart du temps sans douleur vive, sans réaction bien marquée, sauf lors des poussées inflammatoires aiguës qui, dans certains cas, s'annoncent par des douleurs ciliaires violentes et une sensation de tension fort pénible. Il est bon de dire que, même en dehors de ces crises aiguës, le globe oculaire reste toujours sensible à la *pression* sur le pourtour de la cornée. Les troubles fonctionnels s'aggravent à mesure que la maladie fait des progrès, la vision, intacte au début, diminue insensiblement, mais d'une façon progressive, et à la longue les opacités de la cornée, les exsudats qui occupent l'ouverture pupillaire peuvent entraîner la cécité complète.

La scléro-choroïdite antérieure est donc une maladie grave. Il

(1) La forme atrophique de la scléro-choroïdite, qui ne peut être diagnostiquée qu'avec l'ophthalmoscope, sera décrite dans le second volume.

est rare que les plaques scléreuses grisâtres de la cornée disparaissent complétement sans laisser de trace, il est plus fréquent de les voir augmenter d'étendue malgré tout et finir par envahir la totalité de cette membrane. Les synéchies postérieures sont aussi une complication des plus sérieuses, elles exposent l'œil à tous les dangers de l'irido-choroïdite chronique. Les récidives sont fréquentes, et peuvent aboutir à la désorganisation complète du globe oculaire.

L'*étiologie* de cette affection est fort obscure. Elle est plus fréquente chez les jeunes sujets, où la sclérotique n'a pas encore atteint son développement complet ni le degré de résistance qu'elle acquerra plus tard. On la voit succéder fréquemment à la sclérotite, qui reconnaît, du reste, à peu près les mêmes causes.

Traitement. — Au début de la maladie, on cherchera à combattre l'inflammation par des applications de sangsues à la tempe ou mieux de ventouses Heurteloup. On instillera, plusieurs fois par jour, quelques gouttes d'une solution d'atropine, et le malade tiendra constamment ses yeux à l'abri de la lumière sous des lunettes bleues bombées.

On a beaucoup vanté l'emploi des mercuriaux, qui ont été donnés sous toutes les formes : le calomel, à l'intérieur, à la dose de 5 à 10 centigrammes deux fois par jour, les frictions d'onguent mercuriel sur le front, les tempes, ou sur d'autres régions du corps. Les sudorifiques, tels que la décoction de Zittmann, ou la tisane de bourrache, prise très-chaude au lit le matin à jeun, semblent aussi dans certains cas exercer une influence favorable sur la marche de la maladie. Il faudra surveiller avec soin l'état du tube intestinal et combattre activement la constipation. A une période plus avancée de la maladie, alors que tout état inflammatoire a depuis longtemps disparu, on pourra retirer quelques avantages de la poudre de calomel, de la pommade au précipité jaune, introduite en très-petite quantité dans l'œil malade. L'action de ces substances irritantes a pour résultat d'atténuer à la longue les opacités de la cornée ; leur emploi doit être néanmoins surveillé attentivement et suspendu au moindre retour offensif de la maladie. L'abrasion conjonctivale péri-cornéenne (*syndectomie*) convient aux formes chroniques, rebelles au traitement médical. Enfin, quand le bord pupillaire de l'iris est complétement soudé au cristallin, l'*iridectomie* est le seul moyen qui puisse être opposé avec succès à la marche progressive de la maladie.

STAPHYLOMES DE LA SCLÉROTIQUE.

Nous ne nous occuperons dans ce chapitre que des staphylomes de la sclérotique qui, développés aux dépens des zones antérieures jusqu'aux régions équatoriales, peuvent être reconnus par l'examen direct à l'œil nu. Ceux qui, formés aux dépens des parties postérieures, et décrits d'abord par Scarpa, puis par Arlt, ont, pour principal résultat, un allongement de l'axe antéro-postérieur et déterminent la myopie, seront étudiés dans le second volume traitant des maladies du fond de l'œil, à l'article SCLÉROCHOROIDITE POSTÉRIEURE.

La sclérotique peut éprouver un changement de forme, subir une distension dans des régions limitées ou bien dans toute son étendue. Dans le premier cas, l'affection prend le nom de *staphylome*, dans le second, celui d'*hydrophthalmie*, de *buphthalmie*, le globe oculaire ayant quelque peu l'aspect de l'œil du bœuf.

Les staphylomes partiels de la sclérotique se présentent tantôt sous forme d'une ectasie unique limitée, ou bien d'une saillie volumineuse entourée d'autres plus petites; d'autres fois la partie saillante forme comme un bourrelet tout autour de la cornée (*Staphylome annulaire*). Au niveau du staphylome, la sclérotique distendue et *amincie* laisse apercevoir, par transparence, la coloration du tractus uvéal : de là sa teinte, grisâtre, bleuâtre ou noirâtre. En ces points, le tissu fibreux, tout en ayant perdu en partie sa résistance, a conservé un certain degré d'élasticité, de telle sorte qu'il se laisse facilement déprimer avec une sonde, pour reprendre sa forme aussitôt qu'on cesse la pression. Ce dernier caractère a quelque valeur, car il permet de distinguer la distension simple de la sclérotique, de celle qui serait provoquée par l'existence d'une tumeur intra-oculaire; dans ce dernier cas, la résistance étant plus grande, la sclérotique ne cède plus aussi facilement. Les staphylomes situés dans les régions équatoriales, et n'occupant qu'une étendue restreinte de la sclérotique, ne sont pas toujours faciles à découvrir; pour les apercevoir il faut que le malade force le regard dans différentes directions.

Le staphylome de la sclérotique est constamment accompagné d'autres lésions du segment antérieur de l'œil : la cornée, participant à la distension générale, est plus ou moins opaque, elle est déformée et semble agrandie dans tous ses diamètres; à la longue, l'iris devient adhérent au cristallin et s'atrophie : la zonule de

Zinn distendue outre mesure se rompt, le cristallin se luxe, et tombe dans la chambre antérieure, où il se résorbe quelquefois spontanément; d'autres fois, il reste en place, s'imprègne de substance calcaire et se cataracte. L'autopsie d'yeux atteints de staphylome de la sclérotique démontre que l'ectasie se produit en général à la jonction de l'iris et du corps ciliaire, de telle sorte que l'iris se trouve séparé du corps ciliaire le plus souvent atrophié; quelquefois pourtant le renflement sclérotical situé un peu plus en arrière est formé aux dépens de la région ciliaire elle-même.

Au niveau du staphylome, la sclérotique, la choroïde et la rétine sont intimement soudées; exceptionnellement on a trouvé la sclérotique détachée des membranes sous-jacentes. La choroïde présente les signes manifestes de l'atrophie, la couche épithéliale est détruite, la chorio-capillaire réduite à l'état de vestige, le pigment du stroma en partie résorbé, en partie accumulé sur certains points. A la longue, les gros vaisseaux eux-mêmes s'oblitèrent et la choroïde n'est plus qu'une membrane extrêmement mince sans structure appréciable. Le corps vitré se trouble et se ramollit, et l'excavation considérable que l'on trouve quelquefois du côté du nerf optique prouve qu'un processus glaucomateux est venu achever la désorganisation du globe oculaire.

La choroïdite, la cyclite sont les causes les plus fréquentes de la sclérectasie; il faut signaler également l'irido-choroïdite avec synéchie postérieure totale, l'irido-choroïdite traumatique et le glaucome arrivé à sa dernière période. D'autres fois, la maladie débute par la sclérotique et c'est après une épiscléritis ou scléritis ayant duré fort longtemps que cette membrane finit par se laisser distendre.

Le pronostic de cette affection est très-grave: non-seulement elle entraîne presque fatalement la perte de la vision, mais elle peut provoquer des accidents sympathiques du côté opposé.

Traitement.—Les instillations d'atropine, l'application du bandeau compressif, les paracentèses répétées ne réussissent que bien rarement à enrayer la marche progressive du staphylane. L'iridectomie est plus efficace, à la condition pourtant de ne pas attendre, pour la pratiquer, une période trop avancée de la maladie. Cette opération exige dans son exécution certaines précautions. Il est clair, en effet, que les rapports anatomiques de la région ciliaire sont modifiés par suite de l'extension considérable qu'elle a subie; la zonule de Zinn distendue outre mesure est prête à se rompre au moindre effort, le corps vitré, ramolli, a de la tendance à s'échapper facilement au dehors. Ce sont là des conditions fâcheuses dont il

faudra tenir compte. Si le malade est craintif, peu maître de lui-même, on le chloroformera jusqu'à résolution musculaire complète. La section sclérotícale devra être étroite, elle sera faite lentement afin que l'humeur aqueuse s'écoule peu à peu, qu'il n'y ait pas une détente trop brusque de la pression intra-oculaire.

Quand, l'œil étant complétement désorganisé, la perte de la vision est absolue, il ne faut plus songer qu'à remédier à la difformité choquante produite par le développement excessif du globe oculaire. Pour atteindre ce but, de Graefe a conseillé de traverser avec un fil l'œil malade, pour provoquer un commencement de choroïde suppurative, puis d'enlever le fil aussitôt qu'il y a menace de phlegmon de l'œil ; on obtient ainsi une atrophie modérée du globe qui se réduit à des dimensions plus petites. Ce moyen peut être dangereux, car il n'est pas toujours aisé d'enrayer une inflammation aussi violente et d'éviter le phlegmon ; nous ne voyons pas l'avantage que pourrait avoir ce procédé sur celui de Critchett. En effet, l'ablation du segment antérieur de l'œil permet de conserver un moignon assez volumineux pour appliquer un œil artificiel sans exposer à des accidents aussi graves. Quand l'œil atteint de staphylome provoque des accidents sympathiques du côté opposé, le choix du procédé n'est plus douteux, l'indication est formelle, il faut pratiquer l'énucléation complète.

HYDROPHTHALMIE.

Quand le globe oculaire, par suite de l'amincissement ou du défaut de résistance de ses enveloppes, prend un volume considérable tout en conservant une forme régulière, il survient ce qu'on appelle une *hydrophthalmie*.

Cette affection ne s'observe guère que chez les enfants et, dans la grande majorité des cas, elle est congénitale.

Le premier signe qui indique l'apparition de l'hydrophthalmie, c'est le développement considérable de la cornée, celle-ci augmente d'étendue dans tous ses diamètres au point d'atteindre, dans les cas extrêmes, des dimensions doubles de la normale. Cet agrandissement exagéré est suivi d'une légère infiltration diffuse qui, s'étendant à toute sa surface, altère sa transparence : exceptionnellement, pourtant, elle conserve fort longtemps une limpidité parfaite.

En même temps que ces changements se montrent du côté de la cornée, la chambre antérieure devient plus profonde. L'iris paraît

aplati, mais sa coloration est encore normale. La pupille moyennement dilatée réagit lentement à la lumière. Pendant quelque temps, les milieux se maintiennent transparents et l'ophthalmoscope ne révèle aucune altération des membranes profondes.

A cette période, les *troubles fonctionnels* ne sont pas encore très-accusés. La myopie n'est pas aussi considérable qu'on pourrait s'y attendre d'après le développement du globe, ce qui tient à plusieurs causes : d'abord, l'excès de développement porte plutôt sur l'axe vertical de l'œil que sur l'axe antéro-postérieur, en second lieu, le léger allongement que subit celui-ci est en partie compensée par l'aplatissement de la cornée et le déplacement du cristallin situé plus en arrière. Enfin, la forme particulière de la cornée dans l'œil hydrophthalmique empêchant les rayons lumineux de pénétrer dans la cavité oculaire en aussi grand nombre que dans les conditions normales, les objets paraissent moins éclairés ; pour les mieux distinguer les malades sont obligés de les rapprocher, ce qui fait croire chez eux à une myopie plus forte que celle qui existe réellement.

Bientôt, à ces symptômes du début en succèdent d'autres qui témoignent de la marche progressive de la maladie. L'angle rentrant, qui marque à l'état normal la ligne de séparation entre la sclérotique et la cornée, s'efface peu à peu. L'hémisphère antérieur de l'œil s'élargit en totalité, mais cette distension ne dépasse pas la région équatoriale, et l'hémisphère postérieur participe fort peu à l'augmentation de volume de l'organe. On constate aisément ce fait quand le malade force le regard en dedans, on aperçoit ainsi une forte courbure de la région équatoriale, mais l'axe antéro-postérieur de l'œil ne semble pas très-allongé. La sclérotique, continuant à se laisser distendre dans le segment antérieur de l'œil, s'amincit et laisse alors apercevoir par transparence la choroïde sous-jacente qui lui donne une teinte bleuâtre.

La maladie continuant son évolution, d'autres lésions encore plus sérieuses ne tardent pas à se montrer. La chambre antérieure devient démesurément grande. L'iris se décolore et prend une teinte gris sale, il devient tremblotant au moindre mouvement du globe oculaire ; la pupille dilatée et immobile ne réagit plus sous l'influence de la lumière. A cette période les milieux, quelquefois transparents, permettent encore l'exploration du fond de l'œil à l'ophthalmoscope ; il est fréquent alors de trouver la papille refoulée et présentant les caractères typiques de l'excavation glaucomateuse. (Voir *Glaucome chronique*.) Le globe oculaire est plus dur au toucher; sa tension ainsi appréciée paraît manifestement

augmentée. Le champ visuel est aboli du côté nasal, c'est-à-dire dans la région correspondant à la partie externe de la rétine.

Nous insistons sur ces trois derniers signes, dont nous apprécierons l'importance en discutant la nature de la maladie.

La terminaison de l'hydrophthalmie est ordinairement funeste. Au bout d'un espace de temps variable, mais qui atteint généralement plusieurs années, survient une désorganisation complète du globe oculaire ; l'augmentation de son volume est telle que les paupières sont insuffisantes pour le protéger ; quelquefois, ces voiles membraneux sont renversés et les cils déviés viennent irriter la conjonctive ou la cornée ; de là, photophobie, larmoiement, ulcérations de la cornée, qui aboutissent à des leucomes faciles à distinguer, par leur opacité considérable, du trouble léger signalé au début de la maladie. La distension continuant à faire des progrès, les rapports anatomiques des parties antérieures de l'œil se modifient, la zonule distendue outre mesure se rompt, le cristallin se cataracte et se luxe, le corps vitré se ramollit, des hémorrhagies spontanées se produisent dans l'intérieur de la cavité oculaire, la rétine se décolle et la vue est définitivement perdue.

La description qui précède s'applique à un type morbide dont la nature sera discutée tout à l'heure et qu'il importe de savoir différencier de deux autres affections ayant avec lui une certaine analogie, mais s'en écartant notablement sous le rapport de la nature, du pronostic et aussi du traitement. Nous voulons parler de la *cornée globuleuse* et de l'ectasie sclérotícale consécutive à une *irido-choroïdite intra-utérine*.

Diagnostic. — La cornée globuleuse doit être distinguée avec soin de l'hydrophthalmie, car la première affection ne constitue qu'une simple difformité entraînant peu de conséquences fâcheuses, tandis que le pronostic de la seconde est essentiellement grave. Dans le kérato-globe, la cornée est notablement augmentée de volume, mais le globe oculaire lui-même conserve ses dimensions normales. De plus, il existe une ligne de démarcation nettement tranchée entre la sclérotique et la cornée plus bombée en avant, tandis que dans l'hydrophthalmie cet angle rentrant tend à s'effacer, et disparaît à mesure que l'affection progresse. La transparence du tissu cornéen est parfaite dans le kérato-globe, il n'y a plus ce léger nuage signalé dans l'hydrophthalmie, la chambre antérieure est plus profonde, mais son contenu est limpide, l'iris est normal, le nerf optique et les membranes profondes intacts ; sauf la myopie résultant de l'allongement de l'axe antéro-postérieur et qu'il est facile de cor-

riger par des verres appropriés, l'acuïté visuelle est à peu près normale, la tension intra-oculaire ne s'élève pas au-dessus de la moyenne. Enfin le kérato-globe est une difformité congénitale qui reste indéfiniment stationnaire, contraste frappant avec l'hydrophthalmie, qui est toujours progressive. On évitera aussi de confondre l'hydrophthalmie avec les ectasies de la sclérotique résultant d'une irido-choroïdite intra-utérine. Dans ce dernier cas, l'atrophie et la décoloration de l'iris, la présence de synéchies postérieures, les opacités capsulaires, l'existence presque constante d'un décollement rétinien sont autant de symptômes qui révèlent l'existence antérieure du processus irido-choroïdien. La confusion ne serait donc guère possible qu'avec l'hydrophthalmie arrivée à la période de désorganisation, et, à ce moment-là, l'erreur serait peu préjudiciable.

Nature de la maladie. — Longtemps on s'est contenté de décrire les symptômes objectifs de l'hydrophthalmie, de signaler les désordres considérables qui aboutissent à la destruction du globe oculaire, sans chercher à expliquer le mécanisme de leur production, sans se faire une idée nette de la nature de cette triste maladie. Nous allons nous efforcer de combler cette lacune, de démontrer que cette affection doit être considérée comme ayant une origine glaucomateuse, qu'elle n'est autre chose en un mot qu'un véritable glaucome survenu à un âge où la sclérotique possède encore peu de résistance. Avant de lire ces lignes, le lecteur fera bien de se reporter à l'article Glaucome, il appréciera mieux les raisons que nous allons mettre en avant et qui plaident en faveur de notre affirmation.

Le symptôme commun, fondamental des affections glaucomateuses, quelle que soit leur forme, est l'augmentation de la tension intra-oculaire ; quant aux autres, ils diffèrent suivant que cet excès de tension se produit brusquement ou d'une façon lente, suivant le degré de résistance des enveloppes de l'œil, suivant enfin les conditions anatomiques de l'organe qui subit cette pression. Chez l'adulte, chez le vieillard, la sclérotique ayant une force suffisante pour résister à la tension intra-oculaire, la lame criblée cède seule et l'excavation du nerf optique est le signe pathognomonique de la maladie. Mais que le même excès de tension surgisse dans un œil dont les membranes incomplétement développées n'ont plus une rigidité suffisante, elles se laisseront distendre dans tous les sens et les effets se traduiront par une augmentation de volume de l'organe tout entier, par de l'hydrophthalmie. La pression se maintenant toujours au-dessus des limites normales, à la distension des

enveloppes succèdent des troubles nutritifs consécutifs des altérations de la cornée, une irritation de la région ciliaire se traduisant par de l'iritis, des synéchies. Puis, à une époque plus avancée encore de la maladie, lorsque les limites de l'expansibilité du globe sont atteintes, la lame criblée plus faible est seule refoulée à son tour et l'excavation glaucomateuse typique apparaît, absolument comme chez les personnes âgées. Enfin, il n'est pas jusqu'au rétrécissement particulier du champ visuel dans l'hydrophthalmie qui ne montre l'analogie frappante existant entre elle et le glaucome.

L'hydrophthalmie, que ces diverses considérations nous autorisent à ranger dans la classe des affections glaucomateuses, ne serait en réalité autre chose qu'un glaucome survenant dans la première enfance à un âge où la sclérotique, n'étant pas encore assez développée, cède au lieu de résister. Les auteurs classiques prétendent que le glaucome ne s'observe jamais chez les enfants, sans doute parce qu'à cet âge il prend nécessairement l'apparence de l'hydrophthalmie, forme spéciale qui, jusqu'ici, l'a rendu méconnaissable. Inversement, l'hydrophthalmie ne s'observe que chez les enfants, probablement parce que chez l'adulte la pression intra-oculaire désorganise complétement le globe oculaire sans parvenir à distendre la sclérotique.

La nature de la maladie étant ainsi établie, il n'y a plus à s'étonner de la gravité du pronostic et de l'impuissance des divers moyens préconisés jusqu'ici.

Traitement. — Il est peu d'affections oculaires où notre intervention soit aussi impuissante que dans l'hydrophthalmie. Nous n'énumérerons pas les divers médicaments qui ont constamment échoué ; nous signalerons seulement les paracentèses répétées à des intervalles variables, l'application permanente du bandeau compressif, enfin l'association de ces deux moyens qui, employés à titre de palliatifs, ont paru enrayer pendant un certain temps la marche fatale de la maladie. Mais en agissant ainsi, on n'a pas obtenu, que nous sachions, un seul cas de guérison durable et définitive.

En présence de ces insuccès constants et tenant compte de la nature de la maladie, nous n'hésitons pas à préconiser le même traitement que pour le glaucome, c'est-à-dire l'*iridectomie*.

Cette opération doit être ici pratiquée avec un soin tout particulier, sans quoi l'on s'exposerait à de graves mécomptes. Tout d'abord, elle ne conviendra qu'aux cas où l'ectasie scléroticale ne sera pas la conséquence d'une irido-choroïdite arrivée au dernier terme de son évolution ; elle sera réservée aux cas typiques où la dureté

du globe à la pression, l'excavation de la papille, le rétrécissement particulier du champ visuel ne laisseront aucun doute sur la nature de la maladie ; il faudra également, pour se décider à recourir à ce moyen, que les désordres ne soient pas trop considérables, que les milieux de l'œil aient encore conservé leur transparence, et que le malade possède un certain degré de perception qualitative de la lumière.

Les plus grandes précautions seront nécessaires, car les conditions anatomiques de l'œil sont notablement modifiées par la distension de ses diverses parties. L'enfant sera chloroformé jusqu'à résolution complète. La section scléroticale devra être très-étroite, très-rapprochée du bord de la cornée ; l'on se servira de préférence du couteau lancéolaire qu'on retirera très-lentement de façon à obtenir un écoulement lent de l'humeur aqueuse et une détente progressive de la chambre antérieure ; l'opérateur surveillera avec soin l'action de l'écarteur sur le globe oculaire, et le fera maintenir soulevé par un aide, afin d'éviter toute compression. La rupture de la zonule, la luxation du cristallin, l'issue du corps vitré, sont encore autant d'accidents à redouter ici. Quelquefois l'iris, ne se trouvant plus soutenu par le cristallin, se renverse en arrière sur lui-même ; il est alors fort difficile de le saisir avec une pince et de l'exciser. Si l'on ne peut y réussir sur le moment, il faut suspendre toute manœuvre, sauf à recommencer plus tard en redoublant encore de prudence et de précautions.

Voici un exemple qui vient à l'appui de notre opinion sur la nature et le traitement de l'hydrophthalmie :

Mme L*** amène à ma consultation son fils âgé de quatre ans et demi. Depuis sa naissance, cet enfant avait la vue mauvaise, ses yeux ne présentaient pas une conformation normale : sa mère avait remarqué qu'ils paraissaient plus gros que ceux d'un enfant du même âge ; mais, comme il allait, venait, jouait dans les appartements, elle n'y prit pas trop garde, lorsque, il y a trois mois environ, elle s'aperçut que l'œil gauche perdait son éclat et devenait terne ; elle eut l'idée d'examiner l'état de la vision de cet œil et lui fermant l'autre avec la main, elle constata que l'enfant ne distinguait absolument rien. Elle me le conduisit aussitôt.

En examinant ce petit garçon, on reconnaît au premier coup d'œil qu'il est atteint d'hydrophthalmie ; des deux côtés, les globes oculaires sont manifestement augmentés de volume ; mais, ce qui frappe le plus, c'est l'étendue considérable des cornées dont les dimensions sont agrandies au moins d'un tiers dans tous les sens. Des deux côtés, elles sont complétement transparentes. A gauche, on constate l'existence d'une cataracte incomplète, d'un gris blanchâtre ; l'iris est décoloré et adhé-

rent au bord de la pupille. La perception lumineuse, même quantitative, est complétement abolie et l'œil semble mou au toucher. A droite, la pupille est très-noire; les milieux, parfaitement transparents, permettent d'explorer le fond de l'œil. La papille présente l'*excavation typique* du glaucome chronique. Tous les vaisseaux forment un coude brusque très-net, au niveau de leur émergence sur la rétine. Les veines paraissent un peu dilatées et tortueuses. En dehors de la papille, le fond de l'œil est normal, sauf dans les régions équatoriales où il prend une teinte blanchâtre due à la disparition du pigment de la couche épithéliale de la choroïde et de son stroma. De ce côté, le globe oculaire est manifestement dur au toucher; la tension correspond environ au T_2 de Bowman. Je remarque que, pour arriver à distinguer plus aisément, l'enfant tourne la tête à gauche, de façon à fixer avec la partie interne de la rétine; quand je lui fais regarder en face un objet brillant tel que ma montre, pour arriver à la saisir il tourne la tête et le globe oculaire se dévie en dedans; il est manifeste que, chez lui, la portion nasale de la rétine est la plus sensible; c'est elle seule qui fonctionne.

On peut conclure de ce qui précède que cet enfant est venu au monde atteint d'hydrophthalmie; cette affection a progressé depuis la naissance et a déjà abouti, du côté gauche, à une désorganisation complète du globe oculaire. Il est probable que, de ce côté-là, ainsi que le prouve l'absence complète de toute perception lumineuse, un décollement de la rétine est survenu spontanément; ce décollement a été suivi, comme c'est la règle, de la formation d'une cataracte molle et du ramollissement de l'œil. Les mêmes accidents étant à redouter du côté droit, et l'augmentation de tension, l'excavation pathognomonique de la papille, le rétrécissement caractéristique du champ visuel indiquant nettement l'existence d'un processus glaucomateux, je résolus, pour préserver cet œil d'une ruine certaine, de faire l'iridectomie.

L'enfant fut chloroformé jusqu'à résolution complète; au lieu de me servir du blépharostat qui aurait pu exercer une certaine pression sur le globe oculaire, je fis écarter les paupières par les doigts d'un aide. Pour faire l'incision, au lieu d'employer le couteau de de Graefe, je fis usage d'un petit couteau lancéolaire coudé à arrêt n'ayant pas plus de 4 millimètres à la base (celui dont on se sert pour l'iridotomie). L'incision fut pratiquée à la partie inféro-interne de la cornée, au niveau du limbe conjonctival. Le couteau lancéolaire ne pénétra pas complétement jusqu'à l'arrêt, de telle sorte que la lèvre externe de la plaie avait tout au plus 4 millimètres de largeur. L'instrument fut retiré avec beaucoup de précautions de la chambre antérieure; néanmoins la pression était tellement forte que l'iris fut spontanément refoulé en avant, hors de la plaie. Je le saisis avec des pinces à griffes et l'excisai. Le bandeau compressif fut appliqué immédiatement.

Les suites de l'opération furent des plus simples; le lendemain la plaie était déjà fermée et la chambre antérieure rétablie; après quarante-huit heures, celle-ci était presque aussi profonde qu'auparavant. Enfin, au bout

de huit jours, la cicatrice me parut assez solide pour me permettre d'enlever tout à fait le bandeau compressif.

Aujourd'hui, c'est-à-dire trois mois après l'opération, l'amélioration semble notable; la tension du globe oculaire s'est abaissée, elle est redevenue normale. L'enfant paraît distinguer beaucoup mieux que par le passé et ne dévie plus autant la tête quand il veut fixer un objet placé devant lui.

TUMEURS DE LA SCLÉROTIQUE.

De toutes les membranes constituantes du globe oculaire, la sclérotique est la moins exposée au développement des néoplasmes. Les tumeurs qui prennent naissance aux dépens de cette membrane fibreuse débutent presque toujours dans le segment antérieur de l'œil, surtout au niveau du limbe conjonctival. Il s'agit ordinairement de mélanomes, de sarcomes, de carcinomes, ou bien de tumeurs bénignes, telles que les kystes dermoïdes que nous avons étudiés précédemment.

En vertu de sa structure fibreuse, de sa résistance, de sa rigidité, la sclérotique oppose un obstacle considérable à la propagation et au développement des tumeurs ayant pris naissance dans la cavité oculaire aux dépens de la rétine ou de la choroïde ; d'autre part, elle protége ces membranes profondes contre l'envahissement des tumeurs dont le point d'implantation siége dans l'orbite.

Ce rôle protecteur de la sclérotique mérite d'être signalé : au point de vue pratique, il a son importance. Habituellement, en effet, les tumeurs de la choroïde, et surtout de la rétine, ne pouvant surmonter la résistance de l'enveloppe fibreuse de l'œil, suivent pour s'étendre au dehors une voie plus facile, elles envahissent la lame criblée et le nerf optique. Or, dès que ce tronc nerveux est atteint, la propagation dans l'intérieur du crâne est inévitable, et le pronostic acquiert par cela même une extrême gravité Aussi, dans les cas où l'énucléation du globe oculaire pour une tumeur intra-oculaire est impérieusement indiquée, si le début éloigné de la maladie, si la dureté et le volume considérables du globe laissent supposer que le néoplasme s'est frayé un passage en arrière, il faudra, en pratiquant l'énucléation de l'œil, sectionner le nerf aussi loin que possible. L'opération terminée, on aura soin d'examiner le bout central du nerf resté dans l'orbite, pour le réséquer de nouveau dans l'étendue nécessaire s'il n'est pas sain.

LÉSIONS TRAUMATIQUES.

CONTUSION.

Jusqu'ici, dans les traités classiques, on s'est contenté de dire que des troubles fonctionnels considérables pouvant aller jusqu'à la cécité absolue suivent la contusion du globe oculaire et la commotion de la rétine qui en est la conséquence. Mais les théories émises pour expliquer cette perturbation de la vision sont insuffisantes et ne sont guère sorties du domaine des hypothèses.

Le docteur Berlin (1), ayant eu l'occasion d'observer dans un espace de temps relativement court huit cas types de contusion du globe oculaire, entreprit à ce propos des expériences sur les animaux, et publia sur ce sujet un mémoire important dont voici les principaux passages :

Quand le globe de l'œil a été contusionné, sans qu'il y ait eu déchirure ou déformation des membranes enveloppantes, on constate immédiatement après l'accident :

Une diminution peu considérable de la vision centrale et excentrique ; une injection épisclérale très-vive et une résistance très-grande du sphincter iridien à l'action de l'atropine.

Au bout d'une heure environ, on voit apparaître dans un point déterminé des membranes profondes une opacité nuageuse, d'un gris mat, qui permet encore de voir par places la lueur rougeâtre du fond de l'œil. Peu à peu cette teinte devient plus uniforme, et finit par prendre le ton blanc éclatant qu'on observe dans l'embolie de l'artère centrale de la rétine. L'étendue de cette opacité peut atteindre dix à douze fois le diamètre de la papille ; les vaisseaux rétiniens ayant conservé leur calibre passent devant elle. Enfin on trouve parfois dans le voisinage de petits foyers hémorrhagiques.

En examinant avec soin, on peut s'assurer que ces opacités siégent dans les couches profondes de la rétine, sous-jacentes aux vaisseaux, et qu'il n'y a en ces points ni changement de niveau, ni décollement.

Dans quatre cas, l'opacité était située autour de la papille et de la macula. Dans deux autres, c'étaient les portions périphériques qui étaient atteintes. Deux fois enfin la rétine présentait simul-

(1) *Zur sogennanten commotio retinæ.* — *Klinische Monatsblætter für Augenheilkunde*, février et mars 1873.

tanément la teinte opaque en deux points différents, l'un dans la partie antérieure du globe oculaire, l'autre dans la partie postérieure.

Au bout de vingt-quatre à trente-six heures, la coloration change, l'étendue de la tâche blanche diminue, elle devient de plus en plus transparente, laisse apercevoir le fond rouge de l'œil, et, au bout de deux jours environ, on n'en trouve plus trace. Les troubles fonctionnels ne sont pas en rapport avec les lésions observées à l'ophthalmoscope; ils sont à peu près les mêmes que les altérations intéressant la région de la macula ou les parties excentriques. Au bout de vingt-quatre heures, on constate une amélioration notable de la vision, tandis que les opacités rétiniennes sont alors à leur maximum ; par contre, le fond de l'œil est déjà revenu à l'état normal, qu'il reste encore une diminution sensible de la vision.

Les instillations d'atropine nécessaires pour l'exploration du fond de l'œil ont empêché de tenir compte de l'état de l'accommodation.

Expériences. — Si l'on contusionne au moyen d'une tige élastique le globe oculaire d'un lapin, voici ce que l'on observe : l'exploration à l'ophthalmoscope, faite aussi rapidement que possible, montre les vaisseaux rétiniens complétement exsangues ou filiformes ; au bout de quelques instants, ils se remplissent de nouveau, mais *sans subir de dilatation consécutive.*

Immédiatement après le choc, la pupille devient très-étroite, elle réagit très-lentement à l'action de la lumière, et ne se laisse dilater par l'atropine que d'une façon incomplète.

Lorsque la contusion porte directement sur la cornée et que le globe de l'œil est frappé d'avant en arrière, on voit apparaître, au bout de deux heures environ, des taches grisâtres, situées au-dessous du nerf optique; d'abord isolées, elles deviennent peu à peu confluentes et forment une plaque ayant deux ou trois fois l'étendue de la papille.

La teinte grise devient de plus en plus blanchâtre pour atteindre une nuance d'un blanc éclatant. L'aspect du fond de l'œil est alors tout à fait comparable à celui qu'on observe après la section du nerf optique : d'après l'auteur, cette altération doit être rattachée à une infiltration séreuse de la rétine.

Lorsque la contusion porte sur la sclérotique, l'on observe les mêmes lésions rétiniennes, mais en deux points différents : *au niveau de la partie directement intéressée, et dans celle qui lui est diamétralement opposée.*

Lésions anatomiques. — En examinant au bout de vingt-quatre heures, c'est-à-dire quand les lésions visibles à l'ophthalmoscope ont atteint leur plus haut degré, l'œil du lapin qui a été soumis à l'expérience et sacrifié, on constate les altérations suivantes :

An niveau des plaques blanchâtres de la rétine, on aperçoit de petits plis dont la largeur atteint tout au plus le double de l'épaisseur de la rétine, et dont la hauteur est à peu près égale à l'épaisseur de cette même membrane. *En ces points la rétine est notablement tuméfiée ;* dans un cas elle présentait une déchirure, diagnostiquée pendant la vie au moyen de l'ophthalmoscope.

Le point le plus important à noter, et qui permet le mieux d'interpréter l'image ophthalmoscopique, c'est la présence constante d'une hémorrhagie considérable entre la choroïde et la sclérotique. — Cette hémorrhagie siége à la fois dans la région directement intéressée et dans celle qui lui est directement opposée. Dans les cas où la contusion a porté sur la cornée, on trouve, outre l'hémorrhagie sous-choroïdienne au pôle postérieur de l'œil, une certaine quantité de sang répandu en avant entre le muscle ciliaire et la sclérotique.

La coïncidence entre l'hémorrhagie sous-choroïdienne et les opacités de la rétine au même niveau permet de supposer que les troubles survenus dans la transparence de cette membrane sont dus à une infiltration séreuse dont les matériaux sont fournis par le sang épanché. Berlin n'hésite pas à rattacher toutes ces lésions à *une rupture incomplète de la choroïde pouvant aller jusqu'à la rupture complète.*

Il est assez remarquable que, bien que la contusion du globe oculaire soit assez fréquente, la description ophthalmoscopique de cette maladie manque à peu près complétement. Peut-être faut-il chercher la cause de cette contradiction apparente dans la durée éphémère du phénomène, et dans la difficulté de l'exploration à l'ophthalmoscope. En parcourant la littérature ophthalmologique, on peut s'assurer pourtant, que ces lésions n'ont pas toujours été méconnues ; dans un cas rapporté par Knapp notamment *le tissu rétinien paraissait gonflé et uniformément opaque.*

Pour le docteur Berlin le trouble fonctionnel serait dû à un astigmatisme irrégulier, passager. Il a constaté en effet, dans ses expériences sur les animaux, *la présence d'hémorrhagies dans le voisinage immédiat du cristallin.* Ces hémorrhagies, dont nous trouvons souvent chez l'homme des traces manifestes sous forme d'hyphæma, agiraient sur le cristallin en détendant en certains points la zonule de Zinn (1).

La gravité du *pronostic* est en rapport avec la violence de la contusion, mais s'il n'y a eu ni déchirure de la choroïde, ni rupture de la sclérotique, la vision, momentanément compromise, ne tarde pas à se rétablir. Le repos absolu de l'organe, les instillations d'atropine, les déplétions sanguines à la tempe, tels sont les moyens qui hâteront la guérison.

BLESSURES.

Les blessures de la sclérotique sont *pénétrantes* ou *non pénétrantes*, les premières peuvent être accompagnées ou non de la présence de corps étrangers dans l'intérieur de l'œil, et il y a sous ce rapport des distinctions importantes à établir.

Les blessures qui n'intéressent qu'une faible épaisseur de la sclérotique sont les plus bénignes et ne réclament aucun traitement spécial. Journellement, dans l'opération du strabisme, l'enveloppe fibreuse de l'œil est mise à nu sans qu'il en résulte le moindre accident.

Les plaies pénétrantes simples, étroites, qui ne sont pas suivies d'une issue trop considérable du corps vitré, guérissent facilement, comme le prouvent les nombreuses opérations pratiquées tous les jours sur la sclérotique (extraction linéaire de la cataracte, ponction du décollement de la rétine, etc.). Le danger de ces blessures ne dépend que de l'étendue de la plaie, et de l'importance physiologique de la région intéressée. Les cas les plus graves sont ceux dans lesquels le corps ciliaire, l'iris ou le cristallin sont lésés ; l'on voit alors les membranes atteintes faire prolapsus entre les lèvres de la plaie et entraver sa cicatrisation. Quelquefois le cristallin luxé s'engage dans la blessure qu'il maintient béante ou bien glisse sous la conjonctive où il se présente sous forme d'une petite tumeur demi-transparente. Laperte complète de l'organe, souvent même l'apparition d'accidents sympathiques du côté opposé, peuvent être la conséquence de tels désordres.

Quand la plaie de la sclérotique, située plus en arrière, intéresse nécessairement la rétine, elle présente toujours alors, quelque limitée qu'elle soit, une certaine gravité. Il est de règle, en pareil cas,

(1) Nous regrettons que le docteur Berlin n'ait pas songé à vérifier cliniquement cette hypothèse, en faisant regarder les malades à travers les ouvertures plus ou moins étroites du disque sténopéique. Si le trouble fonctionnel est réellement dû à un astigmatisme irrégulier, on doit obtenir ainsi une amélioration notable de l'acuité visuelle.

de voir survenir, soit aussitôt après l'accident, soit seulement quelque temps après, un décollement partiel de la rétine au niveau de la blessure. Si le décollement est immédiat, il est dû au soulèvement de la rétine par le sang provenant des vaisseaux choroïdiens rompus. S'il survient ultérieurement, c'est à la période de la rétraction cicatricielle ; à ce moment la rétine, ne pouvant suivre le mouvement de retrait de la sclérotique, se détache spontanément.

Dans les blessures compliquées de *corps étrangers*, tantôt ce sont des paillettes de fer, des éclats de bois, des parcelles de verre qui s'implantent dans la sclérotique sans la traverser complétement, tantôt ces corps étrangers, lancés avec plus de violence, pénètrent dans le globe oculaire. Selon que leur force de projection est plus ou moins considérable, ils tombent sous l'influence de leur propre poids dans la partie déclive, ou bien vont se fixer à la sclérotique au point diamétralement opposé à celui de la blessure ; enfin, quand la violence du coup est extrême, ils peuvent traverser de part en part le globe oculaire. La présence de corps étrangers dans l'intérieur de l'œil n'est pas seulement un grand danger immédiat, c'est encore une menace constante pour l'avenir. Aussitôt après l'accident, il peut survenir une choroïdite suppurative, ou bien la plaie se cicatrise ; mais au bout d'un certain temps, dont la durée peut être fort variable, des poussées inflammatoires surviennent et des accidents sympathiques, éclatant du côté opposé, nécessitent la prompte énucléation de l'œil atteint. L'on a signalé pourtant quelques rares exemples de corps étrangers qui, restés implantés dans la sclérotique au point diamétralement opposé à la plaie d'entrée, s'y sont enkystés sans provoquer d'accidents.

Quand le traumatisme n'a pas été très-considérable, on peut être embarrassé pour savoir si la plaie est réellement pénétrante. Le degré de consistance du globe, l'état de la vision, nous fournissent à cet égard des renseignements utiles. Si l'œil est mou, diminué de volume, si la vision est abolie à un haut degré, il est plus que probable que la sclérotique est intéressée dans toute son épaisseur.

Une fois les premiers accidents inflammatoires disparus, il est important, au point de vue du pronostic et des complications ultérieures, de savoir si un corps étranger est resté dans l'œil. Pour arriver à établir ce point de diagnostic, deux moyens seront d'un utile secours : 1° l'examen ophthalmoscopique, qui, dès que le trouble des milieux transparents aura disparu, permettra de découvrir parfois avec netteté la place occupée par le corps étranger ; 2° l'exploration du champ visuel, qui révélera une lacune dans la po

tion correspondant à la région occupée par le corps étranger.

Les *ruptures* de la sclérotique sont produites par des corps contondants d'un certain volume, projetés avec force contre le globe oculaire; les désordres, toujours considérables du côté des parties profondes, sont : la déchirure de la choroïde et de la rétine, la luxation du cristallin, l'issue considérable du corps vitré. Ces ruptures de la sclérotique, plus fréquentes que celles de la cornée, occupent presque toujours le segment antérieur, et leur direction est parallèle aux bords de la cornée ; pourtant White Cooper a signalé un cas de rupture du segment postérieur.

Arlt explique de la façon suivante comment la compression violente exercée par un corps vulnérant mousse et arrondi amène la rupture du bulbe. Supposons que la contusion porte sur le centre de la cornée et soit très-forte ; le globe oculaire est refoulé d'abord sur le coussinet graisseux de l'orbite, puis les milieux de l'œil étant à peu près incompressibles, ses enveloppes se distendent et comme le maximum de distension se produit dans la région équatoriale c'est là que la rupture a lieu. On peut affirmer qu'en général la déchirure de la sclérotique se produit dans l'étendue du cercle perpendiculaire à la direction suivie par le corps contondant.

Le *traitement* diffère suivant les circonstances particulières de la blessure, mais il y aura toujours avantage, aussitôt après l'accident, à faire usage du bandeau compressif pour éviter l'issue du corps vitré. Si l'application de quelques sangsues est jugée nécessaire, le bandeau sera mis de telle sorte que la région temporale reste à découvert. A peine est-il besoin de dire que la blessure aura été, au préalable, explorée avec précaution, et débarrassée des corps étrangers qui pouvaient y séjourner. Nous n'engageons à réunir par de fins points de suture les lèvres de la plaie sclérotícale que dans les cas où celle-ci, par suite de sa largeur, resterait entre-bâillée.

Si l'iris ou la choroïde font hernie au dehors, on peut tenter la réduction du prolapsus s'il est peu considérable, mais en prenant les plus grandes précautions et sans insister longtemps sur ces manœuvres toujours dangereuses. En général, il est préférable de saisir, avec les pinces à griffes, la partie herniée et de l'exciser au ras de la plaie. Si le cristallin est engagé dans a blessure, on l'extraira avec une curette. A l'exception de quelques cas spéciaux où le corps étranger serait facilement accessible, il faudra s'abstenir d'aller à sa recherche, surtout si, étant profondément engagé dans la cavité oculaire, le trouble des milieux em-

pêche de le voir nettement. Ce sont là encore des manœuvres dangereuses qui ne pourraient qu'aggraver les accidents immédiats.

A la suite de toute blessure intéressant la région ciliaire, accompagnée ou non de la présence de corps étranger, une surveillance attentive devra être exercée sur l'œil opposé pendant les premiers jours qui suivront l'accident et, à la moindre manifestation sympathique, il ne faudra pas hésiter à énucléer l'œil primitivement lésé.

SCLÉROTOMIE.

L'application de l'*iridectomie* aux affections glaucomateuses a prouvé que cette opération avait pour résultat de diminuer d'une façon sensible la tension intra-oculaire. Parmi les nombreuses hypothèses (voyez *Glaucome*) mises en avant pour expliquer cette action remarquable de l'iridectomie, une des plus ingénieuses et des plus rationnelles a été donnée par Quaglino et de Wecker. D'après ces praticiens distingués, l'excision de l'iris aurait peu ou point d'importance, et l'effet réel de l'opération serait dû à la section de la selérotique. Il s'établirait là une cicatrice plus mince, cystoïde, une véritable cicatrice à filtration, qui faciliterait le mouvement exosmostique de l'humeur aqueuse.

Partant de ce principe, Quaglino a essayé de combattre le glaucome en pratiquant la *sclérotomie*, c'est-à-dire en faisant une simple incision dans la sclérotique; les résultats ont été des plus satisfaisants. De son côté, de Wecker a obtenu des succès analogues, de sorte qu'aujourd'hui cette opération paraît définitivement acquise à la pratique.

En l'état actuel des choses il serait téméraire de vouloir la substituer à l'iridectomie, qui a donné tant de succès, et dont l'influence curative sur le glaucome est solidement et définitivement établie; mais par contre elle convient parfaitement dans les cas suivants :

1° Dans les glaucomes chroniques où, l'affection durant déjà depuis longtemps et où toute trace de perception lumineuse ayant disparu, des douleurs vives ou des poussées inflammatoires périodiques réclament néanmoins notre intervention ;

2° Lorsque l'iris, réduit à une mince bandelette de tissu atrophié, est très-difficile à saisir et à exciser ;

3° Quand on redoute la rupture de la zonule et la luxation du cristallin pouvant résulter d'une large section.

Voici la manière d'opérer de Quaglino. Tout étant disposé comme pour l'iridectomie (voyez ce mot), il prend un couteau lancéolaire un peu plus large que celui qu'on emploie d'habitude et l'enfonce dans la sclérotique au niveau du limbe conjonctival. Dès que la lame a pénétré dans la chambre antérieure et se trouve engagée dans le tiers de son étendue environ, il renverse le manche en arrière afin de diriger la pointe en avant derrière la cornée, puis il retire l'instrument *très-lentement* et en appuyant légèrement sur l'iris, de façon à le maintenir et à l'empêcher de s'engager dans la plaie. Grâce à ces précautions, l'humeur aqueuse ne s'écoule que peu à peu et l'on évite le refoulement de l'iris hors de la plaie. Si malgré des soins attentifs cet accident arrive, on essayera de réduire le prolapsus avec un stylet mousse ; cette tentative est-elle infructueuse, on l'excise et l'opération est ramenée à une iridectomie simple.

De Wecker procède autrement : au lieu de faire usage d'un large couteau lancéolaire, il se sert du petit couteau de de Græfe ; la ponction et la contre-ponction sont faites comme pour l'iridectomie ordinaire, mais au lieu de sectionner entièrement la sclérotique, il laisse un petit pont au milieu de la plaie en retirant le couteau avec précaution. Ici encore, si l'iris s'engageait dans la plaie et qu'on ne pût pas le réduire, on sectionnerait avec des ciseaux mousses le petit pont médian et on exciserait la partie herniée comme dans l'iridectomie ordinaire. Le bandeau compressif est appliqué pendant quelques jours. Les suites de cette opération sont en général inoffensives.

MALADIES DE L'IRIS ET DE LA CHOROIDE

CIRCULATION DE L'IRIS ET DE LA CHOROÏDE. — ESPACES LYMPHATIQUES DE SCHWALBE — SÉCRÉTION ET ÉCOULEMENT DE L'HUMEUR AQUEUSE. — IRITIS. — IRIDO-CHOROÏDITES. — CYCLITE. — CHOROÏDITES. — OPHTHALMIE SYMPATHIQUE. — LÉSIONS TRAUMATIQUES DE L'IRIS. — TUMEURS DE L'IRIS ET DE LA CHOROÏDE — ANOMALIES CONGÉNITALES. — IRIDECTOMIE. — IRIDODÉSIS. — CORÉLYSIS. — IRIDOTOMIE.

CIRCULATION DE L'IRIS ET DE LA CHOROIDE.

La circulation de la choroïde qui préside à la sécrétion des liquides intra-oculaires et les phénomènes endosmo-exosmotiques qui règlent la tension intra-oculaire, jouent un si grand rôle dans la pathologie de l'œil, que nous croyons utile de résumer ici en quelques mots les travaux les plus récents entrepris sur ces divers sujets.

ANATOMIE.

Relativement à l'apport du sang artériel le tractus uvéal est partagé en deux territoires parfaitement distincts : l'un, comprenant la choroïde proprement dite, situé en arrière, reçoit le sang des artères *ciliaires courtes postérieures ;* l'autre, formé par l'iris et le corps ciliaire, est parcouru par les ramifications des artères *ciliaires longues postérieures* et des artères *ciliaires antérieures ;* ces deux régions sont en partie reliées entre elles par un certain nombre de rameaux artériels *récurrents*, qui, émanés des parties antérieures, suivent un trajet rétrograde et s'anastomosent avec les vaisseaux postérieurs.

Les artères ciliaires courtes postérieures se composent à leur point de départ de deux troncs, situés l'un en dedans, l'autre en dehors du nerf optique. A un centimètre environ de la sclérotique chacun d'eux se partage en quatre ou six branches, formant autour du nerf optique deux demi-couronnes artérielles qui embrassent ses parties latérales. Après avoir pénétré dans la sclérotique, et suivi un court trajet dans la *lamina fusca*, elles se subdivisent

dichotomiquement et pénètrent, au nombre de vingt à vingt-cinq rameaux secondaires, dans le tissu propre de la choroïde, où elles s'épuisent rapidement dans les couches profondes ; leurs plus fins ramuscules en s'épanouissant forment un réseau capillaire qui occupe la surface interne de la choroïde et qui a reçu le nom de membrane *chorio-capillaire*.

Sauf dans le voisinage du nerf optique, où les anastomoses sont fréquentes, il existe très-peu de communications entre ces ramuscules artériels qui se résolvent immédiatement en capillaires ; mais dans la partie antérieure de la choroïde, on trouve les rameaux *récurrents* au nombre de dix à douze qui, provenant du corps ciliaire, vont s'unir avec quelques radicules terminaux des artères ciliaires courtes.

Il n'existe donc pas une indépendance complète, absolue, entre ces deux territoires vasculaires, et, dans certaines circonstances, le sang artériel venant des artères ciliaires courtes pourrait arriver jusqu'à la région ciliaire et à l'iris par l'intermédiaire des artères récurrentes; mais dans les conditions normales les choses ne se passent pas ainsi, le sang suit au contraire une marche rétrograde d'avant en arrière dans les artères récurrentes.

Quoi qu'on en ait dit, on ne trouve nulle part des artérioles qui, émanées des artères ciliaires courtes, communiquent directement avec des veinules; il existe toujours un réseau de capillaires intermédiaire à ces deux ordres de vaisseaux.

Les artères ciliaires longues postérieures, au nombre de deux, après avoir traversé la sclérotique, cheminent entre cette membrane et la choroïde ; situées, l'une du côté nasal, l'autre du côté temporal, elles suivent la direction du méridien horizontal de l'œil, sans fournir aucun rameau jusqu'au muscle ciliaire ; arrivées là, elles se subdivisent en deux branches qui s'écartent obliquement l'un de l'autre en pénétrant dans le tissu musculaire. Parvenues à l'extrémité antérieure du muscle, ces deux branches se coudent de nouveau pour prendre une direction tout à fait circulaire en se portant à la rencontre des branches du côté opposé. Complété par d'autres rameaux qui, émanés des artères ciliaires antérieures, ont traversé la sclérotique et le muscle ciliaire sous-jacent pour se joindre aux précédents, l'ensemble de ces anastomoses forme le *grand cercle artériel de l'iris*.

Ce grand cercle vasculaire fournit à l'iris et aux procès ciliaires ; quant aux artérioles du muscle ciliaire et aux artères récurrentes, les unes proviennent de ce cercle artériel, les autres émanent directement des branches de bifurcation des artères ciliaires longues.

Ces dernières, en pénétrant dans le muscle ciliaire et avant de former le grand cercle artériel, envoient donc un certain nombre de rameaux au muscle ciliaire et à la choroïde ; les artères ciliaires antérieures donnent aussi quelques branches ayant une direction et une destination analogues, et ces divers rameaux, s'anastomosant entre eux, forment un second plexus circulaire incomplet, désigné sous le nom de *cercle artériel du muscle ciliaire*.

Du grand cercle artériel de l'iris partent les rameaux qui vont aux procès ciliaires et à l'iris ; avant de se rendre à ces différents endroits, ces vaisseaux sont donc obligés de traverser le muscle ciliaire. Les artérioles des procès ciliaires donnent naissance à un grand nombre de fins ramuscules, presque aussi nombreux que les crêtes ciliaires, s'anastomosant fréquemment entre eux et se continuant directement avec les veinules qui, dans cette région, possèdent une structure analogue à celle des capillaires : le riche réseau vasculaire résultant de ces anastomoses nombreuses constitue la masse principale des procès ciliaires.

Les nombreuses artères de l'iris naissent également sur tout le pourtour du grand cercle artériel, elles se subdivisent en un grand nombre de fins ramuscules qui suivent une direction rayonnée et se dirigent vers la pupille. Les parois de ces artérioles sont épaisses relativement à leur calibre ; le microscope y révèle un nombre considérable de fibres musculaires ; quand la pupille est contractée elles sont presques rectilignes, mais quand la pupille se dilate, elles deviennent sinueuses. Arrivées dans le voisinage de la pupille elles s'anastomosent en formant un cercle vasculaire désigné sous le nom de *petit cercle artériel de l'iris*. C'est précisément à ce niveau que, pendant la vie intra-utérine, la *membrane pupillaire* adhère à l'iris. De ce cercle partent de fins ramuscules terminaux, qui arrivent jusqu'au bord même de la pupille, où ils vont former le réseau capillaire du *sphincter de l'iris*.

Les *veines* de la choroïde s'anastomosent fréquemment entre elles, surtout dans les parties postérieures, où de nombreux rameaux de communication unissent les troncs principaux des *vasa vorticosa;* dans les parties antérieures ces anastomoses sont beaucoup moins importantes. Le réseau veineux, qui, au niveau de la portion lisse du corps ciliaire, met en rapport les veines de l'iris et du corps ciliaire avec celles de la choroïde, est presque un réseau capillaire ; nul doute que si l'équilibre circulatoire venait à être rompu entre les parties antérieures et les parties postérieures, il serait difficilement rétabli par l'intermédiaire de ce réseau.

Les veinules de l'*iris* et des *procès ciliaires*, occupant les couches

les plus internes de la région sous-jacentes au muscle ciliaire, et échappant par suite aux contractions de ce muscle, se réunissent en convergeant pour former des troncs qui s'abouchent avec les vasa vorticosa. Quelques-unes pourtant se rendent en avant dans le *canal de Schlemm*, canal qui n'est autre chose, ainsi que l'a prouvé Leber, qu'un véritable plexus veineux situé dans l'épaisseur de la sclérotique au niveau de l'insertion ciliaire de l'iris.

Le rôle physiologique de ce plexus veineux ciliaire n'est pas encore nettement établi; comme il ne reçoit directement aucune veine de l'iris, il est difficile de le considérer comme un réservoir destiné à recevoir le sang refoulé pendant les contractions de ce diaphragme musculaire. Les veinules émanées du muscle ciliaire se rendant à ce cercle vasculaire, il serait plus rationnel d'admettre qu'il reçoit le sang de ce muscle refoulé au moment de ses contractions. Les recherches de Schwalbe et de Leber démontrent, comme on le verra plus loin, que l'humeur aqueuse pénètre par voie endosmotique à travers ses parois, et c'est par là qu'elle s'échappe de l'œil.

Le tractus uvéal renferme des *réseaux capillaires* d'ordre varié, et dont le rôle physiologique semble également être différent. La membrane chorio-capillaire paraît destinée à la nutrition générale de l'organe, et à la conservation de la tension intra-oculaire. Elle recouvre la surface interne de la choroïde dans toute son étendue, depuis l'entrée du nerf optique jusqu'à la limite festonnée du corps ciliaire, à l'*ora serrata*, où elle se termine, ainsi que la rétine, par un bord dentelé. Le réseau des procès ciliaires, très-développé, étalé sur une grande surface, sécrète sans doute l'humeur aqueuse. Les capillaires qui se distribuent dans l'épaisseur même du muscle ciliaire, et qui ont une certaine analogie avec ceux du sphincter de la pupille, servent exclusivement à la nutrition de ce muscle. Enfin, du côté du nerf optique, au niveau de la papille, les capillaires de la choroïde s'unissent avec ceux du nerf optique, contribuant pour une certaine part à la nutrition de ce tronc nerveux.

PHYSIOLOGIE.

La richesse vasculaire extraordinaire de la choroïde indique que cette membrane doit servir à la nutrition générale de l'œil. Les faits pathologiques confirment du reste à chaque instant cette manière de voir. Que de fois un processus morbide établi primitivement dans la choroïde retentit d'une façon fâcheuse sur le corps

vitré, le cristallin, et entraîne à la longue la désorganisation complète du globe oculaire! C'est à la choroïde qu'est dévolue également la sécrétion des liquides intra-oculaires, et c'est grâce à cette sécrétion continue que la tension de l'œil se maintient toujours à un degré élevé.

Les artères ciliaires postérieures, courtes et longues, qui pénètrent dans le globe oculaire, sont d'un petit calibre, et flexueuses, les veines au contraire sont courtes et larges; de telle sorte que l'arrivée du sang artériel se fait toujours avec quelques difficultés, tandis que la sortie du sang veineux s'effectue avec la plus grande facilité. Cette condition était indispensable, la pression intra-vasculaire dans l'artère ophthalmique devant égaler au moins la pression intra-oculaire, pour que le sang artériel pût pénétrer dans l'intérieur de l'œil, d'une façon continue et non par saccades.

En raison des variations fréquentes que subit la tension intra-oculaire et de la compression des veines qui s'ensuit, il fallait que le sang veineux pût s'écouler avec facilité. C'est ce qui arrive, en réalité, car, malgré le trajet oblique des vasa vorticosa à travers la sclérotique, les effets de la pression intra-oculaire ne se font pas sentir autant que l'eût fait supposer cette disposition anatomique. En comprimant chez un lapin albinos le globe oculaire et en examinant en même temps à l'ophthalmoscope les vasa vorticosa, l'on constate que la circulation a toujours lieu d'une façon continue, sans interruptions, sans pouls veineux. Il est probable que, malgré l'excès de tension, le calibre des veines reste à peu près le même, ce qui est sans doute dû à la distension de la sclérotique elle-même. Ce long trajet oblique des veines à travers la sclérotique serait plutôt nécessité par les mouvements que la choroïde subit pendant les efforts d'accommodation. Comme l'ont démontré Hensen et Volckers, lors de la contraction du muscle ciliaire la choroïde subit dans sa partie moyenne un mouvement de propulsion en avant, et il est évident que ce déplacement gênerait singulièrement la sortie du sang si les veines entraient perpendiculairement dans la sclérotique.

Waller a examiné au microscope sur des yeux luxés d'animaux albinos la circulation de la choroïde; dans les artères ciliaires longues et dans celles de l'iris, le courant sanguin est trop rapide pour être distingué nettement, mais si on comprime légèrement le globe oculaire il se ralentit assez pour qu'on puisse apercevoir sa direction.

Quand la pression devient plus forte, le sang suit dans les artères un mouvement rétrograde vers le cœur, les capillaires de-

viennent invisibles et les veines pâlissent. Chez les lapins albinos examinés à l'ophthalmoscope, on constate également, sous l'influence de la compression du globe oculaire, une diminution de calibre des vaisseaux choroïdiens, le pouls artériel se montre dans les artères ciliaires postérieures, mais les vasa vorticosa ne subissent pas de modifications bien sensibles.

Il semble donc qu'un excès de tension, lorsqu'il est modéré, n'apporte pas un obstacle bien considérable à la sortie du sang veineux dans la choroïde. Du reste, l'écoulement du sang veineux semble devoir être favorisé par la situation respective des artères et des veines dans le segment postérieur de la choroïde. Dans cette région en effet, ces deux ordres de vaisseaux ont des directions parallèles, se croisent sous des angles très-aigus, et, grâce à leur rapprochement, exercent une influence mécanique les uns sur les autres. Dans les artères comme dans les veines, le courant sanguin est dirigé d'arrière en avant, de telle sorte que le sang artériel venant à affluer, la dilatation des artères a pour résultat la compression des veines du voisinage et l'évacuation de leur contenu au dehors. Inversement, la dilatation des troncs veineux doit opposer un certain obstacle à la pénétration du sang artériel.

La circulation de la choroïde possède une assez grande indépendance relativement à la circulation générale ; l'iris pourtant paraît ressentir davantage les troubles de la circulation générale. Chez les lapins albinos la compression ou même la ligature des deux carotides fait pâlir l'iris et la conjonctive, mais jamais le fond de l'œil : celui-ci ne prend une teinte plus claire et ne devient exsangue que lorsque la circulation est complétement interrompue par la ligature de toutes les artères qui se rendent dans la partie supérieure du corps.

La ligature des veines jugulaires n'entraîne aucun changement dans l'iris et le fond de l'œil, mais seulement une hypérémie de la conjonctive ; il faut comprimer les troncs veineux anonymes eux-mêmes pour produire une coloration plus foncée du fond de l'œil. Chez les chiens de forte taille, où les pulsations des artères du grand cercle artériel de l'iris sont visibles sans grossissement, il est facile de constater que la ligature de la carotide les fait cesser, tandis que la ligature des veines jugulaires les rend plus fortes et plus apparentes.

Coccius affirme que, pendant les efforts d'accommodation dans la vision de près, les procès ciliaires se gonflent, se portent en avant et se rapprochent du bord équatorial du cristallin ; de son côté, O. Becker soutient qu'ils diminuent de volume et s'écartent de la

lentille. Entre ces deux observateurs, la contradiction est, on le voit, formelle ; cela tient sans doute à ce que, pour apprécier ce gonflement des procès ciliaires, ces observateurs n'ont tenu compte que de la distance qui sépare les crêtes ciliaires du bord équatorial du cristallin : or, il est certain que cette distance augmente d'étendue pendant la contraction du muscle ciliaire. A ce moment en effet, le cristallin subit un mouvement de retrait sur lui-même, son axe antéro-postérieur s'agrandit et son bord équatorial devient plus épais en se rapprochant du centre ; de là le retrait apparent des procès ciliaires. Quoi qu'il en soit, l'hypothèse de Coccius, qui attribue l'augmentation de volume des procès ciliaires à une hypérémie veineuse provoquée par la contraction du muscle ciliaire, n'est pas admissible, car ce muscle est traversé par les artères seules et non par le réseau veineux de cette région.

L'anatomie et la physiologie ayant démontré aujourd'hui d'une manière irréfutable que les mouvements de l'iris sont placés sous la dépendance d'un muscle constricteur et d'un muscle dilatateur, l'hypothèse qui attribue les contractions de la pupille à des modifications de la circulation des vaisseaux de l'iris n'est plus admissible ; mais il n'en est pas moins vrai que les changements survenus dans la circulation de ces vaisseaux exercent une certaine influence sur les dimensions de la pupille. La contraction de la pupille qui se produit après la sortie de l'humeur aqueuse a lieu alors même que les nerfs ciliaires ont été sectionnés, elle est probablement due à l'hypérémie des vaisseaux de l'iris résultant de la diminution de tension intra-oculaire. Dans un grand nombre d'expériences faites sur le cadavre, Rouget a pu constater qu'une injection poussée dans l'artère ophthalmique provoque immédiatement une contraction de la pupille.

Les vaisseaux de la choroïde possèdent des *filets nerveux* provenant, les uns de la portion cervicale du *grand sympathique* et les autres du *trijumeau*.

C'est surtout sur les vaisseaux de l'iris que l'action de ces nerfs est aisée à étudier.

La portion cervicale du sympathique exerce son action non-seulement sur le dilatateur de la pupille, mais aussi sur les vaisseaux de l'iris. De même que dans les autres régions, l'irritation de ce tronc nerveux provoque leur contraction, tandis que sa paralysie entraîne leur dilatation. L'influence de l'irritation du sympathique est surtout très-nette et très-facile à constater quand les vaisseaux de l'iris ont été préalablement dilatés par

l'évacuation de l'humeur aqueuse, ou par une instillation de digitaline. Après l'instillation de la calabarine, l'excitation du sympathique est impuissante à dilater la pupille resserrée, tandis qu'elle produit quand même la contraction des vaisseaux, preuve manifeste que ce nerf possède deux actions distinctes et indépendantes, l'une sur la pupille, l'autre sur le système vasculaire.

De même que les vaisseaux de l'iris, les artères ciliaires postérieures subissent l'influence du sympathique : elles se contractent ou se dilatent, suivant que ce nerf est excité ou paralysé.

Quant à l'action du trijumeau sur les vaisseaux de l'œil, elle est encore contestée, et nous aurons occasion de revenir sur ce sujet en nous occupant, à propos du glaucome, de la tension intra-oculaire. La plupart des physiologistes attribuent à la cinquième paire une influence analogue à celle du sympathique. Son irritation produirait la constriction des vaisseaux choroïdiens, et sa paralysie leur dilatation ; résultat qui s'explique aisément, puisque ce tronc nerveux renferme à sa partie interne des nerfs vaso-moteurs fournis directement par le grand sympathique. (Voyez. p. 215.)

Les expériences récentes de Hippel et Grünhagen sont, il est vrai, en contradiction apparente avec ces faits, mais ces observateurs se sont bornés à constater que l'irritation du trijumeau est suivie d'une augmentation considérable de la tension intra-oculaire, sans préciser comment se comportent, en pareille circonstance, les vaisseaux choroïdiens.

ESPACES LYMPHATIQUES DE SCHWALBE.

Schwalbe (1) a démontré, au moyen d'injections habilement faites, qu'il existe dans l'œil plusieurs cavités désignées par lui sous le nom d'*espaces lymphatiques*, destinées à porter la lymphe de cet organe dans le courant lymphatique.

Il décrit trois voies différentes. La première, dite *antérieure*, qui forme un système indépendant des deux autres, reçoit la lymphe du corps ciliaire et de l'iris ; la chambre antérieure en est le principal réservoir. L'entrée de la lymphe dans la chambre antérieure a lieu en deux endroits différents. Une partie vient du canal de Petit et de la chambre postérieure à travers des fentes capillaires situées entre le bord pupillaire de l'iris et la face anté-

(1) G. Schwalbe, *Untersuchungen über die Lymphbahnen des Auges und ihre Begrenzungen* (*Schultz Archiv*, t. VI, p. 1).

rieure du cristallin. L'autre partie semble venir du corps ciliaire à travers les ouvertures formées par l'écartement des fibres du ligament pectiné.

Le canal de Petit, qui entoure le cristallin et qui est formé pour ainsi dire par un dédoublement de la membrane hyaloïdienne, communique par de petites ouvertures situées au niveau du bord équatorial du cristallin avec l'espace connu sous le nom de chambre postérieure ; ce dernier espace communique à son tour, à travers les petites fentes situées entre le bord pupillaire de l'iris et la face antérieure du cristallin, avec la chambre antérieure. Ainsi donc, un liquide contenu dans le canal de Petit peut, en suivant cette voie, arriver dans la chambre antérieure ; mais la réciproque n'a pas lieu : si l'on pousse une injection dans la chambre antérieure, même sous une pression modérée, l'iris s'applique exactement sur la face antérieure du cristallin et les petites ouvertures en forme de fentes du bord pupillaire se ferment, et d'autant plus exactement que la pression devient plus forte.

La lymphe du corps ciliaire se rend dans la chambre antérieure à travers des ouvertures qui se trouvent dans le ligament pectiné. Par où s'écoule maintenant le contenu de la chambre antérieure? Au niveau de l'angle rentrant formé par l'iris et la cornée, la membrane de Descemet se transforme et donne naissance aux fibres du ligament pectiné ; là se trouve un espace aréolaire, très-développé chez les animaux, où il est connu sous le nom d'espace de Fontana (canal de Schlemm chez l'homme), dont les cavités communiquent d'un côté avec le plexus veineux de cette région, de l'autre avec la chambre antérieure, de telle sorte que, d'après Schwalbe, une injection poussée dans la chambre antérieure, même sous une pression modérée, et par conséquent sans *rupture vasculaire*, arriverait *directement* dans les veines ciliaires antérieures, après avoir traversé le canal de Schlemm.

Comme on le sait, le caractère propre des espaces et des cavités lymphatiques est d'être munis d'un revêtement spécial connu sous le nom d'endothélium. Or, dans la chambre antérieure, ce revêtement n'est autre chose que la couche de cellules tapissant la face postérieure de la membrane de Descemet et la face antérieure de l'iris. Au niveau de l'angle rentrant de la chambre antérieure, cet endothélium se continue directement avec celui qui tapisse les ouvertures formées par l'écartement des fibres du ligament pectiné, ouvertures qui correspondent les unes à l'entrée de la lymphe du corps ciliaire dans la chambre antérieure, les autres à l'espace aréolaire de Fontana et à la sortie de l'humeur aqueuse.

D'après l'auteur que nous citons, le canal de Schlemm, revêtu également de cet endothélium, devrait être considéré non plus comme un canal veineux, dont il n'a pas la structure, mais bien comme un espace lymphatique.

Les voies lymphatiques *postérieures* sont au nombre de deux : l'une renferme la lymphe provenant de la choroïde et de la sclérotique, l'autre la lymphe de la rétine et du nerf optique. Le premier système se comporte de la façon suivante. Entre la choroïde et la sclérotique, depuis le corps ciliaire jusqu'à l'insertion péri-optique de la choroïde, se trouve un espace connu sous le nom d'espace péri-choroïdien, que l'on considérait auparavant comme occupé simplement par le tissu cellulaire lâche et lamelleux de la *lamina fusca*.

Pour Schwalbe, c'est là un espace lymphatique, c'est-à-dire un système de cavités aréolaires tapissées par un endothélium et séparées par des lamelles membraneuses de tissu conjonctif. Les injections s'y répandent avec la plus grande facilité, les remplissent, traversent la sclérotique aux mêmes endroits que les *vasa vorticosa*, et gagnent ensuite un autre espace situé entre la sclérotique et la capsule de Ténon (*espace lymphatique de Ténon*). Ce dernier espace, interrompu seulement dans les points où les tendons des muscles de l'œil s'insèrent sur le globe oculaire, se prolonge en avant presque jusqu'au bord de la cornée ; en arrière, il enveloppe la gaîne externe du nerf optique (*espace sus-vaginal*) jusqu'au trou optique.

A ce niveau il communique avec la cavité crânienne et l'injection, continuant à suivre la voie des lymphatiques, arrive dans les ganglions cervicaux.

Le second système, c'est-à-dire l'espace lymphatique du nerf optique dit *sous-vaginal*, est compris entre la gaîne externe fibreuse de ce nerf et sa gaîne interne; il se termine en avant en cul-de-sac au point de pénétration du nerf dans la sclérotique, au niveau de la lame criblée. En arrière, il communique avec la cavité arachnoïdienne, de telle sorte que les liquides contenus dans l'intérieur du crâne peuvent fuser dans cet espace, s'accumuler à l'extrémité oculaire du nerf et le comprimer.

Si ces intéressantes recherches de Schwalbe ont prouvé d'une manière incontestable qu'il existe dans l'intérieur de la cavité oculaire et à son pourtour des espaces perméables dont les parois sont recouvertes par un endothélium et qui sont remplis peut-être par un liquide séreux, il n'en est pas moins vrai que cet anatomiste va peut-être trop loin en affirmant que ces espaces sont des cavités

lymphatiques, car il n'est nullement démontré qu'elles soient remplies pendant la vie par de la lymphe véritable. N'est-il pas plus rationnel de comparer avec Leber la chambre antérieure, l'espace choroïdien de Ténon, les espaces sus et sous-vaginaux des nerfs optiques, aux cavités séreuses des autres régions, aux cavités arachnoïdienne, pleurale, thoracique, abdominale, aux bourses séreuses normales ou accidentelles destinées à faciliter le glissement des organes qu'elles renferment ou qu'elles supportent, et dont la face interne est également recouverte d'endothélium? Le rôle de ces espaces péri et intra-oculaires n'est-il pas analogue? L'espace compris entre la sclérotique et la capsule de Ténon ne favorise-t-il pas les mouvements de l'œil autour de son centre de rotation? l'espace péri-choroïdien ne semble-t-il pas destiné à faciliter le déplacement de la choroïde pendant l'accommodation? enfin l'espace vaginal situé au pourtour du nerf optique ne permet-il pas à ce tronc nerveux d'éviter les tiraillements imprimés par les changements de position du globe oculaire? Si donc la signification physiologique donnée par Schwalbe à ces cavités est difficilement acceptable, leur importance anatomique n'en existe pas moins, et nous verrons, à propos des maladies du nerf optique en particulier, combien il importe de tenir compte de la communication qui existe entre l'espace sous-vaginal de ce nerf et la cavité crânienne.

SÉCRÉTION ET ÉCOULEMENT DE L'HUMEUR AQUEUSE.

Le docteur Leber s'est proposé récemment (1) de trouver la voie par laquelle s'écoule l'humeur aqueuse, et de rechercher quel est le pouvoir de filtration de la cornée; il s'est efforcé, en même temps, de résoudre quelques autres questions étroitement liées à celles-là.

Ces travaux nous paraissant avoir une grande importance au point de vue pratique, nous allons en exposer le résumé.

On s'accorde généralement à considérer l'humeur aqueuse comme sécrétée par les procès ciliaires et la face postérieure de l'iris: la richesse vasculaire, la structure particulière des capillaires dans cette région semblent justifier cette manière de voir. Du reste, si la physiologie n'est point encore parvenue à démontrer

(1) *Archiv für Ophthalmologie*, t. XIX, 2e partie, p. 87; et *Revue des sciences médicales*, t. III, 2e fascicule, p. 748.

ce fait d'une façon irréfutable, la pathologie nous fournit souvent la preuve qu'il en est réellement ainsi : ne voit-on pas, dans le cas d'occlusion complète de l'ouverture pupillaire par des synéchies postérieures, la chambre antérieure disparaître parfois totalement et l'iris refoulé par les liquides accumulés à sa face postérieure atteindre la cornée ?

La sécrétion doit être continue, car les membranes enveloppantes de l'œil étant à la fois élastiques et perméables, une partie de leur contenu liquide doit constamment s'échapper au dehors. Or, comme la pression intra-oculaire reste la même, on est forcé d'admettre qu'il se reproduit à chaque instant une quantité de liquide égale à celle qui sort.

Les anciens auteurs croyaient que l'humeur aqueuse passait directement à travers *des pores* de la cornée, mais nous venons de rapporter l'opinion de Schwalbe, qui admet une *communication directe* entre la chambre antérieure et le système vasculaire adjacent. En injectant dans la chambre antérieure de l'œil de l'homme et des animaux un liquide coloré par le *carmin*, cet anatomiste put constater que ce liquide pénétrait dans le réseau veineux épiscléral avoisinant la cornée, puis de là dans les veines ciliaires antérieures. Il conclut de cette expérience que la chambre antérieure communiquait d'abord avec l'espace aréolaire de Fontana chez les animaux (canal de Schlemm chez l'homme), puis avec le plexus ciliaire veineux, et finalement avec les troncs des veines ciliaires antérieures.

De plus, les communications existant entre la chambre antérieure, le canal de Schlemm et les veines ciliaires antérieures seraient *directes* et il n'y aurait pas de valvules au niveau des orifices de jonction entre le système veineux et le système lymphatique, valvules qui seraient d'ailleurs superflues, la pression dans la chambre antérieure étant suffisante pour s'opposer au reflux du sang.

Le docteur Leber, ayant repris les expériences de Schwalbe en variant le mode d'injection et la nature des liquides, a obtenu des résultats qui infirment les précédents.

Quand on injecte au moyen de l'appareil de Ludwig un liquide dans la chambre antérieure de l'œil, on constate : 1° que la colonne mercurielle du tube manométrique ne reste pas constante ; elle diminue progressivement de hauteur, ce qui indique que le liquide introduit dans la chambre antérieure doit s'écouler quelque part au dehors ; 2° la surface de la cornée, si elle est préservée de l'envahissement des liquides épanchés dans les parties adja-

centes, reste sèche ; par contre, la conjonctive et le tissu épisc péricornéen s'imbibent et se tuméfient.

Lorsque le liquide coloré est une *solution de carmin*, le ré veineux épiscléral péricornéen se remplit, au bout d'un ce temps, de la solution colorée, et l'examen microscopique du vais sectionné démontre que la substance colorante en occupe bien l mière. C'est même en se fondant sur cette expérience que Schw avait voulu prouver que les liquides contenus dans la chambr térieure s'échappent au dehors par la voie indiquée ci-de Mais Leber fait observer avec raison que la solution coloré carmin, possédant un pouvoir de diffusion considérable, peut nétrer dans l'intérieur des vaisseaux sans passer par des ou tures directes, mais simplement par *dialyse* à travers leurs pa Variant le mode d'expérience, il substitue à la solutio carmin une solution de bleu de Prusse, dont la matière color ne peut se frayer un passage à travers les parois des vaisse En procédant de cette façon, le tissu épiscléral péricornéen s bibe au fur et à mesure que l'injection pénètre dans la cha antérieure ; mais c'est un liquide complétement décoloré qui filtre, pas un atome de la matière colorante bleue ne pén dans les vaisseaux, elle s'accumule dans la chambre antérieu dans l'espace aréolaire de Fontana.

Leber a conclu dès lors avec raison que Schwalbe s' trop avancé en affirmant l'existence de communications rectes entre la chambre antérieure et le système veineux, liquides ne passant dans les vaisseaux que par dialyse. l donner encore plus de force à sa réfutation, il a eu l'idée for génieuse d'injecter dans la chambre antérieure une solution n violette, formée par le mélange d'une solution carminée et d solution de bleu de Prusse ; sous l'influence d'une pression longée, la solution carminée passe dans le réseau veineux, ta que la matière colorante bleue reste tout entière dans la cha antérieure.

Dans toutes les expériences précédentes, quels que fussent quide employé et sa force de projection dans la chambre a rieure, il s'échappait toujours par les parties périphériques cornée, jamais à travers cette membrane. Sur des yeux frais résistance de la cornée au passage des liquides de la cha antérieure s'observe constamment; mais sur des yeux déso nisés, ou ayant subi un commencement d'altération cadavéri une pression modérée fait sourdre des gouttelettes à la surfac cette membrane. C'est ce qui avait porté certains auteurs à c

à la filtration des liquides à travers la cornée, opinion complétement erronée, comme on vient de le voir.

La cornée étant composée de plusieurs parties distinctes, couche épithéliale superficielle, tissu propre, membrane de Descemet, couche épithéliale profonde, Leber a cherché à déterminer quel était dans cette texture complexe l'élément qui s'opposait à la filtration des liquides. Il est arrivé, en étudiant cette question, à des résultats fort intéressants.

La cornée, dépouillée de son épithélium superficiel, s'oppose complétement au passage des liquides intra-oculaires, absolument comme lorsque l'épithélium est intact; son tissu propre séparé de la membrane de Descemet possède un pouvoir absorbant considérable et s'imbibe avec la plus grande facilité ; la membrane de Descemet, dépourvue de sa couche épithéliale, se laisse aussi aisément traverser; mais il n'en est plus de même quand elle est *recouverte de son épithélium*, elle oppose alors un obstacle infranchissable à l'infiltration. En détruisant sur un animal vivant cet épithélium sur certains points, au moyen d'un instrument piquant, introduit dans la chambre antérieure, on voit le tissu cornéen s'imbiber et s'opacifier précisément dans les points intéressés. Ces opacités disparaissent au fur et à mesure que l'épithélium se reproduit.

Leber s'empresse de faire remarquer que ce rôle des épithéliums de s'opposer au passage de certains liquides est peut-être général dans l'économie ; la chute de l'épithélium des tubuli précède les troubles de la sécrétion urinaire, et l'exhalation aqueuse de la muqueuse intestinale dans le choléra ne survient que lorsque l'épithélium a disparu. Ce serait également la couche de cellules éphithéliales sousjacentes à la cristalloïde antérieure qui empêcherait l'imbibition du cristallin.

IRITIS.

Anciennement la plupart des auteurs, prenant pour base de leur classification la nature plus ou moins hypothétique de la maladie ou la dyscrasie particulière du sujet, décrivaient de nombreuses variétés d'iritis. En attribuant aujourd'hui plus d'importance aux lésions anatomiques, il est facile de faire rentrer toutes ces variétés dans les quatre groupes suivants :

1° Iritis simple idiopathique;

2° Iritis séreuse;
3° Iritis plastique, parenchymateuse;
4° Iritis syphilitique.

IRITIS SIMPLE, IDIOPATHIQUE.

Symptômes. — Dès le début de l'iritis, il est facile à un observateur attentif de constater des changements dans l'aspect extérieur du globe oculaire. Le bord de la cornée s'entoure rapidement d'une vive injection sous-conjonctivale, s'irradiant dans tous les sens. Cette injection, d'abord légère, augmente d'intensité et peut, dans les cas extrêmes, s'accompagner d'un léger chémosis. La coloration du tissu irien s'altère ; le premier changement de teinte s'observe dans le petit cercle péripupillaire, d'où il ne tarde pas à s'étendre à toute la surface. Ce changement de coloration est dû à la vascularisation anormale, peut-être aussi à la transsudation des parties colorantes du sang. L'humeur aqueuse se trouble, elle devient floconneuse, se remplit de petits amas grisâtres qui tantôt restent libres, tantôt vont se déposer à la surface de la membrane de Descemet. D'autres fois, ce sont de véritables masses exsudatives qui envahissent et remplissent plus ou moins la chambre antérieure. Il n'est pas rare de voir les couches profondes de la cornée participer à ce processus morbide, et devenir opaques. Ces changements survenus dans la transparence des milieux enlèvent à l'œil son éclat particulier et lui donnent un aspect terne.

Si l'on examine la pupille à l'éclairage oblique, on constate la présence d'exsudats mélangés de masses pigmentaires, qui paraissent formées aux dépens de l'uvée. Des synéchies se forment très-rapidement, et quand la maladie est livrée à elle-même, le cercle péripupillaire tout entier peut se souder à la cristalloïde antérieure. Si l'on instille de l'atropine avant que les adhérences soient complètes, l'ouverture pupillaire retenue en certains points, dilatée en d'autres, apparaît irrégulière et déformée.

Les *troubles fonctionnels* éprouvés par le malade sont généralement en rapport avec les lésions observées. Les mouvements de la pupille sont lents et paresseux, elle ne réagit plus aussi vivement sous l'influence de la lumière, et finit par rester immobile, maintenue dans sa position par les exsudats qui la fixent au cristallin. La vision s'affaiblit de plus en plus, au fur et à mesure que les milieux perdent leur transparence, et quand l'ouverture pupil-

laire est complétement envahie et recouverte par des exsudats, elle peut être abolie et réduite à une simple perception lumineuse quantitative.

Les douleurs, vives dès le début, peuvent devenir très-violentes, et acquérir un degré d'intensité extrême. Elle siégent dans l'œil même, et s'irradient de là le long des branches du trijumeau, en affectant une forme névralgique; elles sont sujettes à des exacerbations qui leur donnent parfois un caractère intermittent. Enfin les malades éprouvent de la photophobie, et la sécrétion des larmes est toujours notablement augmentée.

Diagnostic. — Le diagnostic de l'iritis est généralement facile. Dans les cas rares où l'injection périkératique a atteint un tel degré que toute la conjonctive bulbaire est rouge et congestionnée et qu'il existe du chémosis, on pourrait croire au premier abord à une conjonctivite. On évitera cette confusion, qui serait d'autant plus préjudiciable que le traitement des deux affections est tout à fait différent, en examinant avec soin la coloration de l'iris, altérée dans l'iritis, normale dans la conjonctivite simple. La sécrétion des larmes est augmentée dans les deux cas, mais la sécrétion catarrhale ne s'observe que dans la conjonctivite. Les douleurs n'ont plus le même caractère ; elles sont plus vives, plus lancinantes dans l'iritis. Enfin, quand, les jours suivants, les exsudats envahissent le champ pupillaire, qu'il se produit des synéchies, il est impossible de ne pas rectifier l'erreur, si elle a été commise au début.

Certaines formes de kératites diffuses, intéressant les lamelles superficielles ou profondes de la cornée, accompagnées d'une légère injection périkératique, d'un trouble des milieux transparents antérieurs de l'œil, pourraient simuler aussi l'iritis. L'éclairage oblique servira ici à lever tous les doutes. En projetant sur la surface de l'iris le sommet d'un cône lumineux fourni par une lentille de deux pouces de foyer, on pourra constater que cette membrane a conservé sa coloration, sa forme, sa position normale, et qu'on a affaire à une simple kératite.

Marche et pronostic. — Il y a peu d'affections, dans la pathologie oculaire, où le traitement ait une action aussi marquée sur la marche et la terminaison de la maladie. Sous l'influence d'une médication bien dirigée, l'on voit, au bout de quelques jours, l'injection sous-conjonctivale diminuer, la coloration de l'iris redevenir normale, l'humeur aqueuse et la cornée reprendre leur transparence. Cependant la pupille peut rester déformée, lorsque le traitement, commencé seulement après la production de synéchies, a été impuissant à les rompre.

Si les résultats sont aussi rapides et aussi satisfaisants quand l'affection est soumise à une thérapeutique rationnelle, il n'en est plus ainsi quand elle est abandonnée à elle-même ou traitée d'une façon intempestive. Dans ce cas, des synéchies se forment rapidement et soudent le pourtour de l'ouverture pupillaire à la surface antérieure du cristallin ; la communication est ainsi interrompue entre la chambre antérieure et la chambre postérieure ; les liquides s'accumulent derrière l'iris, qui, retenu à son centre, et poussé en avant à la périphérie, prend la forme d'un entonnoir. Cette complication fâcheuse exerce par la suite une influence des plus funestes sur la nutrition de l'œil, et devient le point de départ d'une irido-choroïdite, dont l'atrophie complète du globe de l'œil est souvent la triste terminaison. D'autres fois, les exsudats encombrent l'ouverture pupillaire et abolissent la vision, qui ne peut être restituée au malade que par une opération (pupille artificielle). Dans les cas les plus graves, des fausses membranes s'organisent derrière la face postérieure de l'iris, et deviennent parfois tellement épaisses et résistantes, qu'elles sont plus tard un obstacle des plus sérieux à toute intervention chirurgicale.

Il est vrai que ces masses exsudatives se produisent surtout dans les formes d'iritis qui reconnaissent pour cause une influence sympathique exercée par l'autre œil primitivement lésé.

Traitement. — Une fois l'existence de l'iritis constatée, la première préoccupation du médecin sera de prévenir la formation des synéchies, et il atteindra ce but en prescrivant immédiatement des instillations d'atropine. Ces instillations doivent être renouvelées souvent, toutes les deux heures environ ; la solution habituellement employée est la suivante :

Sulfate neutre d'atropine.	10 centigrammes
Eau distillée.	30 grammes.

4 à 5 gouttes chaque fois.

L'action de l'atropine réunit plusieurs avantages :

1° Elle dilate la pupille, empêche l'iris de se trouver en contact avec la cristalloïde antérieure, et prévient ainsi la formation des dépôts capsulaires ;

2° Elle paralyse le sphincter de la pupille, dont les contractions sous l'influence de la lumière sont une cause d'irritation pour le tissu musculaire enflammé ;

3° Enfin, en amenant une détente de la tension intra-oculaire, elle diminue la congestion des vaisseaux de l'iris et de la région ciliaire.

Le tissu de l'iris est-il gonflé, infiltré; offre-t-il une grande résistance à l'action de l'atropine, ou insistera encore davantage sur les instillations, qui seront faites toutes les demi-heures et avec une solution plus forte :

Sulfate neutre d'atropine.	0g,10
Eau distillée.	10 ,00

En pareille circonstance, une véritable intoxication s'annonçant par de la sécheresse dans la gorge, de la dysphagie, des hallucinations, du délire, oblige parfois à suspendre l'emploi de l'atropine, et à recourir aux injections sous-cutanées de morphine, antidote de l'atropine. L'absorption se faisant surtout par la muqueuse du canal nasal et des fosses nasales, on évitera ces accidents en comprimant le sac lacrymal au moment des instillations, de façon à ce que le collyre ne pénètre pas dans les voies lacrymales.

Si, après le second ou le troisième jour de cette médication, l'effet voulu n'est pas obtenu, et si la pupille reste contractée, on appliquera huit à dix sangsues à la tempe. Ce n'est parfois qu'après la détente de la tension intra-oculaire opérée par cette émission sanguine, que l'atropine pénètre dans la chambre antérieure, et exerce son influence salutaire. Les déplétions sanguines locales sont aussi indiquées quand l'injection périkératique est très-vive, et s'accompagne de rougeur, de chémosis bulbaire. Les instillations d'atropine et les émissions sanguines suffisent d'habitude pour faire cesser les douleurs, qui s'affaiblissent et disparaissent au fur et à mesure que les symptômes aigus s'amendent; parfois, cependant, leur intensité est telle, qu'il faut avoir recours aux injections sous-cutanées de chlorhydrate de morphine (0g,01) à la tempe, ou à l'emploi du chloral administré le soir en potion, à la dose de 1g,50 à 2 grammes. Dans certains cas, alors que tous ces moyens ont échoué, on obtient le meilleur effet d'une paracentèse de la chambre antérieure. Après cette opération l'œil sera placé dans un repos absolu, et à l'abri de la lumière sous un bandeau compressif.

Il peut arriver également que les instillations d'atropine, si utiles d'habitude, finissent par irriter la conjonctive, et soient mal supportées; la rougeur se généralise et s'étend au bord libre des paupières, l'œil devient plus larmoyant, et l'on constate une recrudescence dans les phénomènes inflammatoires. Il faut alors renoncer momentanément à ce médicament, et le remplacer par

des frictions faites autour de l'orbite avec l'onguent belladoné :

Extrait de belladone.	8 grammes.
Axonge.	30 —

Ces frictions sont aussi parfois très-efficaces pour calmer les douleurs.

Le traitement général est presque nul dans l'iritis idiopathique : on doit se borner alors à prescrire quelques dérivatifs sur le tube intestinal, à recommander une hygiène sévère, une alimentation régulière, une grande prudence contre les refroidissements. On a beaucoup vanté dans la forme exsudative l'emploi des mercuriaux à l'intérieur, le calomel à doses fractionnées, les frictions mercurielles sur le front, sur les membres, et l'iodure de potassium. Si l'iritis paraît provoquée par un refroidissement, il est d'usage de stimuler les fonctions de la peau, en prescrivant la tisane de bourrache, la décoction de Zittmann ou le jaborandi. Ces boissons seront prises très-chaudes, le matin au lit ; le malade s'enveloppera de couvertures, de façon à transpirer facilement. Ce mode de sudation est préférable à l'usage des bains de vapeur, qui provoquent des congestions vers la tête. L'emploi de la teinture de colchique, à la dose de 8 à 10 gouttes au moment du principal repas, est aussi recommandé en pareil cas.

IRITIS SÉREUSE.

Cette variété d'iritis, désignée jadis sous les noms de *descemetite*, d'*aquo-capsulite*, de *kératite ponctuée*, était considérée par les anciens comme une inflammation de la membrane propre tapissant la chambre antérieure ; mais l'on sait aujourd'hui que, sauf en avant, où se trouve la membrane vitreuse de Descemet, cette cavité n'est revêtue que par un simple endothélium.

Deux signes principaux caractérisent cette forme d'iritis, et la différencient des autres variétés. Ce sont, d'une part, l'absence d'exsudats plastiques sur le pourtour pupillaire, et, d'autre part, l'hypersécrétion de l'humeur aqueuse. La pupille, au lieu d'être contractée et adhérente à la cristalloïde antérieure, est dilatée comme dans le glaucome, ce qui tient à l'absence de synéchies et à la compression des nerfs ciliaires, par suite de l'augmentation de la tension intra-oculaire.

En examinant avec soin la cornée à l'éclairage oblique et en

s'aidant d'une loupe, si cela est nécessaire, on découvre un fin pointillé blanchâtre déposé à la surface de la membrane de Descemet (kératite ponctuée). Ces petits amas, formés de débris d'épithélium, de molécules graisseuses et de fibrine coagulée, au lieu d'être fixes, flottent quelquefois librement dans l'humeur aqueuse; les plus gros, subissant l'influence de la pesanteur, s'accumulent à la partie inférieure de la chambre antérieure. Si le malade se couche tantôt d'un côté, tantôt de l'autre, ils se déplacent également pour occuper toujours les parties les plus déclives.

L'iritis séreuse offrant une grande tendance à se propager vers les parties profondes et à prendre la forme d'irido-cyclite et d'irido-choroïdite séreuse, on surveillera avec soin la tension du globe et l'état du champ visuel pour se tenir prêt à intervenir, si la maladie prenait un caractère glaucomateux.

L'iritis séreuse reconnaît des causes très-diverses. On l'a vue apparaître comme la première manifestation d'une ophthalmie sympathique, dans le cours d'une blennorrhagie (iritis métastatique); elle se montre d'autres fois manifestement liée aux diathèses rhumatismale, syphilitique, aux troubles de la menstruation chez les femmes. Enfin assez souvent il est absolument impossible d'en découvrir le point de départ.

Le *traitement* local, le même que dans les autres variétés d'iritis, consiste dans les instillations d'atropine, les compresses chaudes, les déplétions sanguines et les injections de morphine, pour calmer les douleurs, si elles sont trop violentes.

La tension intra-oculaire vient-elle à s'élever notablement, il est urgent de pratiquer tout au moins une paracentèse de la chambre antérieure. On répétera cette opération autant de fois qu'il sera nécessaire. Est-elle insuffisante pour arrêter la marche du processus, on aura recours à l'iridectomie.

Comme traitement général, la plupart des auteurs recommandent les sudorifiques, les douches très-chaudes, les dérivatifs sur le tube intestinal, l'iodure de potassium. Si la maladie a une origine spécifique, on prescrira les mercuriaux.

L'iritis séreuse est-elle la première manifestation d'une ophthalmie sympathique, le globe oculaire devra être énucléé du côté opposé.

IRITIS PLASTIQUE, PARENCHYMATEUSE.

Dans cette forme d'iritis, le tissu de l'iris est profondément altéré ; il est gonflé, infiltré d'exsudations plastiques. De bonne

heure des synéchies étendues soudent le bord pupillaire à la cristalloïde antérieure. Si l'on instille de l'atropine, la pupille prend une forme irrégulière, dentelée ; ou bien, si la synéchie postérieure est totale, elle reste contractée. L'ouverture pupillaire elle-même peut être envahie et oblitérée par des exsudats, ce qui réduit la vision à une simple perception quantitative de la lumière.

A la surface terne grisâtre de l'iris on voit quelquefois de petits nodules jaunâtres comparables, comme aspect, aux gommes syphilitiques ; çà et là des veines gonflées, tortueuses, témoignent de l'embarras circulatoire profond de son parenchyme. L'humeur aqueuse est floconneuse; des parcelles de fibrine coagulée, des molécules graisseuses, des débris d'épithélium formant un magma grisâtre se déposent dans la chambre antérieure. Dans quelques cas plus graves, à la suite de traumatismes, la désorganisation est plus profonde : le tissu de l'iris se désagrége, se détruit par la suppuration, et un véritable hypopyon se produit dans la chambre antérieure (iritis suppurative).

Dans l'iritis plastique, les instillations d'atropine seront employées dès le début et à haute dose ; l'on fera usage d'une solution ainsi formulée :

Sulfate neutre d'atropine. . . .	0g,10
Eau distillée.	20 ,00

3 à 4 gouttes de cette solution seront instillées toutes les trois à quatre heures dans l'œil malade. On réussira quelquefois de cette façon à prévenir la formation de nouvelles synéchies et à rompre les anciennes, ce qui doit être l'objectif principal de la thérapeutique, la persistance des synéchies, ainsi que nous le verrons plus tard, étant la cause la plus fréquente des récidives. Que la maladie soit ou non d'origine syphilitique, les mercuriaux devront être employés avec énergie, l'expérience clinique ayant surabondamment démontré l'influence puissante exercée par cette médication sur la résorption des exsudats; les frictions mercurielles faites sur le front, autour de l'orbite, et sur les membres, à la dose de 4 à 6 grammes d'onguent napolitain par jour, semblent être particulièrement efficaces. Quand le tissu de l'iris présente des nodosités, quelques auteurs recommandent d'en faire l'excision ; à notre avis, cette pratique est beaucoup plus nuisible qu'utile, car l'irritation produite par le traumatisme peut provoquer une recrudescence inflammatoire des plus violentes. Il vaut mieux réserver

l'intervention chirurgicale pour le moment où la période aiguë sera terminée. Pourtant, s'il se formait du pus en abondance dans la chambre antérieure, il serait indiqué de l'évacuer par la paracentèse.

IRITIS SYPHILITIQUE.

La syphilis est une des causes les plus fréquentes de l'iritis. Depuis longtemps les cliniciens ont voulu trouver des signes objectifs anatomiques pouvant indiquer à un simple examen la nature même de la maladie. Malheureusement ces tentatives sont restées jusqu'ici infructueuses et l'on peut affirmer que dans l'immense majorité des cas les caractères pathognomoniques attribués à l'iritis syphilitique sont illusoires. La forme particulière de l'injection périkératique, la teinte cuivrée du petit cercle de l'iris, symptômes considérés par plusieurs auteurs comme d'une grande importance, n'ont aucune valeur réelle.

Pour sortir d'embarras en présence d'une iritis d'origine douteuse, il faudra donc interroger les malades avec soin, recourir aux antécédents, aux commémoratifs, explorer la gorge, la bouche, les bras, la poitrine, rechercher, en un mot, s'il n'existe pas ailleurs d'autres marques d'accidents secondaires. Dans certains cas pourtant, l'iritis syphilitique présente des signes spéciaux qui révèlent sa nature. C'est ainsi que l'apparition dans le parenchyme de l'iris de petites tumeurs jaunâtres dont la structure au microscope (Colbert) a été reconnue analogue à celle des gommes des autres régions, peut être considérée comme un signe pathognomonique de spécificité; de même, si l'iritis marche de pair avec d'autres lésions soit des membranes profondes (choroïdite disséminée, aréolaire), soit de la cornée (kératite interstitielle profonde diffuse), c'est une forte présomption en faveur de la syphilis.

L'iritis spécifique envahit fréquemment les deux yeux; pourtant il n'est pas rare de la voir se limiter d'emblée à un seul œil. Cette manifestation de la syphilis coïncide généralement avec l'apparition d'accidents secondaires, tels que la roséole, les plaques muqueuses, etc.; d'autres fois elle survient à une période plus tardive, intermédiaire aux accidents secondaires et tertiaires : elle est alors souvent accompagnée d'altérations graves des membranes profondes (chorio-rétinite).

Le *traitement* de l'iritis syphilitique est le même que celui des accidents secondaires en général; la plupart des praticiens donnent

la préférence aux pilules de proto-iodure de mercure de 5 centigrammes, une ou deux par jour suivant la tolérance des malades ou la gravité des accidents. Les instillations d'atropine et la médication locale déjà indiquée pour l'iritis simple conviennent également ici, mais ces moyens restent évidemment subordonnés au traitement général. Dans la forme tardive, où l'iritis syphilitique coïncide avec d'autres lésions plus profondes, il faut recourir à une médication plus énergique. On prescrira alors les frictions mercurielles à haute dose, 6 à 8 grammes par jour, l'iodure de potassium, un régime tonique, le vin de quinquina, le fer, etc.

IRITIS CHRONIQUE, IRIDO-CYCLITE, IRIDO-CHOROIDITE.

La propagation de l'inflammation de l'iris à la région ciliaire et à la choroïde, par suite la transformation de l'iritis chronique en irido-choroïdite, reconnaît plusieurs causes distinctes. Le plus souvent, ainsi que l'a établi le premier de Græfe, le point de départ est un obstacle purement mécanique, une synéchie postérieure totale interceptant la communication entre la chambre antérieure et le segment postérieur de l'œil. Dans ce cas l'affection est, sinon guérie, du moins enrayée, dès que cette communication est rétablie par l'arrachement ou l'excision d'une partie de l'iris.

La maladie peut débuter par les parties profondes de l'œil, par la choroïde, pour envahir secondairement l'iris ; circonstance fâcheuse qui ne laisse plus alors que peu d'espérances sur l'efficacité du traitement.

Certaines diathèses, la goutte, le rhumatisme, la syphilis, peuvent également exercer une influence funeste sur le tractus uvéal. C'est ce que le docteur Denis a su mettre en relief dans une thèse intéressante (1), qui renferme un certain nombre de faits bien observés. Dans ces cas-là, le traitement chirurgical doit céder le pas au traitement médical.

Enfin les traumatismes jouent encore un grand rôle dans la production de l'irido-choroïdite.

(1) *Etude sur la nature et le traitement de certaines formes d'irido-choroïdite*, Paris, 1874.

IRITIS CHRONIQUE A RECHUTES PROVOQUÉES PAR DES SYNÉCHIES (1).

La maladie commence par une iritis, et il se forme une *adhérence totale du bord pupillaire*, à la suite d'un traitement incomplet ou mal dirigé. L'ouverture pupillaire elle-même est libre ou reste recouverte d'exsudats. L'existence de cette synéchie empêche la pupille de réagir plus tard sous l'influence des mydriatiques. A l'éclairage oblique, on peut constater qu'une masse circulaire d'exsudats pigmentaires fait adhérer de toutes parts le tissu de l'iris à la capsule; après cette adhérence pupillaire, la vision reste rarement tout à fait intacte. Règle générale, on voit survenir peu à peu une voussure des parties périphériques de l'iris, tantôt par places, tantôt en totalité. Il se développe en même temps une amblyopie qui ne s'explique nullement par l'état de la pupille. Parfois on peut constater à l'ophthalmoscope de fines opacités dans le corps vitré ; le bulbe devient mou, et on ne tarde pas à constater les traces d'une choroïdite. Une opinion fausse soutenue par la plupart des auteurs, c'est que les exsudats qui siégent derrière l'iris sont la cause de sa projection en avant. En réalité les exsudats pigmentaires membraneux n'occupent que le voisinage du bord pupillaire, et la voussure est habituellement provoquée par une accumulation de sérosité derrière la portion périphérique de l'iris.

Quand on jette un coup d'œil sur l'ensemble des cas, on ne voit aucune différence entre les iritis chroniques ayant pour origine un refroidissement, ou une influence diathésique quelconque, et celles qui éclatent sans cause appréciable ; quand il se forme rapidement des exsudats et une synéchie postérieure totale, cela indique simplement que le traitement a été ou commencé trop tard ou insuffisant; ce n'est pas la marque d'une iritis de nature particulière. La voussure de l'iris, étant précisément la conséquence de l'adhérence totale du bord pupillaire et de l'exsudat séreux accumulé derrière sa surface, n'a, par conséquent, aucune signification spécifique; il en est de même pour les tiraillements ou déformations de l'ouverture pupillaire, auxquels on attachait jadis une grande importance. Parfois néanmoins cette *adhérence totale du bord pupillaire* ne produit aucune voussure; sans doute qu'alors la synéchie

(1) Ce chapitre est le résumé du mémoire de de Græfe publié dans [illegible] *für Ophth.*, t. II, p. 202.

postérieure *n'est complète qu'en apparence*, et qu'il existe encore une communication, un pertuis, au niveau du bord pupillaire entre la chambre antérieure et la chambre postérieure, ou de petites solutions de continuité dans le tissu iridien atrophié.

S'il n'est pas possible de refuser à certaines iritis chroniques une origine dyscrasique, en particulier aux iritis manifestement liées à la syphilis, on doit néanmoins affirmer que le plus grand nombre des cas d'iritis chroniques ne proviennent pas d'une cause interne, et ne sont autre chose que les récidives d'une première atteinte. Les refroidissements, les congestions, ne sont plus alors que des causes accessoires, la cause véritable se trouve dans l'œil lui-même et relève de l'existence de synéchies postérieures.

De quelle façon agit cette influence nuisible des exsudats sur la production de nouvelles poussées ? Est-ce par suite d'obstacles circulatoires dus à la rétraction du tissu cicatriciel, ou bien de difficultés de contraction qu'éprouve l'iris ? Ce point-là sera discuté plus tard. Ce qui est certain, c'est que la persistance des synéchies postérieures constitue dans la plupart des cas une disposition à des rechutes. Une iritis guérie sans synéchies postérieures n'a généralement pas de tendance aux récidives ; une iritis qui n'a été accompagnée que de quelques synéchies extensibles, ne donnera lieu que dans un petit nombre de cas à une rechute ; tandis qu'une iritis avec des synéchies larges et multiples qui résistent à l'emploi des mydriatiques, s'accompagnera fréquemment de poussées aiguës, et le plus souvent, s'il y a une synéchie postérieure totale, on verra survenir une occlusion complète de la pupille par des exsudats. Des expériences cliniques ont nettement établi ce point important de pratique. En traitant, dans les cas d'iritis double, un œil par la méthode antiphlogistique, et l'autre par les mydriatiques unis aux antiphlogistiques, de Græfe a observé que tantôt la guérison survenait des deux côtés sans synéchies postérieures, et alors il n'y avait aucune tendance aux récidives; tantôt, par contre, le premier œil guérissait avec, et le second sans synéchies : alors, sur le premier seul, se montraient parfois des récidives.

Quelquefois ces retours offensifs sont précédés d'une vive injection dans les portions de l'iris qui sont en rapport avec les synéchies les plus larges ; c'est en ces points-là qu'apparaît également tout d'abord la décoloration caractéristique de l'iris. Les névralgies ciliaires périodiques dont se plaignent quelques malades après une première atteinte d'iritis doivent être attribuées aussi à l'existence de synéchies postérieures, car elles disparaissent après les instil-

lations d'atropine dès que l'action mydriatique a été assez puissante pour rompre ces adhérences.

La persistance des synéchies postérieures, en particulier des synéchies larges et inextensibles, est donc la cause la plus fréquente des récidives des iritis.

Enfin l'occlusion de la pupille devient quelquefois le point de départ de complications plus graves, et en particulier de choroïdites chroniques qui causent l'amblyopie progressive et finalement l'atrophie du bulbe.

Dans les cas d'iritis avec synéchies on avait bien exécuté déjà l'iridorrhexis, mais uniquement pour créer un passage aux rayons lumineux. De Græfe résolut d'appliquer cette même opération à un autre but, celui de prévenir la choroïdite chronique. Voici rapportée, tout au long, l'histoire du malade qui fut le sujet de cette mémorable tentative. Nous laissons encore la parole à de Græfe.

Un homme, complétement aveugle de l'œil gauche par suite d'irido-choroïdite, se présenta à ma clinique. L'œil gauche était plus mou qu'à l'état normal; l'iris, dans sa partie périphérique, était pressé contre la cornée, tandis que la portion pupillaire était rétractée en arrière. L'ouverture pupillaire elle-même était rétrécie et fermée par une membrane blanchâtre. Le tissu de l'iris offrait des altérations manifestes, une décoloration grisâtre terne. Au milieu du tissu atrophié, on remarquait des parties vasculaires augmentées de volume. L'absence de toute perception lumineuse quantitative, et l'atrophie du bulbe déjà commençante ne laissait aucun doute sur l'existence de lésions profondes (choroïdite chronique et décollement de la rétine).

L'œil droit de ce malade était amblyope à un haut degré, de telle sorte qu'il ne pouvait reconnaître que de gros objets et se conduire qu'avec peine. L'examen montra qu'il s'agissait d'une iritis avec synéchie postérieure totale. Dans l'ouverture pupillaire rétrécie se trouvaient quelques exsudats pigmentaires; la partie centrale était assez libre. Par conséquent, l'abaissement considérable de l'acuïté visuelle ne pouvait pas être rattaché à l'obstruction pupillaire. On devait nécessairement admettre la complication d'une irido-choroïdite commençante. L'iris lui-même était décoloré, verdâtre, et dans certaines portions bombé en avant, de telle sorte qu'on constatait là le commencement du même état pathologique si accentué de l'autre côté.

Les commémoratifs indiquaient que, sur cet œil comme sur l'autre, le début avait été une simple iritis. Le malade avait d'abord eu des crises d'inflammation violente, accompagnées de douleurs ciliaires intenses qui avaient cédé au traitement antiphlogistique et mercuriel. La vision y avait un peu gagné. Pourtant il était resté un peu de rougeur des yeux, une sensibilité exagérée à la lumière et enfin des douleurs frontales et temporales avec

exacerbations périodiques. Cet état cessait et se reproduisait sans cause appréciable. Après chacune de ces attaques, la vision baissait par degrés et elle s'était complétement éteinte à gauche.

Depuis huit semaines, le malade était délivré de ces accidents inflammatoires sur l'œil droit, mais il avait vu diminuer constamment l'acuité visuelle jusqu'au degré indiqué plus haut. C'était sans doute par poussées successives que la saillie de l'iris en avant s'était produite.

Comme le traitement antiphlogistique avait déjà été employé d'une façon proportionnelle aux forces du malade et qu'un traitement mercuriel suivi pendant plusieurs mois n'avait donné aucun résultat, je plaçai ma confiance dans les mydriatiques. Mais il ne se produisit pas le moindre changement dans l'ouverture pupillaire, parce que les adhérences étaient manifestement trop larges et trop fortes.

En présence de l'insuffisance de tous ces moyens, je résolus de pratiquer sur l'œil droit du malade l'opération de l'iridorrhexis. Je dois avouer qu'à cette époque les idées que j'avais sur la guérison de cette affection étaient très-obscures. Je croyais pourtant que la détente du tissu iridien, l'écoulement de la sérosité accumulée derrière l'iris et enfin la déplétion sanguine des vaisseaux de l'iris et de la choroïde pourraient avoir une influence favorable. Enfin, me fondant sur l'innocuité qu'on observe en général dans cette opération, je ne craignais aucun danger.

L'ouverture pupillaire fut faite directement en dedans. En retirant le couteau lancéolaire, et au moment de l'introduction de la pince, il sortit un peu d'humeur aqueuse, qui existait du reste en petite quantité dans la chambre antérieure. En même temps que je saisissais l'iris avec la pince et que je déchirais son tissu (le bord pupillaire dans ces cas-là reste d'habitude adhérent, retenu par les exsudats), une quantité assez considérable d'un liquide jaunâtre s'échappa de la plaie, ce liquide n'était autre chose que l'exsudat séreux situé derrière la portion périphérique de l'iris. Les jours suivants je constatai à ma grande satisfaction, en ouvrant l'œil, que l'iris n'était plus poussé en avant, mais qu'il tendait même à se séparer de la cornée pour former une chambre antérieure assez profonde. Il était encore grisâtre et décoloré, mais son tissu paraissait moins effacé (plus net) qu'auparavant. A la partie inférieure de la chambre antérieure, se trouvait une petite quantité de sang. Huit jours après l'opération, les rapports pouvaient se constater d'une façon plus précise. La nouvelle pupille formait un large coloboma, qui n'était séparé de l'ouverture pupillaire normale que par les débris du sphincter pupillaire retenu par des exsudats. La partie avoisinante de la pupille artificielle était remplie par des exsudats brunâtres auxquels participait manifestement un reste de dépôt pigmentaire. La partie périphérique seule paraissait parfaitement libre. L'iris présentait un aspect presque normal; on ne voyait qu'une très-faible décoloration verdâtre. Sa position était normale, et la chambre antérieure paraissait assez profonde. Le malade pouvait compter les doigts d'un bout de la chambre à l'autre et déchiffrer de gros caractères. Comment expliquer cette amélioration de l'acuïté visuelle? Etait-ce parce que

la partie périphérique de la pupille artificielle offrait un passage aux rayons lumineux? Mais les parties centrales étaient tout aussi transparentes et auraient pu permettre une perception aussi parfaite que la portion périphérique. Pourtant je tenais trop à établir ce point d'une façon certaine pour me contenter de ce raisonnement. Aussi je recouvris avec un diaphragme toute la pupille artificielle jusqu'au bord pupillaire, et je pus me convaincre que le rétrécissement de cet orifice n'entraînait aucune influence sur la puissance de perception, le malade au contraire voyait infiniment mieux à travers une petite ouverture centrale que lorsqu'il se servait de la pupille artificielle.

Depuis, l'acuïté visuelle de l'œil opéré remonta constamment. Ce malade put arriver à lire d'assez fins caractères, le numéro 4 de Jæger, sans le secours d'aucune médication; il n'a pas été atteint de rechute d'iritis dans ces quatre dernières années, et il occupe un poste qui exige une vision assez satisfaisante. Depuis, je l'ai examiné de nouveau; les exsudats qui se trouvaient dans la pupille artificielle sont devenus moins abondantes, le tissu de l'iris est redevenu plus normal, et j'ai pu me convaincre, au moyen de l'éclairage oblique, que l'augmentation visuelle *ne dépendait nullement de la résorption des exsudats pupillaires, mais simplement de l'amélioration apportée aux complications choroïdiennes.*

Plus tard, de Græfe, encouragé par de nouveaux succès, employa ce procédé, même dans les cas où l'iritis avait été suivie d'atrophie du globe, par suite de choroïdite secondaire. Dans ces conditions l'iris à sa périphérie était tellement pressé contre la cornée, que l'introduction du couteau offrit parfois quelques difficultés. La pupille, telle qu'elle était obtenue tout d'abord, n'était pas nette, mais presque complétement recouverte d'exsudats pigmentaires; il arriva même que, plus tard, ses bords se rapprochèrent davantage pour former une simple fente, et, dans quelques cas, il y eut une occlusion complète. Néanmoins, il survint constamment une certaine amélioration dans l'état de l'iris, et la chambre antérieure se rétablit, bien que parfois d'une façon insignifiante. Ceci lui fit espérer que, par des excisions répétées de l'iris, il pourrait obtenir un résultat définitif. Il en fut réellement ainsi chez quelques malades, où cette opération pratiquée trois ou quatre fois amena un résultat considéré auparavant comme impossible à atteindre. Avec les progrès de l'amélioration et le rétablissement de la chambre antérieure, l'atrophie du bulbe elle-même, quoique déjà bien avancée, rétrocéda et le globe oculaire reprit une consistance plus ferme.

Toutefois ces succès sont exceptionnels, et les meilleurs résultats sont ceux qu'on a dans les cas où une synéchie postérieure totale existe sans voussure de l'iris. Pour un praticien qui débute il est

toujours pénible d'opérer dans ces conditions, d'abord parce que les malades, ayant encore une bonne acuïté visuelle, peuvent déchiffrer les petits caractères, ensuite parce qu'il n'est pas absolument certain qu'une choroïdite secondaire se développera. Mais si l'autre œil est devenu amaurotique, il ne faut pas se laisser détourner par ces objections, car plus tard pourraient apparaître des complications choroïdiennes et parfois une cataracte qui diminueraient singulièrement les chances de guérison.

Le bord pupillaire retenu par des exsudats et séparant la pupille artificielle de la pupille centrale, la persistance dans le champ de la nouvelle pupille d'exsudats pigmentaires sur la cristalloïde, ne sont pas des irrégularités dioptriques aussi fâcheuses qu'on pourrait le craindre. En donnant une petite étendue à l'iridectomie et en la plaçant en haut, la section est recouverte par la paupière supérieure, et le malade voit comme auparavant par la partie centrale de sa pupille.

Les malades chez lesquels on a pratiqué l'iridorrhexis pour une synéchie postérieure totale sont-ils réellement à l'abri des récidives? Dans la grande majorité des cas, nous pouvons affirmer que oui. A priori, on s'imagine avec peine que la pupille artificielle corrige l'influence funeste des synéchies qui persistent encore en grande partie. Pourtant l'expérience a suffisamment démontré le fait. Nous devons chercher à en donner l'explication.

Les travaux récents de Schwalbe et de Leber ont prouvé qu'au niveau de la pupille l'iris est en contact avec la face antérieure de la cristalloïde, par une série de petits replis qui, par leur apposition sur la cristalloïde, forment de petits canalicules correspondant à l'intervalle de ces dentelures. C'est par là que la chambre antérieure communique avec la chambre postérieure, c'est-à-dire que l'humeur aqueuse sécrétée par la face postérieure de l'iris et le corps ciliaire se rend dans la chambre antérieure. Dans les cas d'adhérence totale du bord pupillaire, ces canalicules sont complétement oblitérés par les exsudats, et par suite, il n'y a plus de passage de liquide à ce niveau. La gêne dans le cours de l'humeur aqueuse retentit nécessairement sur la nutrition des membranes de l'œil; de là l'avantage de l'iridectomie et de l'iridorrhexis, opérations qui ont pour résultat de rétablir la communication entre le segment antérieur et postérieur de l'œil. De là aussi la nécessité, signalée par de Græfe, de déchirer dans toute sa profondeur la masse exsudative, afin de permettre la sortie du liquide qu'elle retient en arrière.

D'habitude, après l'opération, les complications choroïdiennes rétrocèdent successivement, et le corps vitré reprend sa transparence, ce que démontrent l'examen ophthalmoscopique et l'augmentation de l'acuïté visuelle. Il est pourtant une complication grave, qui doit être signalée, c'est la *formation d'une cataracte*. Lorsqu'un exsudat séreux siége derrière l'iris, il survient presque toujours des opacités dans le cristallin. Ces opacités cristalliniennes peuvent, après l'écoulement de l'exsudat séreux, rester stationnaires, mais elles peuvent aussi envahir la totalité du cristallin et faire disparaître ainsi la vision qui avait été obtenue. L'extraction du cristallin, qui doit être pratiquée alors, est d'une exécution difficile et d'un succès incertain, pourtant les résultats sont plus heureux qu'on ne pourrait le supposer au premier abord, ce qui tient sans doute aux changements favorables produits déjà par la section antérieure de l'iris. L'on verra aussi à propos de l'iridotomie que cette nouvelle opération permet de triompher de ces cas graves, rebelles, où l'extraction du cristallin est fréquemment suivie de la production de fausses membranes qui encombrent la pupille.

Les *indications* et le *pronostic* sont bien plus difficiles à établir quand il y a déjà un certain degré d'atrophie du bulbe. Nous ne pouvons alors, si l'ouverture pupillaire est fermée, apprécier les altérations des parties profondes, que par la recherche de la perception lumineuse. Est-elle abolie au point que les malades ne puissent distinguer la clarté d'une forte lampe qu'à une très-petite distance? le pronostic est fort grave, et l'opération n'a aucune chance d'augmenter la vision. Si la perception a lieu à 4 ou 5 pieds d'une façon uniforme dans toutes les directions, le pronostic est plus favorable. Enfin, si la clarté de la lampe est perçue d'un bout de la chambre à l'autre et d'une façon symétrique dans toute l'étendue du champ visuel, on pourra compter sur un succès relatif. On doit tenir compte aussi du degré d'atrophie du globe. Les conditions sont d'autant plus mauvaises qu'il est plus aplati dans la région des muscles droits, qu'il est plus petit, plus mou et plus déformé.

IRIDO-CHOROÏDITE CONSÉCUTIVE AU DÉCOLLEMENT RÉTINIEN.

Certaines altérations de la choroïde sont aussi le point de départ d'affections dans lesquelles l'iritis n'apparaît que consécutivement. Des décollements très-prononcés de la rétine ayant leur

origine dans des transsudations séreuses ou hémorrhagiques de la choroïde, peuvent, en exerçant à leur tour une réaction inflammatoire sur les membranes internes, amener finalement une occlusion de la pupille. En même temps, on voit apparaître d'habitude une cataracte calcaire, de sorte que l'occlusion pupillaire coïncide avec la présence de dépôts crétacés dans le cristallin. Dans ces cas-là, le plus souvent, après l'adhérence du bord pupillaire, surviennent la voussure de l'iris, l'atrophie du bulbe, de telle sorte que l'aspect clinique de la maladie se rapproche singulièrement de ce que nous avons décrit dans le chapitre précédent.

Il est important néanmoins de pouvoir différencier cette forme d'irido-choroïdite des précédentes, car le pronostic est ici autrement grave, et le traitement chirurgical tout à fait impuissant.

Avant tout, on s'attachera aux commémoratifs. Dans les cas dont nous parlons, la maladie commence avec la symptomatologie caractéristique du décollement de la rétine, le *champ visuel est rétréci presque constamment en haut;* ce rétrécissement progresse, et finalement ne laisse qu'un peu de perception en bas et en dehors. Dès le début aussi, le malade *voit les objets déformés, tiraillés.* Ce n'est que dans une période plus tardive que se montrent les inflammations, et, règle générale, elles sont peu intenses, parce qu'elles s'accompagnent ordinairement d'atrophie du corps vitré et de diminution de la tension intra-oculaire. Dans l'irido-choroïdite consécutive à l'iritis, l'affection débute, au contraire, par des douleurs ciliaires très-vives, récidivant d'une façon périodique, associées à des phénomènes inflammatoires, de telle sorte que l'acuïté visuelle, encore assez bonne au début, diminue peu à peu d'une façon uniforme et sans rétrécissement du champ visuel.

Malheureusement ici comme partout la valeur de ces renseignements est très-différente suivant les circonstances et l'intelligence du malade ; c'est ainsi que, si l'affection a débuté sur un côté seulement, les troubles de la vision peuvent avoir passé complétement inaperçus. Il est donc très-utile d'avoir des signes *objectifs* qui puissent nous renseigner à une période plus éloignée. Ceux-ci nous sont fournis par l'examen du tissu de l'iris, plus altéré quand l'affection débute par l'iritis que lorsqu'elle est sous la dépendance d'un décollement de la rétine, et aussi par l'exploration du cristallin, autant que les exsudats pupillaires le permettent. D'habitude, après un décollement de la rétine, l'apparition d'une cataracte

précède l'irido-choroïdite, ou tout au moins l'accompagne; tandis que, dans la première forme, ce n'est que très-tard, quand la voussure de l'iris est très-prononcée, que l'on voit apparaître des opacités dans le tissu cristallinien.

Avec un décollement de la rétine, toute opération est formellement contre-indiquée, car vînt-on même à extraire le cristallin avec succès, et l'ouverture papillaire fût elle complétement libre, la vision resterait abolie.

IRITIS CHRONIQUE, IRIDO-CHOROIDITE D'ORIGINE DIATHÉSIQUE.

Sans vouloir contester l'importance des travaux dont nous venons de parler, nous croyons que de Græfe est allé trop loin en refusant aux diathèses le rôle manifeste qu'elles ont souvent dans la pathogénie de l'iritis chronique et de l'irido-choroïdite. Les ophthalmologistes venus après lui, renchérissant sur les paroles et les idées du maître, ont méconnu plus complétement encore l'influence de certains états morbides. En présence d'une iritis chronique accompagnée de synéchie plus ou moins complète, la règle établie dans ces derniers temps était de pratiquer aussitôt l'iridectomie ou l'iridorrhexis sans s'inquiéter autrement de la cause générale et du traitement médical qu'elle pouvait réclamer. Une telle pratique n'a pas tardé à donner de graves mécomptes et nous ne saurions trop recommander à ce sujet la lecture du travail du docteur Denis.

On trouvera là un certain nombre de faits, malheureusement bien démonstratifs, qui prouvent que chez certains malades réunissant en apparence les conditions exigées pour l'opération, les manœuvres chirurgicales, bien qu'exécutées par des praticiens habiles, n'ont pu enrayer la marche fatale de la maladie, et l'ont quelquefois même précipitée. Dans d'autres cas, au contraire, le traitement général a suffi à lui seul à conjurer des accidents redoutables, et à améliorer une situation considérée comme désespérée. Aussi croyons-nous, malgré l'autorité de de Græfe, que, dans l'iritis chronique, l'intervention chirurgicale n'est pas toujours indiquée et que, tout au moins, un traitement général doit lui être associé. Une telle affirmation mérite d'être appuyée par des preuves cliniques; nous allons nous efforcer d'en donner.

Il est d'abord incontestable que les manifestations diathésiques sur l'œil sont chose assez commune.

Trousseau (1) signale la métastase goutteuse ou goutte larvée, comme il l'appelle.

Jaccoud (2) s'exprime ainsi : « Un grand nombre d'auteurs avaient déjà signalé l'existence des ophthalmies goutteuses, comme l'attestent les observations de Aétius, Starck, Barthez, Stoll, Rush, Sichel, Bourjot-Saint-Hilaire ; mais Garrod a établi, d'une manière certaine, la nature de ces ophthalmies, en démontrant l'existence d'un dépôt d'urates de soude à la surface de la sclérotique dans deux cas soumis à son observation. »

« Beer, Midlemore, Mackenzie ont fait aussi de louables efforts pour déterminer l'influence de la goutte sur l'œil et sur ses dépendances. Enfin, Lawrence et Wardrop ont rapporté des faits dans lesquels l'alternance de l'iritis avec des accès de goutte bien caractérisés ne pouvait être révoquée en doute. Laugier a communiqué à Charcot une observation dans laquelle ce phénomène était parfaitement caractérisé. Il est très-remarquable, ajoute ce dernier, de voir l'iris affecté de cette manière dans la goutte, puisque nous savons que le rhumatisme, et surtout le rhumatisme subaigu, nerveux et blennorhagique, provoque les mêmes accidents. »

Quant à l'irido-choroïdite rhumatismale, bien qu'elle ne présente pas une forme anatomique spéciale et qu'il soit impossible, d'après l'examen seul de l'organe d'en affirmer la nature, personne ne songe à la nier.

Elle se montre surtout dans le rhumatisme articulaire et il existe dans quelques cas rares une espèce de métastase entre elle et les autres accidents. Une poussée aiguë du côté des articulations coïncide avec la disparition des accidents oculaires, et réciproquement. Dolbeau (3) cite le cas d'un interne de l'Hôtel-Dieu, atteint d'irido-choroïdite rhumatismale grave et rebelle qui guérit à la suite d'une poussée inflammatoire vers les articulations inférieures. Les faits de cette nature, aujourd'hui bien observés, sont du reste assez communs.

Nous passerons sous silence l'irido-choroïdite syphilitique, car il ne viendra jamais à l'idée d'un chirurgien de pratiquer une opération sur un œil dans ces conditions, avant d'avoir institué au préalable un traitement spécifique. Mais c'est rester dans notre sujet et apporter un appui à la thèse que nous soutenons, que de

(1) *Clinique médicale*, 3e édit., t. III, p. 339.

(2) *Dictionnaire de médecine et de chirurgie pratiques*, art. GOUTTE, p. 618.

(3) *Clinique chirurgicale*, p. 27.

signaler les insuccès de l'iridectomie dans les irido-choroïdites chez les lépreux. Les chirurgiens établis au Brésil, où cette affection est relativement commune, ont raconté les cruelles déceptions qu'ils ont éprouvées en voulant soumettre ces yeux à l'iridectomie.

Dans les observations d'irido-choroïdites diathésiques rapportées par Denis, un seul malade eut des accidents de bonne heure vers l'âge de seize ans, les autres n'en eurent qu'après trente ans. Le rhumatisme et la goutte étant moins communes en général chez la femme que chez l'homme, il n'est pas étonnant que les manifestations oculaires soient plus communes chez ce dernier.

Dans tous les cas, l'affection atteignit les deux yeux successivement : après s'être localisée sur un œil et avoir affaibli peu à peu l'acuïté visuelle de ce côté, elle envahit l'autre.

Nous n'avons guère parlé jusqu'ici que des diathèses rhumatismale et goutteuse : ce sont celles qu'on rencontre le plus fréquemment et dont les effets sont les mieux connus, mais que d'influences morbides nous échappent encore, et que de fois nous assistons à l'évolution d'une irido-choroïdite dont il est impossible de déterminer l'origine soit oculaire, soit générale.

Traitement. — Quel est le traitement qui convient chez ces malades ? Le relevé des observations contenues dans la thèse de Denis prouve que l'excision ou l'arrachement de l'iris ont été parfois nettement défavorables, et dans tous les cas n'ont pas empêché la cécité. Il est vrai de dire que, dans la plupart de ces observations, il n'est question d'aucun traitement médical. Or, quand l'existence d'une diathèse aura été reconnue, c'est contre elle que le traitement devra être dirigé. Nous n'avons pas l'intention d'énumérer ici tous les remèdes préconisés contre la goutte, le rhumatisme, etc., et dont l'emploi peut varier avec l'âge, la constitution du sujet, ou la physionomie particulière de la maladie : nous nous contenterons de dire que les préparations arsenicales semblent convenir plus particulièrement aux manifestations goutteuses; les douches très-chaudes, les transsudations abondantes, le jaborandi aux accidents de nature rhumatismale. J'ai eu également assez souvent l'occasion de constater l'influence incontestablement favorable d'un séton à la nuque. Si un traitement ainsi dirigé et auquel on joindra les instillations répétées d'atropine, l'application de compresses chaudes, amène un bon résultat, si les mouches volantes disparaissent, si le corps vitré s'éclaircit, il faut s'en tenir là et renoncer à toute tentative chirurgicale. Mais si, malgré ces moyens, la vision diminue; si les signes de l'amblyopie choroïdienne se manifestent, comme ces complications peuvent en somme être aggravés par la

présence des synéchies, il faudra se décider à pratiquer l'iridorrhexis ; mais, nous le répétons encore une fois, alors seulement que l'insuccès du traitement général aura prouvé qu'une cause mécanique venait ajouter ses effets pernicieux à ceux de la diathèse.

Parmi les nombreux exemples que nous aurions pu citer à l'appui de ce qui précède, nous en avons choisi deux qui nous paraissent des plus démonstratifs. Voici le premier il concerne un malade qui finit par guérir complétement sans opération.

J'ai rapporté, à la Société médicale des hôpitaux (1), l'observation d'un jeune homme de constitution lymphatique, né d'un père goutteux. A la suite d'une blennorrhagie, il eut une attaque de rhumatisme musculaire généralisé avec cette forme molle, atonique, sédentaire, sub-chronique de congestions articulaires qu'on a donnée comme la caractéristique du rhumatisme blennorrhagique. La maladie dura au moins trois mois, et fut compliquée d'une ophthalmie des plus graves, offrant les mêmes caractères de résistance et de chronicité, affectant à la fois la conjonctive, la cornée, l'iris et la choroïde.

Deux autres fois ce malheureux jeune homme, sous l'influence de nouvelles blennorrhagies, parcourut la même odyssée pathologique ; et ces trois fois il faillit perdre la vue, qui se rétablit cependant, malgré le pronostic fatal d'un célèbre oculiste qui voulait lui pratiquer l'iridectomie.

Mais les années suivantes, deux fois aussi, sous l'influence de simples refroidissements, sans l'intervention de cause vénérienne, le rhumatisme se produisit sous la même forme, avec les mêmes complications, et eut la même durée. Après sa guérison, j'envoyai ce jeune homme une première année à la Malou, et l'année suivante à Luchon. Depuis lors, il a joui d'une santé excellente, et ses yeux ont recouvré une acuïté inespérée, après des atteintes aussi répétées et aussi profondes.

J'ajouterai que le père avait eu pendant plusieurs années, au printemps, des iritis périodiques qui avaient remplacé des lumbagos périodiques, et qu'il a eu depuis d'autres manifestations goutteuses qui se sont terminées par une affection cardiaque et des hémorrhagies cérébrales.

Voici le second, qui a trait à un malade que j'ai observé moi-même, il est encore plus convaincant, en ce sens que l'un des deux yeux opérés s'est perdu, tandis que la vision de l'autre a été restituée, grâce au traitement général.

Un de mes bons amis, M. X***, âgé de quarante-deux ans, vient me consulter pour des douleurs et des troubles dans la vue de l'œil droit.

(1) Guéneau de Mussy, *Leçons cliniques sur le traitement des rhumatismes* (*Union médicale*, 9 janvier 1873).

Depuis quelques semaines ce malade a de la gêne de ce côté, la vue est un peu trouble, mais il ne ressent pas de douleur notable. Il y a quelques années il éprouva des accidents analogues et consulta successivement deux oculistes distingués qui, tous deux, firent le diagnostic d'iritis séreuse. En se présentant chez moi, il se plaint de douleurs peu prononcées et de mouches volantes. Je constate des traces d'iritis séreuse avec un piqueté blanc sur la membrane de Descemet. La pupille est nette; l'iris, peu mobile et moins brillant que d'ordinaire, est adhérent sur presque tout le pourtour pupillaire. J'employai successivement des instillations d'atropine, des frictions mercurielles autour de l'orbite, la ventouse Heurteloup à la tempe et des pilules de sublimé à l'intérieur; je n'obtins aucune amélioration. En présence des synéchies et les douleurs persistant, je fis une iridectomie. Les accidents, un moment enrayés, reprirent leur marche. Trois mois après survint une amblyopie choroïdienne, et peu à peu toute perception lumineuse disparut.

A quelque temps de là, l'autre œil devint malade avec les mêmes symptômes, iritis séreuse, puis points noirs et douleurs circum-orbitaires par très-légères poussées successives. Me rappelant l'insuccès de mon premier traitement, un confrère distingué fut appelé en consultation; il conseilla l'iridectomie. Le malade s'en souciait peu; quant à moi, averti par le résultat de l'œil droit, je n'étais pas du tout partisan d'une opération. En cherchant avec soin, je finis par découvrir du pityriasis sur la poitrine. Bazin, consulté, vit dans cette éruption une manifestation arthritique, et dans la lésion de l'œil une des phases de la diathèse; il prescrivit les alcalins. Ce traitement n'amena pourtant aucun résultat favorable après deux mois de continuation assidue.

Ayant remarqué que le petit doigt de la main gauche était ankylosé par des dépôts périarticulaires, je songeai à la goutte. Le professeur Charcot, à qui je conduisis le malade, trouva de plus des troubles gastriques anciens qu'il rattacha à la diathèse goutteuse. Il prescrivit un traitement arsenical (10 gouttes de liqueur de Fowler par jour) et la teinture d'iode à l'intérieur. Le malade prit alternativement, pendant quinze jours, tantôt l'un tantôt l'autre de ces médicaments. De plus, de temps en temps, j'appliquai des pointes de feu à la nuque. Grâce à ce traitement, le corps vitré, d'abord floconneux, commença à s'éclaircir. Plus tard, ce malade alla aux eaux de la Bourboule, où il prit des douches extrêmement chaudes. Dès lors la maladie marcha rapidement vers la guérison.

Celle-ci se maintint jusqu'au mois d'avril 1873. A cette époque, réapparition des mêmes accidents que la première fois, nouvelle poussée sub-aiguë d'irido-choroïdite séreuse, mouches volantes, corps flottants dans le corps vitré. Le malade s'empressa de reprendre le même traitement et de se rendre à la Bourboule; cette fois encore il vit en peu de temps disparaître tous ces accidents.

IRIDO-CHOROIDITE TRAUMATIQUE.

Les blessures de la région ciliaire sont fréquemment suivies d'irido-choroïdite.

L'inflammation du tractus uvéal survient d'autant plus facilement que la plaie est plus étendue, qu'elle intéresse plus profondément le corps ciliaire, et qu'elle se complique de la présence d'un corps étranger dans le globe oculaire.

Les premiers jours qui suivent l'accident, la réaction est des plus vives, le globe oculaire s'injecte, il y a de la photophobie, du larmoiement, le malade accuse des douleurs violentes. La vision est extrêmement confuse, indice des altérations profondes dont le corps vitré est le siége.

Peu à peu ces phénomènes inflammatoires s'apaisent et on voit survenir alors tous les symptômes de l'irido-choroïdite chronique : L'iris, aminci, décoloré, est retenu par des synéchies à la cristalloïde antérieure, le corps vitré, devenu trouble, empêche l'exploration des membranes profondes, et alors même que le cristallin a été épargné par l'instrument vulnérant, il ne tarde pas à devenir opaque et il se forme une cataracte adhérente.

Le plus souvent l'irido-choroïdite traumatique se termine par la désorganisation complète des membranes profondes, la rétine se décolle, toute trace de perception lumineuse disparaît et l'œil se ramollit et s'atrophie.

Si un corps étranger séjourne dans le globe oculaire, il survient de temps à autre des poussées inflammatoires, l'œil rougit, devient douloureux, et des accidents sympathiques éclatent quelquefois du côté opposé. Immédiatement après l'accident, on explorera avec précaution la blessure pour s'assurer qu'il n'existe pas de corps étranger ; si le cristallin luxé était engagé entre les lèvres de la plaie, il faudrait l'extraire.

On combattra la réaction inflammatoire en instillant de l'atropine plusieurs fois par jour, en appliquant quelques sangsues à la tempe, et l'œil sera maintenu en repos sous un bandeau compressif.

Plus tard, quand l'inflammation sera apaisée, que toute trace d'injection aura disparu, on pourra, si la perception lumineuse est bonne, si l'exploration du champ visuel ne révèle aucune lacune, pratiquer l'iridectomie et en extraire le cristallin ; les règles à suivre sont du reste les mêmes que celles qui ont été exposées précédemment.

Lorsqu'un corps étranger resté dans le globe oculaire provoque de temps à autre des poussées inflammatoires ou des troubles sympathiques du côté opposé, on est obligé le plus souvent, pour mettre un terme à ces accidents, de faire l'énucléation.

OPHTHALMIE SYMPATHIQUE.

On désigne sous le nom d'ophthalmie sympathique l'ensemble des troubles fonctionnels ou trophiques qui peuvent être provoqués sur un œil par une lésion traumatique ou spontanée ayant primitivement intéressé l'autre. Habituellement l'ophthalmie sympathique se montre sous forme d'irido-cyclite maligne, avec production de masses exsudatives abondantes s'interposant entre l'iris et le cristallin. Mais on trouve dans la littérature ophthalmologique contemporaine et nous avons nous-même observé certaines formes d'ophthalmie sympathique qui s'éloignent beaucoup de ce type classique, seul admis jusqu'ici. Aussi décrirons-nous: 1° *l'irido-cyclite sympathique;* 2° *la névrite optique, la choroï-rétinite sympathique;* 3° *l'ophthalmie sympathique tardive;* 4° *l'amblyopie sympathique.*

IRIDO-CYCLITE SYMPATHIQUE.

L'irido-cyclite sympathique se manifeste le plus souvent par de violents symptômes inflammatoires; le larmoiement et la photophobie sont intenses, l'injection périkératique est des plus vives, la coloration de l'iris s'altère rapidement, des exsudats abondants se forment derrière l'iris et le font adhérer au cristallin. Il en résulte une synéchie postérieure totale et souvent l'oblitération de l'ouverture pupillaire. La chambre antérieure devient trouble et floconneuse; on observe en un mot tous les signes de l'iritis plastique. D'autres fois tous ces accidents formidables surviennent sans la moindre douleur, d'une façon insidieuse, laissant pour ainsi dire le malade inconscient du danger qui le menace.

Alors même que l'ouverture pupillaire n'est pas recouverte par des exsudats, la vision diminue rapidement à cause des nombreux corps flottants qui troublent le corps vitré. Ces *altérations du corps vitré* et *la douleur à la pression dans la région ciliaire*, symptômes qui font rarement défaut, dénotent que le processus inflammatoire s'est étendu de l'iris à la région ciliaire.

Si la maladie est abandonnée à elle-même, les exsudats plas-

tiques qui occupent la face postérieure de l'iris deviennent de plus en plus abondants, le cristallin se cataracte, la tension intra-oculaire faiblit et le globe oculaire finit par se ramollir et s'atrophie.

Dans d'autres cas, infiniment plus rares, l'ophthalmie sympathique présente au début les caractères de *l'iritis séreuse*; c'est tout d'abord un fin pointillé visible seulement à l'aide de l'éclairage oblique et de la loupe qui se dessine sur la membrane de Descemet. La pupille et la surface de la cristalloïde restent longtemps indemnes de tout exsudat. Mais peu à peu, à la longue, surtout si l'énucléation de l'œil primitivement affecté n'est pas pratiquée en temps opportun, des synéchies se forment, des masses plastiques remplissent la chambre postérieure, et finalement les désordres deviennent tout aussi graves que dans la forme précédente.

NÉVRITE, CHOROÏ-RÉTINITE SYMPATHIQUE.

L'ophthalmie sympathique se manifeste quelquefois par des lésions des parties profondes de l'œil sans que les parties antérieures soient intéressées.

Ce sont alors soit des névrites, soit des choroï-rétinites à forme exsudative, dont l'apparition ne peut être appréciée que par l'ophthalmoscope. En voici quelques exemples.

Le 20 juin 1871, N***, quarante-trois ans, journalier, en déchargeant une charrette chargée de paille, reçoit, dans l'œil gauche, un coup violent qui, dit-il, lui crève l'œil. Immédiatement douleur extrêmement vive, vision presque abolie, inflammation des plus violentes. Quelques jours après, tout à coup, comme il sortait dans la rue après son déjeuner, un brouillard intense sembla tomber devant son œil droit. Ce brouillard augmenta peu à peu, et bientôt le malade ne put suffisamment distinguer pour se conduire. Il erra alors de clinique en clinique, mais malgré les soins qui lui furent prodigués, son état empira et quand je le vis six mois après, il était complétement aveugle. A gauche, l'on pouvait constater les traces d'une blessure ancienne de la région ciliaire, suivie d'irido-choroïdite traumatique et d'atrophie du globe. A droite, *les milieux de l'œil étaient transparents*. L'ophthalmoscope ne révélait rien de particulier dans la choroïde, mais *la papille* présentait tous les caractères de *l'atrophie consécutive à la névrite optique*; ses artères étaient minces, ses veines très-dilatées et tortueuses; elle avait le teinte grise-blanchâtre caractéristique, et ses bords étaient diffus. Le malade ne présentait aucun trouble cérébral, aucun symptôme qui justifiât l'existence de cette forme spéciale d'atrophie. Il s'agissait donc d'une forme anormale d'ophthalmie sympathique qu'on aurait peut-être pu enrayer en énucléant l'œil gauche aussitôt après l'accident. Malheureusement le diagnostic ne fut pas fait dès le début, et aujourd'hui la cécité était irremédiable.

Voici un autre cas (1), dans lequel des symptômes de névro-rétinite se montrent en même temps qu'une irido-cyclite.

Un enfant de neuf ans est frappé à l'œil gauche, le 27 juillet 1865, par une écaille d'huître qui produit la blessure suivante :

La partie inférieure et interne de la cornée présente une entaille qui se prolonge de 3 millimètres sur la sclérotique ; la blessure de la cornée est environ deux fois plus grande que celle de la sclérotique. Le segment de l'iris correspondant à la plaie y est enclavé.

La chambre antérieure est remplie de sang, et par conséquent l'examen ophthalmoscopique rendu impossible. L'acuïté visuelle est réduite à une simple perception quantitative.

Traitement : atropine et bandeau compressif. Le jour suivant une grande partie du sang est résorbée, de telle sorte que le patient est capable de compter les doigts. Après la résorption complète, l'acuïté visuelle remonte à deux cinquièmes.

Le 24 août (près d'un mois après l'accident), des phénomènes d'irritation se montrèrent dans l'autre œil ; quatre jours plus tard l'œil blessé se congestionna et devint sensible à la pression. A l'éclairage oblique on put apercevoir un exsudat à la face postérieure du cristallin qui partait de la plaie sclérotícale. L'œil droit (sain) est injecté, la pupille lente à se contracter ; il existe une synéchie du côté du nez. Sur le conseil de Knapp, l'énucléation de l'œil blessé fut pratiquée.

La cessation des phénomènes sympathiques fut de courte durée, bientôt après l'opération survint une récidive avec tous les symptômes d'une irido-choroïdite, et le 11 octobre se développèrent les symptômes d'une *neuro-rétinite*.

Le fond de l'œil, malgré les opacités, est *parfaitement visible*, les vaisseaux de la rétine sont élargis et sinueux, la papille est recouverte d'une exsudation qui efface ses contours.

Quelques jours plus tard, les milieux se troublèrent tellement, que l'observation ophthalmoscopique devint impossible ; le traitement employé ne put enrayer la marche progressive du processus morbide, des synéchies se formèrent entre l'iris et le cristallin, le corps vitré devint trouble, des masses exsudatives s'infiltrèrent dans l'ouverture pupillaire, et l'acuïté visuelle fut réduite à cinq deux-centièmes.

Quelques mois après, l'inflammation cessa, mais l'acuïté visuelle resta aussi mauvaise.

La choroï-rétinite sympathique a été observée par de Græfe dans les circonstances suivantes (1).

Adolphe S***, âgé de trente-cinq ans, avait perdu l'œil gauche dans son en-

(1) Sympathische Augen Eutzündung mit Neuroretinitis (Thomas Pooley *Arch. für Augen und Ohren Heilkunde*, New-York, 1871).

(2) Clinique ophthalmologique de de Græefe, édition française de Meyer, p. 323.

fance, mais dans ces derniers temps seulement cet œil, après un changement particulier de son aspect, était devenu douloureux. Le 22 avril 1864 on constata la présence d'un cristallin crétacé dans la partie inférieure de la chambre antérieure entre l'iris et la cornée. Le globe oculaire atrophié et sans aucune perception lumineuse est injecté et larmoyant. L'œil droit absolument sain est atteint d'une légère photophobie.

Je me décidai à faire l'extraction du cristallin, qui, après une incision linéaire, sortit facilement à l'aide de la curette, suivi, comme presque toujours dans ces cas, d'une certaine quantité d'humeur vitrée jaunâtre et très-liquide. La plaie guérit très-bien, mais l'œil resta pendant quelques semaines rouge et très-sensible au toucher. Plusieurs fois la chambre antérieure se remplit de sang, l'iris était décoloré, en un mot il s'établit une cyclite ou choroïdite plastique à la suite de cette opération, pratiquée, il est vrai, sur un œil déjà prédisposé par son état morbide antérieur.

Six semaines après l'opération, quand l'œil n'était qu'imparfaitement guéri et qu'il existait encore une grande sensibilité au toucher, l'œil droit, sain jusqu'alors, s'affaiblit tout d'un coup sans que le malade ressentît de douleur. La force visuelle était tombée à un cinquième à peu près et l'on constatait une torpeur considérable de la rétine ainsi qu'un affaiblissement de la vision excentrique dans sa moitié externe, affaiblissement tel que le malade, même au grand jour, ne comptait plus les doigts dans cette direction.

A l'ophthalmoscope on constate une flexuosité considérable des veines de la rétine avec augmentation de leur calibre, plus prononcé dans la moitié interne. La rétine présente *un trouble diffus* qui voile la limite choroïdienne de la papille et dans quelques-unes de ses parties, le long des gros vaisseaux, elle a un aspect œdémateux et grisâtre. Bientôt après on constata aussi quelques symptômes d'iritis séreuse, tels que des dépôts à peines visibles sur la membrane de Descemet, en même temps que l'accommodation était presque entièrement paralysée. (Accommodation 1/30 avec hypermétropie, 1/16.)

J'étais d'autant plus tourmenté au sujet de la guérison que je devais attribuer le danger où se trouvait le malade uniquement à l'opération de l'œil gauche. A ma grande joie, les fonctions de l'œil s'améliorèrent d'une façon continue, après que la force visuelle fut tombée à un huitième et fut restée pendant quelques semaines à cet état. J'avais employé les émissions sanguines et prescrit du sublimé, puis plus tard l'iodure de potassium.

Cependant j'ignore si l'amélioration doit être attribuée à ce traitement ou plutôt à ce que l'œil gauche avait perdu sa sensibilité douloureuse au toucher. Cette dernière hypothèse me paraît la plus vraisemblable. Les symptômes ophthalmoscopiques disparurent un peu plus lentement que les troubles fonctionnels et l'on vit apparaître petit à petit des altérations de la choroïde sous forme de taches disséminées sur le fond de l'œil. Les dépôts sur la membrane de Descemet disparurent les derniers. Le 16 août, la force visuelle était de quatre cinquièmes, le champ visuel absolument normal, la torpeur de la rétine avait disparu et l'affaiblisse-

ment de l'accommodation avait considérablement diminué. (Accommodation 1/8 et hypermétropie seulement 1/24.)

AMBLYOPIE SYMPATHIQUE.

Il est enfin des cas, et ce sont les plus difficiles à reconnaître dans la pratique, où les accidents sympathiques ne se révèlent que par des troubles fonctionnels sans lésions apparentes et sans signes appréciables à l'ophthalmoscope. La *parésie de l'accommodation*, le *rétrécissement du champ visuel*, la *photophobie*, le *blépharospasme* (Donders) avaient été déjà signalés comme des symptômes précurseurs de l'ophthalmie sympathique. Plus récemment, on a observé des malades chez lesquels la vision centrale ayant diminué rapidement sans cause appréciable après la perte d'un œil fut restituée par l'énucléation de cet œil; il n'y a donc plus lieu de mettre en doute aujourd'hui l'*amblyopie sympathique*. L'observation suivante, due à Cohn, est des plus instructives à cet égard; elle prouve d'abord qu'une lésion des membranes profondes peut provoquer l'apparition d'une ophthalmie sympathique et, de plus, que la diminution de l'acuité visuelle peut en être la seule manifestation.

Un soldat fut frappé par une balle dans l'angle externe de l'orbite. Le projectile fut extrait une demi-heure après la blessure, un fragment de la paroi orbitaire y resta implanté. Le malade resta complétement aveugle de cet œil-là. Quand il vint pour la première fois quatre semaines après, on n'apercevait qu'une grande tache blanchâtre entourée de pigment, huit ou dix fois plus grande que la papille; il était difficile de savoir si cette lésion intéressait la rétine ou la choroïde; pourtant, en examinant avec beaucoup d'attention, j'arrivai à la conviction qu'il s'agissait là d'un énorme exsudat. On ne pouvait plus reconnaître la papille, ni les vaisseaux, masqués par cette large tache blanche; celle-ci s'étendait en dehors, vers l'endroit correspondant au siége de la contusion du bulbe. A cette époque, l'œil sain avait une acuité de cinq septièmes, le malade lisait le numéro 7 de Jæger de 4 à 24 pieds de distance, et ne pouvait déchiffrer que le numéro 3. Je m'expliquais difficilement ce trouble fonctionnel, n'ayant jamais eu connaissance jusqu'alors qu'une lésion comme celle de l'œil perdu eût entraîné une ophthalmie sympathique. J'insiste expressément sur ce point, il n'y avait aucune trace *ni d'iritis, ni de cyclite*, par conséquent aucune des causes habituelles qui peuvent produire l'ophthalmie sympathique, mais seulement amaurose absolue, sans perception lumineuse, même avec la flamme de magnésium : pourtant l'acuité visuelle avait baissé dans l'autre œil. Je tins le malade en observation. Toutes les médications furent impuissantes, l'acuité baissait toujours. Au bout de cinq

mois, elle était descendue à quatre septièmes, le punctum proximum avait reculé de 4 à 12 pouces, le malade ne pouvait fixer plus de quatre à cinq minutes, il éprouvait des phosphènes et voyait continuellement des flammes passer au-devant de ses yeux.

Je me décidai à pratiquer l'énucléation de l'œil perdu. Quatre semaines après cette opération, l'acuité visuelle remontait à 1, le numéro 1/2 de Snellen était lu couramment, la restitution de la vision était complète.

FORME TARDIVE DE L'OPHTHALMIE SYMPATHIQUE.

Dans la grande majorité des cas, l'ophthalmie sympathique se déclare quelques jours après la blessure du premier œil, à moins pourtant qu'il ne soit resté un corps étranger dans l'intérieur de la coque oculaire ; les accidents sympathiques peuvent alors éclater à l'improviste d'un moment à l'autre, et sont toujours à redouter.

Mais il est une forme particulière d'ophthalmie sympathique sur laquelle peu d'auteurs ont insisté. Elle apparaît d'ordinaire à une époque extrêmement éloignée de la perte du premier œil ; lorsque celui-ci, ayant été perdu à la suite d'irido-choroïdite, soit spontanée, soit traumatique, est devenu le siége de dépôts calcaires ou osseux.

A la longue, ces incrustations, développées dans l'épaisseur de la choroïde et formées principalement aux dépens de la membrane chorio-capillaire, finissent par acquérir un certain volume. jouent le rôle de véritables corps étrangers, irritent les nerfs ciliaires et provoquent alors l'apparition d'accidents sympathiques. J'ai eu personnellement l'occasion d'observer trois exemples d'ophthalmie sympathique survenue dans des circonstances semblables. Une fois, le premier œil, perdu depuis vingt-cinq ans, était toujours resté indolent : lorsqu'il devint sensible à la pression, une vive injection se montra en même temps sur le pourtour de la cornée; du côté opposé survinrent de la photophobie, du larmoiement, une réduction de l'amplitude d'accommodation et une diminution sensible de l'acuité visuelle. Le moignon de l'œil perdu fut énucléé et disséqué ; il était rempli aux deux tiers par une coque calcaire. Les accidents sympathiques disparurent aussitôt. Les deux autres cas offrent avec celui-ci l'analogie la plus complète. Le dernier pourtant présenta cette particularité importante : c'est que, mis en éveil par les faits précédents, je pus constater au toucher la dureté spéciale du moignon et annoncer à l'avance l'existence d'un dépôt calcaire dans son intérieur, diagnostic qui fut vérifié par l'examen de l'œil enlevé.

ÉTIOLOGIE, PRONOSTIC, TRAITEMENT.

Causes. — Les plaies pénétrantes de la région ciliaire sont les causes les plus fréquentes de l'ophthalmie sympathique; le plus souvent, à la suite de ces blessures, le cristallin luxé est chassé hors de l'œil ou se trouve engagé entre les lèvres de la plaie, une quantité considérable de corps vitré s'échappe à travers l'ouverture de la sclérotique et des hémorrhagies abondantes se produisent dans l'intérieur du globe oculaire.

Les plaies de la cornée sont beaucoup moins dangereuses, à moins qu'elles ne soient accompagnées d'enclavement de l'iris ou de luxation du cristallin.

L'ophthalmie sympathique se déclare généralement peu de temps après la blessure. Cet intervalle varie entre trois à quatre jours et cinq à six semaines : pourtant, au-delà de ce terme, il ne faut pas croire que tout danger soit écarté, surtout si des corps étrangers sont restés dans la coque oculaire. Ceux-ci sont fréquemment le point de départ d'ophthalmies sympathiques, qui apparaissent alors à une époque tout à fait indéterminée. Aussi un œil dans ces conditions est-il une menace constante pour l'avenir, et doit-il être toujours surveillé avec soin. Le cristallin, devenu calcaire, peut également jouer le rôle d'un corps étranger et occasionner des accidents analogues.

L'ophthalmie sympathique est quelquefois provoquée par des lésions *spontanées* de l'autre œil. C'est ainsi que l'irido-choroïdite chronique, les staphylômes de la région ciliaire, la dégénérescence glaucomateuse peuvent être suivis de troubles sympathiques du côté opposé; les cysticerques, les tumeurs intra-oculaires agissant à la façon de corps étrangers peuvent entraîner les mêmes accidents. Rappelons enfin la forme particulière que nous avons décrite sous le nom d'*ophthalmie sympathique tardive*, et qui est due à la production de masses osseuses ou calcaires formées aux dépens de la choroïde.

Si l'inflammation, très-violente, a été suivie d'une *suppuration générale* de l'organe, comme dans le phlegmon de l'œil, l'irido-cyclite sympathique est peu à craindre ; sans doute, parce que les nerfs ciliaires qui jouent un rôle prépondérant dans la pathogénie de cette affection ont été détruits.

Comme on le voit, les causes de l'ophthalmie sympathique sont nombreuses et quelquefois difficiles à découvrir, ainsi que le

prouvent les cas remarquables observés par Cohn. Aussi peut-on avancer d'une façon générale que, lorsqu'un *œil étant perdu par une cause quelconque, il survient sur l'autre des accidents dont il est difficile d'expliquer l'apparition, il faut toujours songer à la possibilité d'une influence sympathique.*

On croyait jadis que la transmission de l'ophthalmie sympathique se faisait par l'intermédiaire du nerf optique. Mais de nos jours l'anatomie pathologique et les faits cliniques ont démontré l'inexactitude de cette hypothèse et prouvé que l'influence pernicieuse était exercée par les nerfs ciliaires. On a d'une part vu des accidents sympathiques être provoqués par des yeux dont les nerfs optiques étaient complétement atrophiés. D'autre part, sur des moignons énucléés à la suite d'ophthalmie sympathique, Iwanoff a trouvé presque toujours le corps ciliaire détaché de la sclérotique; d'autres fois les nerfs ciliaires euxmêmes étaient directement englobés dans la cicatrice scléroticale. Souvent l'irido-cyclite sympathique débute par la région de l'iris correspondant d'une façon symétrique à la blessure de l'autre œil. Pourtant Mooren, qui a eu l'occasion d'observer un grand nombre d'ophthalmies sympathiques, affirme avoir vu des accidents sympathiques survenir à la suite de lésions du nerf optique, et disparaître après l'excision de ce tronc nerveux.

Pronostic. — L'ophthalmie sympathique était considérée jadis comme extrêmement grave. Mackenzie, dans sa longue carrière de praticien, n'en vit guérir qu'un seul cas. Le traitement médical, quel qu'il fût, était impuissant à prévenir la cécité. Aujourd'hui, depuis que l'on pratique l'énucléation de l'œil primitivement affecté, on obtient de nombreux succès, et cette découverte est assurément une des plus belles de la chirurgie. Néanmoins il faut être prévenu que ce moyen n'est pas infaillible ; son efficacité n'est réellement grande qu'au début de la maladie, on peut dire que même à cette époque elle n'est pas absolument certaine. De Græfe et d'autres après lui ont rapporté des cas où l'énucléation pratiquée aussitôt après l'apparition des premiers accidents sympathiques ne parvint pas à les enrayer. Ceci nous explique la discussion importante qui eut lieu au dernier congrès ophthalmologique de Londres au sujet des précautions à prendre pour prévenir l'ophthalmie sympathique : plusieurs orateurs soutinrent qu'il y avait avantage à faire l'énucléation immédiate de tout œil complétement perdu à la suite d'une blessure. Malheureusement cette mesure prophylactique est peu susceptible d'application pratique, vu la difficulté d'apprécier immédiatement l'étendue des désordres, et le risque

qu'on court de sacrifier un œil qui ne serait pas définitivement perdu; aussi croyons-nous qu'il faut se contenter de prévenir le malade du danger qui le menace, l'engager à surveiller avec le plus grand soin l'état de l'œil sain et à se soumettre à l'énucléation à la moindre apparence d'accidents sympathiques.

Traitement. — Les instillations d'atropine, les antiphlogistiques, sangsues, cataplasmes, le mercure à haute dose soit sous forme de calomel à l'intérieur, soit en frictions poussées jusqu'à la salivation, tels étaient les moyens employés jadis pour combattre l'ophthalmie sympathique ; les insuccès de cette médication étaient constants, au point que cette affection passait pour incurable, lorsque Wardrop eut l'heureuse idée d'appliquer à l'homme un procédé chirurgical qui réussissait parfaitement chez les animaux.

Les vétérinaires avaient remarqué qu'il existe chez le cheval une affection des yeux qui, d'abord unilatérale, se propage fatalement de l'autre côté à moins que l'œil primitivement atteint ne suppure rapidement; en pareil cas, ils avaient l'habitude de hâter la destruction de l'organe malade, en y mettant de la chaux, ou en y enfonçant un clou. Wardrop modifia cette pratique barbare; il excisait l'œil et vidait son contenu. « On pourrait, dit-il, obtenir aussi quelque avantage en appliquant avec discernement à l'homme, dans certaines affections oculaires où le mal, attaquant d'abord l'un des yeux, passe ensuite à l'autre pour y déterminer la cécité complète, l'opération qui réussit si bien chez les animaux. »

Barton, de Manchester, essaya cette pratique chez l'homme ; il enlevait la cornée, ouvrait l'œil largement et appliquait des cataplasmes pour favoriser la suppuration.

Plus tard, Prichard fit l'énucléation complète du globe oculaire. Depuis cette époque, les succès de cette opération n'ont fait que se confirmer.

Les instruments nécessaires pour l'exécuter sont les élévateurs, ou un blépharostat, si on ne peut pas disposer d'un aide pour écarter les paupières; une pince à griffes, un crochet à strabisme, deux paires de ciseaux courbes, les uns (les mêmes que pour le strabisme) pour détacher les muscles, les autres, un peu plus forts et un peu plus longs, pour sectionner le nerf optique.

Le malade ayant été endormi par le chloroforme, les écarteurs ou le blépharostat étant mis en place, le chirurgien saisit avec la pince à griffes la conjonctive bulbaire au niveau du bord interne de la cornée et la dissèque largement de la sclérotique ; puis il glisse le crochet à strabisme sous le tendon du muscle droit interne, qu'il sectionne au ras du globe oculaire. Cela fait, il continue

à disséquer la conjonctive bulbaire sur tout le pourtour de la cornée, et il sectionne tour à tour de la même façon le droit supérieur, le droit inférieur et le droit externe. Dès lors, le globe oculaire, séparé de la capsule de Ténon, n'est plus retenu que par les obliques et le nerf optique. L'opérateur introduit avec force le doigt indicateur de la main gauche au niveau de l'angle externe, entre l'orbite et le globe oculaire, luxe celui-ci en avant et, enfonçant alors le doigt plus profondément, il arrive à sentir très-bien le tronc du nerf optique. Avec les forts ciseaux, qui sont guidés par le doigt maintenu dans la plaie, il pénètre jusqu'au tronc nerveux, qu'il tranche d'un seul coup. Le globe oculaire, devenu mobile, est attiré en avant, et quelques coups de ciseaux suffisent pour détacher les tendons des muscles obliques et les adhérences qui le retiennent encore à la capsule de Ténon.

Tillaux a imaginé une modification qui rend l'opération plus facile. Il commence par disséquer la conjonctive sur le bord externe de la cornée, puis coupe le tendon du muscle droit externe, afin de se frayer rapidement un passage vers le nerf optique : celui-ci est tranché d'un coup de ciseaux, ce qui permet d'attirer le globe oculaire en avant et de sectionner alors très-aisément les trois autres muscles droits et les obliques.

Si l'on a, dans cette opération, la précaution de ménager autant que possible les culs-de-sac de la conjonctive en disséquant avec soin cette muqueuse tout autour de la cornée et de détacher les tendons au ras de la sclérotique, sans toucher au corps même des muscles, il sera possible d'adapter plus tard un œil artificiel qui sera facilement maintenu et qui jouira d'un certain degré de mobilité.

Mayer a proposé de remplacer l'énucléation *par la section des nerfs ciliaires*. Il conseille de pratiquer cette opération lorsque la région ciliaire reste sensible au toucher et avant même qu'il y ait aucun symptôme d'affection sympathique. Il l'a employée avec succès pour faire cesser des douleurs intolérables sur des yeux perdus à la suite d'irido-choroïdite.

Voici en quels termes il décrit le manuel opératoire : « Etant donnée la région douloureuse au toucher où la section des nerfs ciliaires doit être pratiquée, j'y soulève un pli de la conjonctive, près du bord de la cornée, et, comme dans l'opération du strabisme, je l'incise. Puis, pénétrant avec la pointe des ciseaux mousses entre la conjonctive et la sclérotique, je débride le tissu cellulaire qui unit les deux membranes.

« J'introduis alors un crochet à strabisme sous celui des muscles

droits qui est le plus rapproché de l'incision et j'arrive ainsi à fixer l'œil. Le crochet étant tenu de la main gauche, je ponctionne avec un couteau la sclérotique derrière la région ciliaire, de manière à éviter le cristallin. La contre-ponction se fait de telle façon que, la section terminée, j'ai une plaie linéaire parallèle à l'équateur du globe oculaire, dans laquelle le corps vitré se présente immédiatement. La longueur de l'incision sclèroticale doit être proportionnée à l'étendue de la région douloureuse. La réaction après l'opération est modérée et ne demande d'autres soins que le repos, des injections sous-cutanées de morphine en cas de douleur et d'insomnie, et le bandage compressif. »

L'énucléation du globe oculaire ne suffit pas toujours pour enrayer la marche de l'irido-cyclite sympathique ; il faut alors avoir recours aux émissions sanguines locales, aux instillations d'atropine, aux frictions mercurielles portées à très-haute dose jusqu'à salivation. Quelquefois, malgré une médication aussi énergique, il survient sur l'œil sain une injection périkératique intense, du larmoiement, de la photophobie ; des masses exsudatives abondantes s'accumulent entre l'iris et le cristallin, et la vision se perd rapidement. En pareil cas, la situation est des plus graves, les règles à suivre des plus difficiles à établir ; l'intervention chirurgicale permet seule de garder quelque espoir, mais le choix du moment opportun pour l'opération est une des indications les plus délicates de la chirurgie oculaire. Si l'on pratique l'iridectomie trop tôt, de nouvelles masses exsudatives encore plus abondantes que les premières obstruent presque aussitôt la nouvelle pupille ; par contre, l'affection est-elle abandonnée à elle-même, l'irido-cyclite progresse, le corps vitré se trouble, se ramollit et l'œil finit par s'atrophier.

D'une façon générale, la conduite à tenir peut être ainsi formulée :

Quand l'irido-cyclite sympathique se présente sous *la forme maligne* avec formation de fausses membranes épaisses, il vaut mieux attendre pour opérer que les accidents inflammatoires aigus aient cessé, que la sensibilité de la région ciliaire au toucher ait sinon disparu, du moins notablement diminué, qu'il n'y ait plus de variation brusque dans le degré de consistance du globe oculaire.

Tant que la perception lumineuse quantitative est bonne, alors même que la perception qualitative s'éteint, et tant que l'œil reste dans le même état, on gagne à retarder l'opération aussi longtemps que possible.

Mais, quand le moment est venu d'agir, comment faut-il procéder?

Il est rare qu'en pareil cas le cristallin n'ait pas subi des modifications profondes dans sa nutrition et ne soit frappé de cataracte. Dès lors, tout en pratiquant l'iridectomie, on doit se tenir prêt à faire l'extraction du cristallin, si elle est jugée nécessaire. L'on procédera donc absolument comme pour l'opération de la cataracte ; l'incision scléroticale sera assez grande pour évacuer le cristallin, s'il est devenu opaque. L'iris une fois excisé, ce qui est parfois difficile en raison des masses exsudatives fort abondantes, occupant sa face postérieure, on se trouvera en présence ou bien d'une pupille relativement nette, ou bien de fausses membranes organisées recouvrant la cristalloïde antérieure, ou bien enfin d'un cristallin cataracté.

Dans le premier cas, il sera inutile d'aller plus loin ; le résultat voulu est atteint. Dans les deux autres, l'opération sera insuffisante pour frayer un passage aux rayons lumineux et il faudra de toute nécessité enlever le cristallin. Cette extraction se présente alors dans des conditions particulièrement difficiles et exige quelques précautions spéciales, qui seront indiquées au chapitre de l'*Iridotomie*.

CYCLITE.

Il est rare que l'iris et la choroïde restent longtemps enflammés sans que la région ciliaire, intermédiaire pour ainsi dire, à ces deux parties du tractus uvéal, soit atteinte par les processus ; réciproquement toute inflammation primitivement développée dans cette zone ne tarde pas à se propager aux parties adjacentes et à provoquer une irido-choroïdite. Ainsi s'explique la rareté relative de la cyclite en tant que maladie distincte. Bien qu'il soit à peu près impossible de déterminer l'état de la choroïde alors que le corps ciliaire est enflammé, la plupart des auteurs assignent à la *cyclite proprement dite* les symptômes suivants :

1° Une injection périkératique intense, avec dilatation des vaisseaux épiscléraux occupant la région ciliaire ;

2° L'apparition d'épanchements de sang ou de pus dans la chambre antérieure, épanchements qui se résorbent parfois spontanément pour se reproduire ensuite avec la plus grande facilité ;

3° La sensibilité très-vive de la région cilaire s'exagérant à la moindre pression;

4° Une diminution considérable de la vision, accompagnée d'un rétrécissement plus ou moins marqué du champ visuel.

L'ophthalmoscope fournit peu de renseignements, vu l'impossibilité d'explorer le corps ciliaire alors même que la pupille est dilatée par l'atropine.

On peut néanmoins constater la présence de nombreux corps flottants dans les parties antérieures du corps vitré; ce qui rend compte du trouble fonctionnel toujours considérable éprouvé par les malades. Au bout de peu de temps l'inflammation se propage aux parties voisines, la maladie se transforme et prend les allures et la marche de l'irido-choroïdite.

La cyclite reconnaît les mêmes causes, revêt les mêmes formes, que les choroïdites et l'irido-choroïdite; elle réclame aussi le même traitement.

CHOROIDITES.

Nous ne nous occuperons ici que des inflammations de la choroïde dont le diagnostic peut être établi par les signes objectifs et les troubles fonctionnels aidés de l'examen ophthalmoscopique; ce sont les choroïdites *séreuse*, *exsudative* et *purulente*. Quant aux autres variétés, dont les lésions ne peuvent être reconnues qu'au moyen de l'ophthalmoscope seul, telles que les choroïdites *disséminée*, *atrophique*, *aréolaire*, etc., elles trouveront naturellement leur place dans le second volume, avec les maladies du fond de l'œil.

CHOROIDITE SÉREUSE.

Les signes objectifs de la choroïdite séreuse sont généralement peu accusés; ils se réduisent à une faible injection périkératique n'allant jamais jusqu'au chémosis, à un fin pointillé sur la membrane de Descemet, à un léger trouble de l'humeur aqueuse, vestiges de l'iritis séreuse qui précède et accompagne souvent la choroïdite.

L'exploration à l'ophthalmoscope montre la papille trouble et rougeâtre. On reconnaît que cet aspect est dû à l'altération des milieux transparents, et non à une diffusion rétinienne, par l'inspection des régions équatoriales de l'œil. En effet, lorsqu'il existe un trouble du corps vitré et de l'humeur aqueuse, comme dans le cas qui nous occupe, ceux-ci paraissent aussi confus que le fond de l'œil lui-même. Au contraire, si la lésion est localisée au nerf

optique, le corps vitré étant transparent, rien n'empêche de voir les parties périphériques de la rétine aussi nettement qu'à l'état normal. Pour se renseigner exactement sur le siége, le nombre et la forme des corps flottants du corps vitré, on fera usage, comme pour l'examen à l'image droite, d'un miroir plan ne réfléchissant que peu de lumière, et on invitera le malade à regarder alternativement en haut et en bas. On verra ainsi les opacités se détacher nettement en noir sur le fond rouge de l'œil et se déplacer à chaque mouvement dans le champ pupillaire.

De temps à autre, il survient des poussées aiguës qui peuvent modifier le caractère de la maladie. L'injection périkératique devient plus vive, il y a de la photophobie, du larmoiement, l'épithélium de la cornée s'altère, cette membrane prend un aspect dépoli, une teinte louche, le globe oculaire est dur au toucher, de vives douleurs se déclarent. En un mot, on voit apparaître tous les symptômes d'une attaque glaucomateuse subaiguë.

En même temps il survient une diminution de la vision en rapport avec le trouble des milieux transparents et l'augmentation de la tension intra-oculaire. Le champ visuel se rétrécit comme dans le glaucôme et la vision se réduit à une simple perception lumineuse quantitative.

Cette similitude de symptômes entre les poussées aiguës de la choroïdite séreuse et le glaucôme a fait que certains auteurs ont confondu ces deux états morbides dans une même description. Nous ne saurions trop nous élever contre cette erreur regrettable à tous les points de vue. On verra à l'article *Glaucôme* combien ces deux affections diffèrent en réalité l'une de l'autre. Pour le moment, contentons-nous de faire remarquer que la nature des deux maladies est bien loin d'être la même.

Dans le glaucôme, il s'agit d'une névrose des nerfs sécréteurs, produisant d'abord l'hypersécrétion des liquides intra-oculaires: les troubles nutritifs ne sont que consécutifs à l'excès de tension ainsi produit. Dans la choroïdite séreuse, au contraire, les lésions inflammatoires ouvrent la scène, l'hypersécrétion des milieux de l'œil et les altérations qu'elle entraîne ne sont pour ainsi dire qu'un épiphénomène, une véritable complication qui n'est pas constante.

Le *traitement* est aussi très-différent dans les deux cas ; tandis que l'iridectomie seule peut enrayer la marche du glaucôme, la choroïdite séreuse guérit souvent par le traitement général, et il n'est pas rare de voir une simple paracentèse suffire à ramener la tension intra-oculaire à ses limites normales. L'iridectomie n'est

indiquée que dans les cas où l'excès de tension dure assez pour faire craindre une désorganisation de la rétine.

Étiologie. — Très-rare chez les enfants et chez les vieillards, la choroïdite séreuse paraît le plus souvent liée à certaines diathèses : la goutte, le rhumatisme, la syphilis. Elle coïncide quelquefois avec les troubles de la menstruation, au moment de la ménopause par exemple. Elle peut être la première manifestation d'accidents sympathiques.

En somme, elle reconnaît à peu près les mêmes causes que l'iritis séreuse. Il n'est pas rare de la voir survenir quand cette dernière affection a déjà provoqué la formation d'un léger pointillé sur la membrane de Descemet et un certain trouble de l'humeur aqueuse.

Traitement. — La plupart des praticiens vantent en première ligne les bons effets des sudations. Ils prescrivent soit les bains de vapeur sèche en ayant soin que la tête soit tenue hors de l'étuve, soit les boissons chaudes, telles que la tisane de bourrache ou de salsepareille prise le matin au lit, le malade étant enveloppé de couvertures. On pourrait remplacer aujourd'hui avec avantage ces infusions, dont la puissance diaphorétique est douteuse, par le jaborandi, dont l'action est incontestable. On donnerait de 2 à 4 grammes de feuilles en infusion dans un verre d'eau bouillante, ou bien une cuillerée à bouche de sirop dans un verre d'eau ordinaire. Les mercuriaux, l'iodure de potassium sont aussi recommandés, dans le cas surtout où la maladie est d'origine spécifique.

S'il survient des accidents glaucomateux, on peut tenter de les calmer par des applications de sangsues à la tempe, si l'état général du sujet autorise les déplétions sanguines, ou bien essayer les injections sous-cutanées de morphine et le sulfate de quinine à la dose de 75 centigrammes à 1 gramme. Ces moyens restent-ils impuissants, il faut faire la paracentèse de l'œil. Cette petite opération réussit souvent à calmer les douleurs jusqu'alors très-violentes et à amener une détente de l'œil dont l'influence est des plus favorables sur la marche de la maladie.

Enfin, s'il n'y a pas d'amélioration notable après une ou plusieurs paracentèses, si l'affection traîne en longueur et que les effets de la tension intra-oculaire deviennent trop redoutables, il ne faut pas hésiter à avoir recours à l'iridectomie.

CHOROIDITE PLASTIQUE EXSUDATIVE.

Il existe deux variétés de choroïdite plastique. Dans l'une, le stroma de la choroïde est profondément désorganisé (*choroïdite parenchymateuse*), les exsudats extrêmement abondants envahissent le corps vitré et la chambre antérieure, produisant les plus graves désordres et amenant presque toujours en définitive l'atrophie du globe oculaire. Dans l'autre, les accidents sont beaucoup moins graves, les exsudats se limitent à certaines régions, où leur présence ne peut être reconnue qu'au moyen de l'ophthalmoscope. La première variété sera seule décrite ici ; on trouvera l'autre dans le deuxième volume, consacré aux maladies du fond de l'œil.

La choroïdite exsudative présente ordinairement les symptômes d'une inflammation violente. L'injection périkératique intense peut s'accompagner d'un chémosis bulbaire plus ou moins prononcé, quelquefois même la capsule de Ténon participe à l'inflammation et il y a une légère protrusion du globe oculaire en avant. La cornée et l'humeur aqueuse perdent leur transparence. On voit apparaître dans la chambre antérieure, soit du sang, soit des masses exsudatives. Celles-ci n'envahissent parfois que le corps vitré, mais elles sont en général si abondantes, qu'elles proéminent jusqu'à la face postérieure du cristallin. Il devient alors facile de les apercevoir, soit par l'examen direct, soit par l'éclairage oblique. L'iris est toujours aussi plus ou moins altéré, il perd son aspect brillant et poli, il se décolore et cesse de réagir sous l'influence de la lumière.

D'autres fois, les symptômes inflammatoires font complétement défaut, la vue se perd et la pupille prend un reflet particulier sans qu'on remarque la moindre réaction. Ces faits-là s'observent principalement chez les jeunes enfants.

L'examen ophthalmoscopique n'est ici que d'une médiocre utilité ; d'ailleurs, dès les premiers jours, les opacités qui remplissent le corps vitré rendent à peu près impossible l'inspection du fond de l'œil.

Les *troubles fonctionnels* graves qui éclatent dès le début de la maladie, pour aboutir à la cécité complète, s'expliquent par le trouble des milieux et les lésions profondes : il est probable que les douleurs violentes éprouvées quelquefois par les malades sont dues à la compression des nerfs ciliaires par les exsudats choroïdiens.

La maladie qui nous occupe suit une marche fatalement pro-

gressive et se termine presque toujours par la désorganisation complète du globe oculaire. La rétine, détachée de la choroïde par les masses plastiques qui la refoulent en avant, flotte dans le corps vitré, et toute perception lumineuse, même quantitative, finit par disparaître. Puis, sans doute à la suite de l'oblitération des vaisseaux de la choroïde, il survient une atrophie générale de l'œil, reconnaissable à l'aplatissement du globe au niveau de l'insertion des muscles droits et à sa résistance de moins en moins grande à la pression du doigt. Le cristallin, jusqu'alors intact, s'incruste de dépôts calcaires formant des cataractes d'un blanc sale crayeux tout à fait caractéristique.

Quelquefois cependant cette lentille reste transparente, et alors on peut apercevoir, à l'éclairage oblique ou même simplement à l'œil nu, les masses exsudatives répandues dans le corps vitré. Elles présentent une teinte jaunâtre qui peut faire croire à l'existence d'une tumeur de mauvaise nature, et chez les enfants en particulier en imposer pour un gliôme de la rétine. En pareil cas le diagnostic différentiel de cette affection avec la choroïdite plastique est extrêmement important; il est fondé sur les caractères suivants :

1° Les commémoratifs. La choroïdite est le plus souvent consécutive à des accidents méningitiques ou cérébraux; les tumeurs de la rétine, au contraire, se développent spontanément;

2° Suivant Knapp, la coloration du gliôme paraît, surtout à la lumière solaire, *plus jaunâtre*, *plus brillante* que celle des exsudats choroïdiens;

3° Quand il s'agit d'une tumeur, la tension intra-oculaire est *augmentée;* elle est *diminuée* à la suite de la choroïdite;

4° Enfin on aperçoit quelquefois des vaisseaux rampant soit sur la rétine décollée, soit sur la tumeur elle-même, mais ne pouvant en aucun cas appartenir à des exsudats non organisés.

Étiologie. — On rencontre la choroïdite plastique surtout chez les jeunes enfants, comme complication des maladies à forme typhoïde retentissant sur les méninges ou le cerveau. Chez l'adulte, elle apparaît à la suite de maladies graves présentant le même caractère. Enfin elle peut se développer spontanément sans qu'il soit possible de lui assigner aucune cause précise.

La coïncidence de la choroïdite exsudative avec les accidents typhoïdes cérébraux est longtemps restée un fait énigmatique; aujourd'hui, grâce à une connaissance plus précise des liens anatomiques qui relient le globe oculaire à la cavité intracrânienne, nous en possédons une explication satisfaisante. Nous avons vu que *l'espace*

vaginal qui se trouve entre les deux gaînes du nerf optique communique avec la cavité sous-arachnoïdienne. De même, par l'intermédiaire de l'espace de Ténon, l'espace sous-choroïdien entre en communication avec l'espace sus-vaginal et par suite avec l'intérieur du crâne. Il est dès lors facile de comprendre qu'il y a là une voie ouverte par laquelle peuvent facilement se propager les processus morbides. Dans certaines maladies de l'encéphale, le liquide céphalo-rachidien peut, en cheminant à travers ces différents espaces, arriver jusqu'à l'œil, et y produire des phénomènes de compression avec tous les troubles nutritifs qu'ils entraînent.

Le *traitement* de la choroïdite exsudative est généralement peu efficace. Au début on peut essayer de combattre les phénomènes inflammatoires par les déplétions sanguines locales et les frictions mercurielles, mais dans l'immense majorité des cas ces moyens restent impuissants à prévenir la désorganisation des membranes profondes et la perte de l'œil.

CHOROIDITE PURULENTE, PANOPHTHALMITIS.

Dès le début de l'irido-choroïdite purulente, les accidents inflammatoires dont elle s'accompagne prennent un caractère *suraigu*. Il se produit une injection sous-conjonctivale des plus intenses, accompagnée bientôt d'un chemosis parfois énorme au fond duquel on aperçoit le centre de la cornée. Celle-ci paraît terne et dépolie, elle a perdu sa sensibilité. Les paupières sont rouges, œdématiées, et si ce n'était l'absence de sécrétion, on pourrait croire à une ophthalmie purulente. La pupille est dilatée et immobile, la coloration de l'iris est altérée. Le globe oculaire est dur au toucher, il semble augmenté de volume ; de plus, il est projeté en avant par suite de la propagation du processus inflammatoire à la capsule de Ténon.

En même temps on voit du pus apparaître dans la chambre antérieure (hypopyon) et s'y accumuler en telle abondance, qu'il la remplit parfois entièrement.

Dès le moment où apparaissent les premiers symptômes, le malade accuse des douleurs violentes qui ne font que s'exaspérer par la suite et finissent par atteindre une intensité extrême. Ces douleurs, limitées d'abord au globe oculaire, s'étendent bientôt aux régions voisines : elles envahissent le front, les tempes et même la tête tout entière. La vision diminue rapidement et se trouve bientôt complétement abolie.

Enfin il survient des troubles généraux, le pouls s'accélère, la température s'élève, un mouvement fébrile se déclare avec tout son cortége de symptômes habituels.

Alors, si le chirurgien n'est pas intervenu de bonne heure pour livrer passage au pus, une perforation spontanée s'établit soit dans la cornée, soit dans la sclérotique, au niveau de l'un des muscles droits. Le pus s'écoule à travers cette ouverture, le globe oculaire se détend et les douleurs cessent en même temps qu'on voit disparaître les accidents inflammatoires.

Le *pronostic* de l'irido-choroïdite suppurative est extrêmement grave. L'œil atteint est fatalement perdu, au point de vue fonctionnel, et le plus souvent l'atrophie du globe est la conséquence de la perforation de ses enveloppes et de l'évacuation de son contenu.

En outre, des complications plus sérieuses encore surviennent quelquefois ; l'inflammation peut s'étendre, gagner le tissu cellulaire voisin et aboutir à un phlegmon de l'orbite avec toutes ses conséquences funestes.

Nous avons déjà signalé (p. 3) les signes auxquels on reconnaîtra cette redoutable complication. Le phlegmon de l'orbite est à peu près la seule maladie qu'il soit possible de confondre avec l'irido-choroïdite purulente ; on trouvera à la page indiquée ci-dessus l'exposé des caractères différentiels de ces deux affections.

Causes. — Les causes les plus fréquentes de la choroïdite suppurative sont les traumatismes soit accidentels, soit chirurgicaux. Parmi les premiers, nous citerons les plaies pénétrantes de la région ciliaire accompagnées de la présence de corps étrangers dans l'œil. Parmi les seconds, se place en première ligne l'opération de la cataracte par extraction, dans le cas surtout où elle a été pratiquée sur un œil baigné par des matières septiques. C'est ce qui a lieu lorsqu'il existe une conjonctivite catarrhale, granuleuse ou une suppuration du sac lacrymal, provoquée elle-même par un rétrécissement du canal nasal qu'on a négligé de combattre au préalable au moyen des sondes.

Un certain nombre d'affections graves de la cornée peuvent se terminer de la même façon. Tels sont les ulcères serpigineux intéressant toute l'étendue de cette membrane, les ulcérations, les infiltrations purulentes qui s'y produisent quelquefois dans le cours des conjonctivites graves, granuleuses, purulentes ou diphthéritiques.

Enfin la suppuration générale de la choroïde peut également survenir dans certaines maladies générales adynamiques : la

fièvre typhoïde, la fièvre puerpérale, l'infection purulente, la méningite cérébro-spinale. Elle n'est autre chose alors que l'*ophthalmie métastatique* des anciens. Son apparition est due probablement à des thromboses survenues dans les *vasa vorticosa* et les veines de la choroïde.

En pareil cas, les allures de la maladie sont plus insidieuses, le patient n'accuse pas de douleurs, et la suppuration s'établit sans qu'aucune réaction violente le tire de la prostration où il est plongé.

Traitement. — Quelques auteurs prétendent qu'au début on peut avoir l'espoir d'enrayer la marche de la maladie en donnant les mercuriaux à haute dose ; ils conseillent les frictions avec l'onguent napolitain, le calomel à l'intérieur. Nous sommes peu partisan de cette médication ; à nos yeux elle est impuissante à arrêter le développement d'une irido-choroïdite purulente confirmée, et ne peut que fatiguer inutilement le malade.

Les narcotiques, les injections sous-cutanées de morphine seront utiles pour calmer les douleurs, souvent intolérables. Les sangsues à la tempe ont été préconisées ; il est vrai qu'elles peuvent aussi procurer un soulagement notable, mais nous croyons qu'il vaut mieux appliquer continuellement des cataplasmes et pratiquer aussitôt que possible le débridement de l'œil. De cette façon, sans affaiblir le malade, on s'opposera de la façon la plus efficace à la douleur et à la propagation des accidents inflammatoires.

Pour faire le débridement, on enfoncera profondément le bistouri dans le globe oculaire, qu'on fendra largement dans le sens horizontal, de manière que le pus s'écoule facilement au dehors.

Cette pratique est préférable à celle qui consiste à énucléer l'œil. En effet, cette opération est quelquefois d'une exécution difficile à ce moment à cause des adhérences inflammatoires qui se sont établies entre la sclérotique et la capsule de Ténon. De plus, elle a le désavantage de ne pas laisser de moignon, circonstance très-défavorable à la pose ultérieure d'un œil artificiel.

Cependant on est autorisé à y recourir si un corps étranger séjourne encore dans l'œil enflammé ou s'il y a menace d'ophthalmie sympathique du côté opposé.

LÉSIONS TRAUMATIQUES.

Les blessures faites à l'iris par des instruments piquants ou tranchants n'ont pas de conséquence fâcheuse tant que ce dia-

phragme membraneux est seul atteint et que le cristallin est respecté. Les nombreuses opérations pratiquées journellement sur l'iris nous montrent combien sa tolérance est grande à l'égard de ces divers traumatismes.

L'iris peut être arraché à son insertion ciliaire, il en résulte une *iridodialyse*. On aperçoit alors à l'œil nu, et mieux encore à l'éclairage oblique, une seconde pupille plus ou moins étendue, occupant un des points de la grande circonférence de l'iris. La formation de cette seconde pupille provoque parfois de la *diplopie monoculaire*.

On a vu quelquefois à la suite d'une plaie pénétrante l'iris, arraché dans sa totalité, être expulsé hors de l'œil ; le même accident peut arriver pendant l'iridectomie alors qu'on est obligé de tirer fortement sur l'iris déjà atrophié. L'iridodialyse complète n'a pas par elle-même une bien grande gravité, mais il en résulte une difformité très-apparente et un éblouissement continuel souvent très-pénible pour le malade.

White Cooper a réuni quelques cas de déchirure des sphincters de l'iris qui étaient accompagnés d'une dilatation considérable de la pupille ; toutefois de Wecker a observé un malade présentant une rupture du petit cercle de l'iris sans dilatation consécutive.

Ces divers traumatismes s'accompagnent habituellement d'un épanchement de sang plus ou moins considérable dans la chambre antérieure, épanchement qui n'a aucune conséquence fâcheuse et qui se résorbe spontanément sans laisser de trace.

Les corps étrangers qui, après avoir traversé la cornée, s'implantent dans le tissu de l'iris sont généralement fort mal supportés ; ils donnent naissance à une irritation chronique qui finit par se propager à la région ciliaire et amène à la longue les plus graves désordres. En pareil cas, il est urgent de pratiquer une incision convenable à la cornée et d'extraire le corps étranger en enlevant, s'il est nécessaire, la portion de l'iris sur laquelle il est implanté.

De Ammon (1) a signalé le premier le renversement en arrière d'une portion de l'iris, dont le bord pupillaire, rejeté vers la région ciliaire, reste maintenu dans cette position. Au premier abord, l'aspect de l'œil est tel dans ce genre de traumatisme qu'on pourriat croire à une véritable excision de l'iris. Mais l'impossibilité d'apercevoir à l'ophthalmoscope la crête des procès ciliaires (chose possible au contraire quand l'iris a été excisé au ras de son insertion ciliaire) permettra d'éviter cette méprise.

(1) *Archiv für Ophthalmologie*, t. I, 2e part., p. 117.

TUMEURS DE L'IRIS.

Nous avons déjà signalé, en parlant de l'iritis syphilitique, la présence de *gommes* dans la trame de l'iris.

A côté de ces tumeurs, on doit placer les *condylomes*, sortes de végétations, tantôt pédiculées, tantôt mamelonnées, qui, d'après certains auteurs, reconnaîtraient aussi une origine syphilitique.

Gradenigo (de Venise) (1) a signalé l'existence de *tubercules* dans le parenchyme de l'iris. Un homme de vingt et un ans présentait sur l'œil droit une vive injection périkératique avec œdème de la conjonctive ; dans les couches les plus profondes de la cornée, on apercevait de petites nodosités grisâtres du volume d'une tête d'épingle, faisant saillie dans la chambre antérieure ; six ou sept petits nodules analogues étaient dispersés à la surface de l'iris, la pupille était rétrécie, il y avait des synéchies postérieures ; des hémorrhagies spontanées avaient lieu fréquemment sur cet œil. Quelque temps après, de petites productions analogues se montrèrent sur l'autre œil sans provoquer d'accidents inflammatoires. Ce malade succomba à une tuberculose miliaire généralisée et l'examen histologique de l'œil montra qu'il s'agissait réellement de tubercules miliaires développés à la surface de l'iris.

Mooren a rapporté un cas fort remarquable de *télangiectasie de l'iris*. La petite tumeur vasculaire, après être restée stationnaire pendant deux ou trois ans, finit par prendre un tel volume, qu'elle entraîna la perte de l'œil, et occasionna du côté opposé des phénomènes sympathiques. On fut obligé de faire l'énucléation.

Le *mélano-sarcome* envahit parfois l'iris, mais c'est le plus souvent après avoir débuté dans la choroïde ou dans les procès ciliaires ; il est très-rare que le point de départ soit dans l'iris même. La marche progressive et rapidement funeste de la tumeur ne permet aucun doute sur sa nature, et nécessite constamment l'énucléation de l'œil affecté.

Les *kystes* de l'iris sont relativement rares. Cependant Rothmund a pu récemment en réunir trente-sept cas, sur lesquels vingt-huit étaient consécutifs à des lésions traumatiques de l'œil. Ces kystes renferment tantôt un liquide transparent, tantôt une masse solide au milieu de laquelle on peut rencontrer de petits poils, des cils, ce qui leur donne une certaine analogie avec les

(1) *Annales d'oculistique*, t. LXIV, p. 175.

ystes dermoïdes. Plusieurs hypothèses ont été mises en avant pour xpliquer la formation de ce produit pathologique ; de Wecker, e fondant sur ce que le tissu de l'iris ne renferme aucun élément natomique : cul-de-sac glandulaire, conduit excréteur, etc., apable de donner naissance à un kyste, invoque une cause purement mécanique. Par suite du traumatisme, il se produirait, suiant cet observateur distingué, un plissement, un froncement le tel ou tel point de l'iris, circonscrivant une petite cavité qui, listendue par l'humeur aqueuse continuellement sécrétée, donnerait naissance au kyste.

Les kystes solides reconnaissent une autre origine, que les derniers travaux de Reverdin sur la prolifération des greffes épidermiques expliquent d'une façon satisfaisante. Au moment où la ornée est blessée, une partie de l'épithélium fraîchement détaché pénètre dans la chambre antérieure, et se fixe sur l'iris, où il ontinue à proliférer ; parfois des cils de la paupière entraînés implantent dans le tissu de l'iris, en conservant encore une par- e de leur vitalité.

Quand le kyste a pris de telles proportions, qu'il atteint la ce postérieure de la cornée, cette membrane s'enflamme et s'ul- re ; parfois même des phénomènes sympathiques éclatent, il devient urgent de recourir à une opération chirurgicale, ur mettre fin à tous ces désordres. La simple ponction du ste avec évacuation de son contenu étant généralement suivie de cidive, une incision sera faite à la cornée comme pour l'iridectoie ; puis, saisissant la paroi du kyste avec une pince, on l'excisera ns la plus grande étendue possible.

SARCOMES DE LA CHOROIDE.

Deux espèces de tumeurs, le *sarcome* et le *carcinome*, peuvent e développer dans la choroïde. Chacune d'elles comprend un rtain nombre de variétés, sans grande importance, puisque le iagnostic n'en peut être établi que par le microscope ; aussi nous ornerons-nous à les mentionner en passant.

Ce sont par ordre de fréquence :

1° Le mélano-sarcome,

2° Le fibro-sarcome,

3° Le sarcome ossifiant,

4° Les sarcomes mixtes, sarcome carcinomateux, myxo-sarcome, glio-sarcome,

5° Le sarcome blanc,

6° Le sarcome télangiectasique ou caverneux, caractérisé par la grande quantité de vaisseaux qu'il renferme,

7° Le myo-sarcome, qui contient des fibres musculaires et dont il n'existe qu'un seul cas rapporté par de Wecker et Iwanoff.

Au point de vue clinique, sauf la plus grande rapidité de la marche dans le carcinome, ces diverses productions sont à peu près semblables. Dans les unes comme dans les autres, les symptômes sont ceux de toutes les tumeurs intra-oculaires; il n'y a donc pas lieu d'en faire autant de descriptions spéciales.

Le développement et l'évolution des tumeurs de la choroïde peuvent se diviser en *quatre périodes.*

Dans la première, la maladie progresse silencieusement et ne se manifeste à l'extérieur par aucun signe apparent.

La deuxième est marquée par l'apparition d'accidents glaucomateux sur l'œil atteint.

La destruction des enveloppes du globe oculaire et l'envahissement des parties voisines constituent la troisième.

Pendant la quatrième, enfin, l'affection se généralise par métastase sur les organes éloignés.

PREMIÈRE PÉRIODE.

Le début est presque toujours insidieux. Quelquefois il est marqué par des douleurs, ou par l'apparition sans cause connue de sensations lumineuses subjectives : éclairs, étincelles, phosphènes, etc. Mais le plus souvent le malade ne se doute de rien et c'est par hasard, en fermant un œil, qu'il s'aperçoit pour la première fois que la vision de l'autre a diminué.

Cette amblyopie s'accompagne ordinairement *d'une lacune ou d'un rétrécissement du champ visuel* correspondant au point d'implantation de la tumeur. C'est là un des signes les plus importants et les plus caractéristiques de cette période. Plus tard, l'étendue du scotome ne fait qu'augmenter; il est dû alors au décollement de la rétine, presque toujours repoussée en avant par le développement du néoplasme qui occupe la choroïde.

Pendant longtemps l'aspect extérieur de l'œil n'offre rien de particulier; mais, lorsque la tumeur, ayant acquis un certain volume, vient proéminer derrière le cristallin, la pupille prend une ap

parence spéciale, un reflet chatoyant, auquel les anciens attachaient une grande importance et qu'ils désignaient sous le nom d'*œil de chat amaurotique*. Beer considérait jadis ce symptôme comme pathognomonique du cancer de la rétine ; on sait aujourd'hui qu'il peut exister aussi dans d'autres affections, telles que la choroïdite plastique exsudative, le gliôme de la rétine, le décollement rétinien. Sa valeur est donc loin d'être absolue.

L'ophthalmoscope ne rend pas pendant cette première période autant de services qu'on pourrait le croire tout d'abord, à cause de la ressemblance complète qui existe quelquefois, ainsi que l'a établi de Græfe, entre le décollement de la rétine symptomatique des tumeurs de la choroïde et le décollement simple.

Cependant les caractères suivants permettront dans certains cas de reconnaître qu'il s'agit d'un décollement de la première variété :

1° Le siége anormal de la partie décollée en haut, en dehors ou en dedans, tandis que le décollement simple se trouve presque toujours en bas ;

2° Sa couleur plus foncée différente de la teinte bleuâtre, demi-transparente, qu'on observe dans ce dernier cas ;

3° La mobilité moins grande de la rétine, qui ne se déplace pas et ne flotte pas, pour ainsi dire, au moindre mouvement de l'œil.

Enfin, la tension intra-oculaire, généralement augmentée lorsque la rétine est soulevée par une tumeur, est plutôt diminuée, au contraire, dans le décollement simple, et on n'observe jamais avec celui-ci les douleurs ciliaires qui existent quelquefois dans les affections organiques de la choroïde.

Quand la tumeur prend naissance en avant, dans la région ciliaire, où la rétine est très-mince et très-adhérente aux tissus sous-jacents, elle ne s'accompagne pas forcément d'un décollement rétinien, et il arrive qu'on puisse la distinguer nettement à l'ophthalmoscope en explorant les régions équatoriales.

Il est enfin un signe ophthalmoscopique d'une grande valeur diagnostique, c'est *l'apparition d'un réseau vasculaire de nouvelle formation* appartenant à la tumeur et indépendant de celui de la rétine. Il existe alors deux couches de vaisseaux : l'une, formée par les artères et les veines normales de la rétine, se reconnaît aisément ; l'autre, située plus profondément et formée de fins ramuscules, est plus difficile à voir. On en fera l'examen avec soin, à plusieurs reprises différentes, et si l'on constate la présence de rameaux nouveaux développés depuis les premières explorations, plus de doute qu'on n'ait affaire à un tissu de formation récente.

Cette production de vaisseaux est pathognomonique ; elle n'appartient ni au cysticerque, ni à la choroïdite parenchymateuse, ni au décollement simple de la rétine, seules affections qui puissent être confondues avec les tumeurs de la choroïde.

O. Becker (1) a rapporté plusieurs cas de sarcomes reconnus pendant la première période de leur développement grâce à l'apparition de ces vaisseaux. Voici une de ces intéressantes observations :

Une femme de quarante ans, jusque-là bien portante, se plaignait de troubles de la vue. Les milieux de l'œil étaient transparents; à gauche on apercevait dans la région de la macula une tache blanche circulaire, sans contours nets, ayant quatre fois environ le diamètre de la papille, et tellement proéminente, qu'on en voyait distinctement le sommet avec un verre convexe numéro 10, alors que le fond de l'œil emmétrope était facilement exploré sans verre correcteur. Mais, ce qu'il y avait de plus remarquable, c'était la présence d'un réseau vasculaire bien développé, à cette place où d'ordinaire il n'existe aucun vaisseau.

O. Becker crut d'abord qu'il s'agissait d'un cysticerque sous-rétinien; mais, au bout de plusieurs semaines, comme il n'avait pu constater dans la rétine ni les contours ni les mouvements d'une vésicule, tandis que, par contre, la tumeur semblait augmenter, il abandonna son diagnostic sans pouvoir toutefois en formuler un autre.

Pendant quelque temps la cornée et le cristallin restèrent transparents, mais peu à peu le corps vitré se troubla et il survint une exophthalmie considérable avec tous les signes d'une tumeur de l'orbite.

L'énucléation de tout le contenu de cette cavité ayant été pratiquée, on constata qu'un mélano-sarcome en avait envahi une partie et pénétrait dans l'intérieur de l'œil, précisément au niveau de la macula, dans la région correspondant aux lésions observées à l'ophthalmoscope.

Dans une discussion récente à la Société de chirurgie, Maurice Perrin et Panas ont rapporté des faits analogues, en insistant sur la valeur de ce symptôme, qui permet de faire le diagnostic des sarcomes choroïdiens dès les premiers temps de leur développement.

Brière, dans son excellente monographie sur le même sujet (2), décrit encore un autre signe ophthalmoscopique d'une grande valeur suivant lui. C'est la présence de *petites taches blanches et noires* siégeant à la surface de la saillie que l'on suppose être la tumeur. Ces macules seraient dues soit à des exsudats, soit à des reliquats de petits foyers hémorrhagiques.

(1) *Archiv für Ohren und Augenheilkunde*, 2 vol. 2e partie, p. 216.

(2) *Etude clinique et anatomique sur le sarcôme de la choroïde*. Paris, 1874.

Quand on a pu, grâce aux symptômes que nous venons d'énumérer, établir à cette période le diagnostic d'une tumeur intra-oculaire, il ne s'agit plus que d'en déterminer la nature. Or il n'y a en somme que deux grandes catégories d'affections de ce genre le gliôme de la rétine et le sarcome de la choroïde, et il existe entre elles un signe différentiel d'une grande valeur, qui permet presque toujours de trancher la question : c'est l'âge du malade. Le gliôme n'a jamais été observé après quinze ans, tandis que le sarcome est inconnu avant cet âge.

En ce qui concerne la variété de sarcome à laquelle on a affaire, on devra toujours se tenir sur la réserve, sauf les cas spéciaux où une coloration noire particulière indique nettement qu'il s'agit d'un mélano-sarcome, et ceux où une marche rapide fait présumer l'existence d'un sarcome carcinomateux.

DEUXIÈME PÉRIODE.

Pendant la deuxième période des sarcomes de la choroïde, on voit apparaître tous les symptômes du glaucome. L'œil prend l'aspect terne et glauque qu'on observe dans cette affection ; la conjonctive bulbaire est injectée, les veines ciliaires antérieures sont dilatées et variqueuses ; la cornée est légèrement trouble, elle a perdu sa sensibilité quelquefois d'une façon complète, et la desquamation de sa couche épithéliale lui donne l'apparence d'un verre dépoli.

Peu à peu la chambre antérieure se rétrécit, son contenu se trouble et les tiraillements exercés par la tumeur sur la région ciliaire finissent par amener des ruptures vasculaires et de petits épanchements sanguins. L'iris, atrophié, décoloré, est réduit à une mince bandelette entourant la pupille largement dilatée. Quelquefois il se détache à son insertion ciliaire et il survient une *iridodialyse spontanée*. Dans certains cas, les synéchies formées pendant la première période subsistent dans quelques points, et l'ouverture pupillaire se trouve alors tiraillée et déformée. Quelquefois aussi on observe sur la cristalloïde antérieure de petites masses exsudatives, vestiges de l'inflammation chronique de l'iris qui a précédé l'atrophie.

L'examen ophthalmoscopique n'est plus guère praticable à ce moment, le trouble du corps vitré est le plus souvent devenu assez considérable pour empêcher l'exploration des membranes profondes, et d'ailleurs la rétine est généralement décollée dans sa totalité.

Les *symptômes fonctionnels* ou *subjectifs* ont aussi beaucoup de rapports avec ceux du glaucome. A la perte le plus souvent complète de la vision se joignent le larmoiement et les douleurs ciliaires, qui manquaient pendant la première période. Celles-ci sont vives, continues, et ont un caractère de violence et de ténacité qu'elles ne possèdent pas dans le glaucome vrai.

L'état de la tension du globe à ce moment mérite de fixer particulièrement l'attention. Elle est généralement portée au plus haut degré et correspond au T+3 de Bowmann ; pourtant dans quelques-unes de ses observations Brière a constaté qu'elle était normale, ou même affaiblie.

Il trouve une explication plausible de ces différences dans les remarques suivantes :

« L'œil, à la période glaucomateuse, est dur tant que la sclérotique résiste encore à l'excès de pression produit par la tumeur, et tant que celle-ci n'a pas encore franchi l'enveloppe oculaire. »

« La tension de l'œil est normale quand l'équilibre s'établit entre la distension de la sclérotique et l'accroissement de la tumeur, la membrane fibreuse cédant à la tumeur autant de place qu'exige sa croissance. »

« L'œil est trouvé ramolli à une époque avancée du status glaucomateux, lorsque la pression intra-oculaire l'a emporté sur la résistance de la sclérotique. Les fibres de cette membrane s'étant dissociées en un ou plusieurs points, il est naturel que la tumeur, trouvant devant elle, pour s'accroître, les parties molles de l'orbite, ne produise pas du côté du globe une sensation de grande résistance. »

« Donc, de l'état de la tension intra-oculaire on pourra faire au point de vue du pronostic les déductions suivantes :

« T+1 à T+3 : les enveloppes de l'œil sont intactes. T normale : les enveloppes de l'œil sont près de se rompre ou déjà rompues. T—1 à T—3 : les enveloppes de l'œil ne sont plus intactes ; la tumeur a gagné la loge de la capsule de Ténon ou l'orbite. On pourra se tromper quelquefois dans cette appréciation, et, après avoir constaté T=1, T+1 ou T+2, trouver que la tumeur a déjà franchi le globe ; mais, en règle générale, l'état de la tension indique l'état des enveloppes de l'œil. »

Ce signe peut donc fournir des indications importantes pour le pronostic et le traitement.

Le reflet chatoyant d'œil de chat amaurotique, observé souvent dès la première période, est de plus en plus marqué à mesure que l'affection progresse.

Quand ce dernier symptôme fait défaut et que l'examen du fond de l'œil est impraticable, ce qui est loin d'être rare, le diagnostic du sarcome de la choroïde devient difficile. Le caractère particulier d'intensité et de persistance des douleurs ciliaires peut seul alors le distinguer d'une attaque de glaucome aigu simple.

La choroïdite exsudative a pu quelquefois aussi être confondue à son début avec le sarcome de la choroïde ; elle s'en distingue bientôt par la diminution de consistance du globe oculaire et sa marche rapide vers l'atrophie.

TROISIÈME PÉRIODE.

La rupture des enveloppes de l'œil par la tumeur amène, au bout d'un certain temps, la cessation des accidents glaucomateux et un amendement général de tous les symptômes. C'est le commencement de la troisième période.

Tantôt la cornée se ramollit, devient trouble, grisâtre, et se nécrose dans une de ses parties, l'humeur aqueuse s'écoule au dehors et les douleurs se calment pour quelques jours, puis le cristallin et l'iris sont expulsés à leur tour, et un bourgeon charnu jaune-rougeâtre, d'un aspect caractéristique, vient occuper la perforation. Celle-ci peut se faire soit au centre de la cornée, soit dans plusieurs points de son étendue à la fois, soit enfin sur sa limite, au niveau du canal de Schlemm.

A ce moment le diagnostic est des plus faciles. Les antécédents suffisent à distinguer le sarcome de la cornée staphylomateuse ; quant aux tumeurs extra-oculaires primitives, elles ne s'accompagnent jamais d'affections profondes de l'œil.

Quand la rupture intéresse la sclérotique ; elle a lieu dans les points affaiblis par le passage des vaisseaux, c'est-à-dire à l'insertion des muscles droits, à l'équateur de l'œil, ou autour du nerf optique. La tumeur vient-elle à se frayer une issue en arrière vers les parties molles de l'orbite, il survient une exophthalmie souvent considérable ; se fait-elle jour vers l'hémisphère antérieur, on la voit bientôt soulever de plus en plus la conjonctive et refouler l'œil de côté sous les paupières. Celles-ci deviennent rouges, se tuméfient, et on aperçoit alors entre elles une masse bosselée, irrégulière, bleuâtre, rougeâtre ou noirâtre, suivant la nature de l'affection.

Dans tous les cas, la dégénérescence gagne rapidement les par-

ties molles environnantes, et bientôt tout le contenu de l'orbite se trouve envahi et désorganisé.

QUATRIÈME PÉRIODE.

La généralisation du sarcome de la choroïde peut se produire dès le moment où apparaissent les accidents glaucomateux, le plus souvent elle n'arrive qu'ensuite et termine la scène. Le foie est presque toujours le premier atteint, puis des noyaux métastatiques se forment dans les autres organes, et le malade meurt avec tous les symptômes de la cachexie cancéreuse.

Quant à l'atrophie apparente du globe qui suit quelquefois la perforation en arrière, on la distingue de l'atrophie vraie par l'aplatissement de l'œil d'avant en arrière, par sa propulsion dans le même sens et par l'exploration de l'orbite, où l'on sent la tumeur.

La *marche* des sarcomes de la choroïde est très-variable. Sur un relevé de cinquante observations diverses, Brière a trouvé que la durée oscillait entre deux et trois ans, depuis le moment du début jusqu'à celui de l'opération. Certaines variétés à éléments jeunes ont ici, comme partout ailleurs, une évolution plus prompte que les autres. Nous avons déjà signalé la marche remarquablement rapide du carcinome.

Le *pronostic* de l'affection qui nous occupe est entièrement subordonné au traitement d'une part et de l'autre à la nature de la tumeur choroïdienne.

L'*étiologie* sera passée sous silence, car nous n'avons rien de particulier à dire des causes générales, qui sont ici les mêmes que dans les autres régions. Quant aux causes prédisposantes, les observateurs ont noté l'âge adulte et le sexe masculin. Dans un certain nombre de cas, le début de l'affection a suivi de près un traumatisme accidentel.

Le traitement consiste, aussitôt que la maladie est reconnue, à pratiquer immédiatement l'énucléation de l'œil atteint; c'est le seul moyen de sauver le malade.

Si l'on se décide à opérer, on sectionnera le nerf optique le plus loin possible, et on en vérifiera la coupe avec soin, de façon à pouvoir en réséquer de suite une nouvelle partie, si on y trouve des altérations.

La tumeur a-t-elle perforé les enveloppes de l'œil et envahi l'orbite? il faut encore intervenir, aussi longtemps qu'il n'y a pas de symptômes de propagation à l'encéphale ou de généralisation dans

les organes éloignés. On enlèvera alors le contenu de l'orbite tout entier, y compris le périoste, et on pourra même employer les caustiques, s'il existe sur les os quelque point douteux.

Les suites immédiates de l'opération sont presque toujours très-simples ; mais, même lorsque l'énucléation a été faite pendant la première ou la deuxième période, il faut attendre avant de croire à une guérison définitive. La récidive sur place ou la généralisation sont possibles même à ce moment. Elles deviennent beaucoup plus probables quand on n'est intervenu qu'à la troisième période, surtout s'il s'agissait d'un individu jeune et d'une tumeur riche en pigment.

PRODUCTIONS VERRUQUEUSES, CALCAIRES, OSSEUSES DE LA CHOROIDE.

H. Muller et Donders ont décrit l'épaississement verruqueux de la lame élastique de la choroïdite. Cette lésion, qui peut-être considérée comme une altération sénile, car elle ne s'observe que sur des personnes ayant dépassé la soixantaine, consiste dans la production de petites saillies verruqueuses transparentes, disperses à la surface de la membrane vitreuse de la choroïde. Celle-ci, tout en conservant sa transparence, s'épaissit, perd sa souplesse et se déchire facilement.

Ces excroissances semblent développées aux dépens de la lame élastique, dont elles partagent toutes les propriétés; elles sont très-dures et résistent à l'action de tous les réactifs.

Quelques auteurs ont prétendu qu'elles avaient une certaine influence sur le développement de la cataracte sénile ; mais c'est encore là une simple hypothèse qui ne s'appuie sur aucune donnée précise d'anatomie pathologique.

Leur situation périphérique fait qu'elles échappent pendant la vie à l'examen ophthalmoscopique, et le plus souvent leur présence n'a été reconnue que sur le cadavre.

Des productions CALCAIRES ou OSSEUSES se développent fréquemment dans les yeux perdus à la suite d'irido-choroïdites traumatiques ou spontanées. Gemuseus, qui a eu l'occasion d'observer un nombre assez considérable d'yeux énucléés dans ces conditions, a constaté que ces altérations se formaient dans la couche profonde de la choroïde aux dépens de la membrane chorio-capillaire.

Quand ces masses ont acquis un certain volume, elles jouent le rôle de corps étrangers et donnent naissance à des poussées in-

flammatoires, quelquefois même à des accidents sympathiques qui nécessitent l'énucléation de l'œil qui en est le siége.

ANOMALIES CONGÉNITALES.

ABSENCE DE L'IRIS, IRIDÉRÉMIE.

L'absence congénitale de l'iris, ou *iridérémie*, est souvent héréditaire. Parfois l'iris, sans manquer complétement, se trouve réduit à une mince bandelette occupant la périphérie de la chambre antérieure. D'ordinaire il existe en même temps d'autres anomalies congénitales, telles que du nystagmus, un développement incomplet de la cornée, une luxation plus ou moins complète du cristallin. L'accommodation est généralement défectueuse, ce qui tient non à l'absence de l'iris, mais à un arrêt de développement portant sur la région ciliaire.

L'iridérémie peut être *accidentelle;* dans ce dernier cas, elle est consécutive à un traumatisme et s'accompagne généralement d'une luxation du cristallin. L'œil présente un aspect particulier ; l'ouverture pupillaire occupe toute la surface de la cornée, qui, vue de face, paraît d'un noir foncé. Le fond de l'œil, éclairé avec le miroir de l'ophthalmoscope, offre un reflet rougeâtre très-étendu et très-facile à percevoir. Les malades accusent une sensibilité à la lumière qui va jusqu'à la photophobie.

De Græfe a prouvé qu'en pareil cas, si le cristallin est encore en place, il n'y a pas de trouble dans l'accommodation ; si, par contre, il a été luxé en même temps, l'accommodation est abolie, le malade se trouve dans les mêmes conditions qu'un opéré de cataracte. Le seul moyen d'atténuer l'éblouissement consiste dans l'emploi de verres bleus foncés ou des lunettes sténopéiques de Donders, disques opaques percés d'un trou au centre qui remplacent en quelque sorte le diaphragme iridien absent. S'il y a en même temps absence du cristallin, on prescrira des verres convexes comme dans l'aphakie.

COLOBOMA, POLYCORIE, CORECTOPIE.

A côté de l'iridérémie on doit placer le *coloboma*, anomalie beaucoup plus fréquente et qui n'est autre chose qu'un arrêt de développement partiel de l'iris. Le coloboma se présente sous la forme

d'une fente plus ou moins large de forme triangulaire dont la base correspond à l'ouverture pupillaire et le sommet à la région ciliaire; il siége habituellement à la partie inféro-interne de la pupille et plus fréquemment à gauche qu'à droite. La perte de substance n'est pas toujours complète, à l'éclairage oblique on peut constater parfois la présence d'une membrane rudimentaire fortement pigmentée qui échapperait facilement à un examen superficiel.

Au coloboma de l'iris se trouve souvent associé un coloboma du cristallin, du corps ciliaire et de la choroïde, ou d'autres anomalies congénitales, comme la microphthalmie, le nystagmus, etc.

Pendant la vie intra-utérine, l'iris se montre sous la forme d'un cercle complet, et non séparé par une fente, comme cela a lieu pour la choroïde ; de plus, il n'apparaît que lorsque la choroïde est développée et que la fente choroïdienne est fermée. La lacune qui existe dans le coloboma ne doit donc pas être attribuée, comme le bec-de-lièvre, le coloboma des paupières, à un défaut de rapprochement des parties, mais bien à une véritable absence du tissu de l'iris au point correspondant à l'occlusion incomplète de la fente choroïdienne.

Le coloboma seul, sans autre anomalie congénitale, ne donne lieu à aucun trouble fonctionnel.

Polycorie. — On observe parfois dans le tissu de l'iris de véritables lacunes produisant ainsi plusieurs pupilles. Cette anomalie, connue sous le nom de *polycorie*, peut être congénitale ou acquise; dans le premier cas elle est due à des arrêts de développement limités à de petites portions de tissu ; dans le second, elle est consécutive soit aux traumatismes, soit aux opérations chirurgicales, soit enfin à un processus pathologique atrophique. On a vu quelquefois le bord ciliaire de l'iris se détacher de la périphérie et former là une nouvelle pupille (*iridodialyse spontanée*); on a même cité quelques cas tout à fait remarquables où, ce phénomène venant à se produire alors que l'ouverture pupillaire était oblitérée et maintenue en place par des synéchies, les malades ont recouvré spontanément une partie de leur vision. La présence de plusieurs pupilles ne s'accompagne d'aucun trouble de la vision tant que l'accommodation se fait d'une façon régulière ; mais, s'il existe un trouble dans cette fonction ou un vice de la réfraction, l'on voit apparaître de la *polyopie monoculaire;* les objets peuvent être vus autant de fois qu'il y a d'ouvertures pupillaires.

Corectopie. — A l'état normal, l'ouverture pupillaire n'occupe pas exactement le centre de l'iris, elle est située un peu en haut et en dedans. Cette particularité devient parfois tellement ac-

cusée, qu'elle constitue une véritable anomalie, à laquelle on a donné le nom de *corectopie*. Elle se rapporte alors à une irrégularité survenue dans le développement de l'iris, la partie inféro-externe s'étant accrue aux dépens de la partie supéro-interne. Cette anomalie n'a aucune influence fâcheuse sur la vision.

IRIDODONÉSIS, IRIS TREMULANS.

Helmholtz a démontré qu'à l'état normal l'iris est en contact par son bord pupillaire avec la face antérieure du cristallin. Ainsi soutenu, l'iris reste immobile, et n'est soumis qu'à des mouvements de dilatation et de contraction. Mais, si le cristallin vient à manquer ou si, diminuant de volume, il subit un retrait sur lui-même, l'iris perd son support, devient mobile et tremblote aux moindres mouvements de l'œil. Ce phénomène s'observe d'habitude dans les cas d'absence, de luxation du cristallin, dans certaines formes de cataracte où, le contenu de la cristalloïde étant résorbé, celle-ci est réduite à ses deux feuillets capsulaires (cataracte siliqueuse); le tremblotement de l'iris peut encore survenir, bien que le cristallin soit maintenu en place, et on l'attribue alors généralement à une liquéfaction du corps vitré. Pourtant il importe de savoir que l'ophthalmoscope révèle souvent un ramollissement de ce milieu rendu manifeste par la grande mobilité des corps flottants qui y sont contenus sans qu'on observe d'iridodonésis. Ce symptôme existant simultanément avec une cataracte doit mettre l'opérateur sur ses gardes, le diriger dans son intervention, le guider dans le choix de son procédé, et lui faire redouter pendant l'opération l'issue du corps vitré ramolli. Dans les ectasies des parties antérieures du globe, sclérectasie, cornée globuleuse, les rapports anatomiques venant à changer, l'iris est porté en avant, et devient aussi tremblotant.

PERSISTANCE DE LA MEMBRANE PUPILLAIRE.

Pendant les premiers mois de la vie intra-utérine, l'ouverture pupillaire, très-large, n'est pas libre; elle est recouverte par une membrane mince vasculaire.

Cette membrane disparaît généralement vers le septième mois de la vie intra-utérine. Parfois ses débris persistent souvent après la naissance et se présentent sous forme de petits filaments traversant la pupille, ou allant s'insérer sur la cristalloïde anté-

rieure. On évitera de les confondre avec les exsudats résultant d'une iritis ancienne, en tenant compte de leur mode d'insertion sur l'iris ; dans le premier cas, le point de départ de ces fibrilles minces et ténues se trouve à la périphérie du petit cercle de l'iris, tandis que les dépôts capsulaires ou les synéchies partent directement du pourtour pupillaire, pour se rendre à la cristalloïde antérieure.

Il est possible que ces vestiges de la membrane pupillaire se rencontrent assez fréquemment chez les jeunes sujets et qu'ils disparaissent et se résorbent spontanément par la suite.

DE L'IRIDECTOMIE.

Comme son nom l'indique, l'iridectomie est une opération qui consiste dans l'excision d'une partie plus ou moins étendue de l'iris.

Wenzel le premier en 1780 eut l'idée de faire l'excision d'une partie de l'iris dans le but de frayer un passage aux rayons lumineux. Beer, en 1796, perfectionna le procédé de Venzel et exécuta lui-même un grand nombre d'iridectomies.

En 1855, de Græfe conseilla l'excision de l'iris pour enrayer ou faire disparaître certains états inflammatoires de la cornée, de l'iris ou du corps ciliaire. En 1857, il constata que cette opération diminuait la tension intra-oculaire, et il l'appliqua au traitement des affections glaucomateuses : découverte précieuse qui doit être considérée comme une des plus belles conquêtes de la chirurgie.

Ce qui précède nous montre que l'iridectomie répond à plusieurs indications différentes :

1° Iridectomie *optique*, devant créer un passage aux rayons lumineux (*pupille artificielle*) ;

2° Iridectomie *antiphlogistique*, destinée à combattre certains états inflammatoires de l'œil ;

3° Iridectomie dans le *glaucome*, pratiquée dans le but de diminuer la tension intra-oculaire.

IRIDECTOMIE OPTIQUE.

Les lésions de la cornée qui nécessitent le plus fréquemment la création d'une pupille artificielle sont les *leucomes* cicatriciels si-

tués au-devant de l'ouverture pupillaire. Ils apportent un obstacle mécanique au passage des rayons lumineux et la vision ne peut être améliorée ou rendue que par l'excision d'une portion de l'iris située en face des parties de la cornée restées transparentes.

Quand il s'agit de leucomes complétement opaques placés en face de la pupille, l'indication de l'opération est précise et ne peut embarrasser ; mais il n'en est plus ainsi quand le trouble de la vision est provoqué par une macule légère ou un albugo ; en pareil cas, la vision est plutôt confuse qu'abolie, et il n'est pas toujours certain qu'elle sera améliorée par la création d'une pupille artificielle. Le contraire peut même avoir lieu, et il est certaines circonstances où l'établissement d'une nouvelle pupille ou l'agrandissement de l'ancienne augmente le trouble visuel.

Pour juger à l'avance de l'utilité de l'intervention dans ces cas douteux, on dilatera la pupille avec une faible solution d'atropine; si la vision des objets éloignés, au lieu d'être améliorée, est plus troublée, l'inopportunité de l'opération sera évidente. La contre-épreuve avec les lunettes sténopéiques donnera également d'utiles indications : si le malade distingue mieux lorsqu'on diminue artificiellement sa pupille, il n'y aura évidemment pas lieu de l'agrandir, à moins que, ne possédant qu'un œil, il ne préfère obtenir un agrandissement du champ de la vision au détriment de sa netteté.

Le choix de l'emplacement de la section est des plus importants, mais nous avons insisté assez longuement sur ce sujet (p. 22) pour n'avoir plus à y revenir.

En général, la pupille créée dans un but optique devra être étroite, car, étant placée sur un œil dont la cornée présente d'ordinaire une courbure défectueuse, l'influence du vice de réfraction se fera d'autant moins sentir que l'ouverture sera plus petite. Il ne faut pourtant pas dépasser certaines limites ; sans cela le champ visuel deviendrait extrêmement restreint, condition défavorable pour l'orientation. Les dimensions devront atteindre en moyenne 3 à 4 millimètres de diamètre.

Quand l'ancienne pupille est encore en partie perméable aux rayons lumineux, l'excision de l'iris doit comprendre toute sa largeur jusqu'au sphincter, sinon la nouvelle pupille serait séparée de l'ancienne par un pont membraneux et il pourrait en résulter de la *diplopie monoculaire*. Avec des leucomes très-étendus on ne peut obtenir une pupille artificielle réellement utile que s'il existe au moins 2 à 3 millimètres de cornée transparente; l'incision devra être alors aussi périphérique que possible et porter dans la scléro-

que juste au niveau de l'insertion de l'iris ; les anciens, qui ne onnaissaient pas exactement les rapports étendus de la chambre ntérieure avec l'iris et la sclérotique, arrachaient l'iris à son insertion ciliaire (*iridodialyse*). Malheureusement trop souvent, dans es circonstances, le peu de cornée transparente qui subsistait avant opération s'enflamme à la suite du traumatisme, et s'opacifie, omplication fâcheuse qui compromet souvent le succès de l'opération la mieux conçue et la plus habilement exécutée.

Dans les leucomes où l'iris adhère dans sa totalité à la cornée, iridectomie devient impraticable. Mais, pour peu que la chambre ntérieure soit conservée dans une certaine étendue, il faut tenter opération, qu'on pourra souvent mener à bonne fin, grâce à l'emloi du couteau de de Græfe.

L'*occlusion pupillaire* par des exsudats réclame l'iridectomie, on-seulement au point de vue optique, mais aussi en considéraon des accidents ultérieurs dont cet état pathologique peut deenir la cause. Dans ces circonstances l'iris étant ordinairement udé au cristallin ou maintenu par les exsudats, l'excision n'en t pas toujours correcte, et se réduit souvent à un simple déchirement (*iridorhexis*, *corémorphosis*).

Avec une pupille complétement oblitérée par l'iris distendu et rmant une véritable cloison membraneuse, qui sépare l'œil en eux segments, alors qu'on ignore si le cristallin est normal, absent, u bien cataracté, Arlt procède de la façon suivante : il introduit n petit couteau lancéolaire dans la chambre antérieure; puis, ayant énétré à une certaine profondeur, il enfonce la pointe du couteau ans le tissu de l'iris, perpendiculairement aux fibres radiées; l'éasticité de ces dernières produit l'entre-bâillement des lèvres de a plaie, et grâce à la nouvelle pupille ainsi établie il peut se renseigner sur l'état des parties sous-jacentes. Cette manœuvre nous emble dangereuse, car si le cristallin est en place, la capsule ourt le risque d'être blessée par la pointe de l'instrument ; or, de leux choses l'une, ou bien on soupçonne la présence du crisallin, ou bien on a la certitude qu'il a été enlevé. Dans le premier as, s'il est douteux que le cristallin soit absent, il faut opérer en uivant les mêmes règles techniques et en prenant les mêmes précautions que d'habitude; dans le second, il est bien préférable le faire l'*iridotomie* (voyez ce mot).

L'obstacle au passage des rayons lumineux peut provenir d'altérations du *cristallin*. Dans la cataracte *zonulaire congénitale*, qui présente ce caractère particulier de rester indéfiniment stationnaire, l est bien préférable de pratiquer une iridectomie qui permet

aux rayons lumineux de passer à travers la région équatoriale du cristallin restée transparente que de faire disparaître la lentille par discission ou par extraction. On a ainsi l'avantage de conserver l'organe essentiel d'une fonction importante, l'accommodation, tout en restituant une vision relativement bonne, les recherches de Volkmann et de Knapp ayant prouvé que la réfraction effectuée à travers les parties équatoriales de la lentille donne sur la rétine des images nettes.

Les cataractes *pyramidales*, la persistance de la *membrane pupillaire* réclament également la création d'une pupille artificielle. Chez les personnes âgées atteintes d'opacités centrales du cristallin à marche extrêmement lente, il peut y avoir avantage à exciser une portion de l'iris, d'autant plus que ce n'est alors qu'une opération préalable, un des temps de l'extraction linéaire qui devra être pratiquée plus tard, si la cataracte devient complète.

IRIDECTOMIE ANTIPHLOGISTIQUE.

De Græfe a proposé l'iridectomie dans les *infiltrations purulentes*, les *abcès étendus*, les *ulcères* de la cornée, qui surviennent spontanément, offrent une grande tendance à détruire rapidement le tissu cornéen, et se laissent peu modifier par le traitement médical. Dans son esprit l'iridectomie devait avoir un double but : 1° l'arrêt du processus destructif et par suite la conservation d'une certaine portion du tissu cornéen ; 2° la création d'une pupille artificielle placée en face de la portion de cornée préservée. Malheureusement ce procédé n'a pas répondu aux espérances conçues par son auteur : outre que l'effet antiphlogistique n'est pas toujours obtenu, il arrive souvent, ou que la cornée reste opaque, ou que la nouvelle pupille se recouvre d'exsudats provenant de l'inflammation de l'iris, complication qui manque rarement en pareil cas. Aujourd'hui les paracentèses répétées ou le procédé de Sœmisch sont préférables pour combattre les inflammations graves de la cornée, et on attend, pour pratiquer une pupille artificielle, que la période aiguë soit passée. Toutefois l'iridectomie reste d'une efficacité souveraine dans les ulcérations de la cornée dépendant d'une irido-choroïdite subaiguë ou d'un état glaucomateux. L'opération modifie alors heureusement l'affection intraoculaire elle-même et la lésion cornéenne qui en est la manifestation.

Les bons effets de l'iridectomie ont déjà été signalés dans la

sclérose de la cornée, les *staphylômes*, la *scléro-choroïdite antérieure*, l'*iritis chronique*, l'*irido-choroïdite séreuse*, etc. Afin de ne pas répéter ce que nous avons déjà dit, nous renvoyons à ces divers chapitres.

IRIDECTOMIE DANS LE GLAUCOME.

L'iridectomie destinée à ramener la tension intra-oculaire exagérée à des limites normales exige quelques précautions spéciales dans son exécution. L'excision doit comprendre une assez grande étendue de l'iris et s'étendre à toute la largeur de ce diaphragme depuis l'ouverture pupillaire jusqu'à la région ciliaire. Ne présentant en pareil cas aucun avantage optique, la nouvelle pupille sera autant que possible placée en haut, de façon à être cachée sous la paupière supérieure. La chambre antérieure étant souvent diminuée de profondeur par suite de l'excès de tension, la plus grande attention est nécessaire au moment de l'introduction du couteau afin de ne pas blesser le cristallin. La section sera faite lentement, pour éviter une détente trop brusque et la rupture de la zonule qui pourrait en résulter.

Les indications de l'opération, le moment opportun pour la pratiquer et les résultats qu'elle donne sont autant de questions qui seront traitées *in extenso* à l'article *Glaucome*.

MANUEL OPÉRATOIRE DE L'IRIDECTOMIE.

Les instruments nécessaires pour cette opération sont des écarteurs de paupières ou un blépharostat (fig. 40), un couteau lancéolaire coudé, ou mieux le petit couteau de de Græfe qui sert dans l'opération de la cataracte; des pinces à griffes droites et courbes, une paire de ciseaux-pinces (fig. 44), un stylet mousse (fig. 40).

Jadis on faisait la section de la sclérotique avec un couteau lancéolaire droit ou courbe; de Græfe commença le premier à se servir du petit couteau droit à lame étroite qu'il avait imaginé pour l'opération de la cataracte, ne conservant encore le couteau lancéolaire que pour le glaucome. Plus tard, de Wecker (1) employa le couteau lancéolaire dans tous les cas possibles. Ce fut un progrès réel, car grâce à cet instrument l'opération est rendue beau-

(1) *De l'iridectomie*, thèse de Pomier. Paris, 1870.

coup plus facile et l'on peut triompher de difficultés qui eussent été insurmontables avec le couteau lancéolaire.

L'opération comprend deux temps principaux : 1° l'incision de la cornée ; 2° l'excision de l'iris.

Le malade est couché sur un lit assez élevé pour que l'opérateur n'ait pas besoin de trop se baisser, et assez étroit pour que les aides puissent facilement circuler alentour. Quelque habileté qu'on ait de la main gauche, l'incision cornéenne exigeant une grande précision, il est préférable de la faire avec la main droite. Aussi faudra-t-il se placer derrière la tête du malade pour opérer l'œil droit, devant le malade au

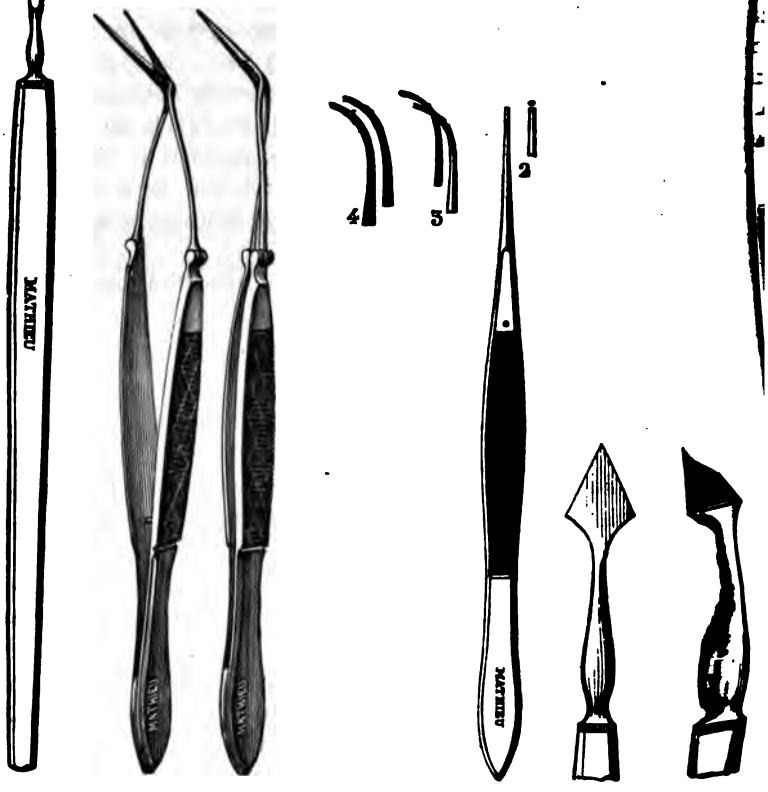

Fig. 44.

contraire et à sa gauche pour opérer l'œil gauche. Quand on veut établir simplement une pupille artificielle sur un œil qui n'est pas enflammé, l'opération étant peu douloureuse, il n'est pas utile

endormir le malade; mais, s'il s'agit d'un glaucome aigu, si le ujet est jeune ou trop indocile, on aura recours au chloroforme.

Il faut d'abord placer le blépharostat; pour cela on invite le ma-de à regarder fortement en bas tandis qu'avec le pouce et l'index s la main gauche on soutient la paupière supérieure sous laquelle n glisse une des branches de l'instrument en évitant de toucher ı cornée; le malade regardant ensuite en haut, on abaisse la pau-ière inférieure et la seconde branche est placée dans le cul-de-ac inférieur. On serre alors la vis de pression de façon à ce que écartement se maintienne malgré les contractions du muscle or-iculaire. Le blépharostat ne doit pas exercer une pression trop orte sur le globe oculaire; si cela arrivait dans le cours de l'opéra-ion, un aide serait prêt à le soulever, sans quoi il pourrait surve-ir de fâcheux accidents, tels que la rupture de la zonule, la luxa-on du cristallin, l'issue du corps vitré.

Les paupières une fois maintenues écartées, il s'agit de fixer le obe oculaire; pour cela, on prend de la main gauche la pince à dents

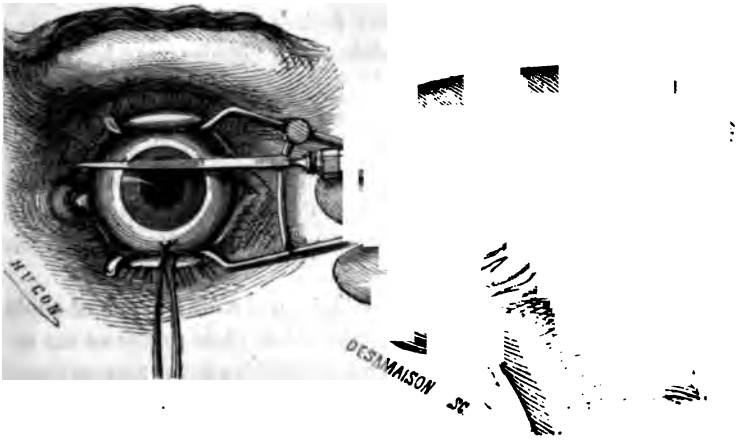

Fig. 45.

e râteau et à arrêt de Waldau (préférable à la simple pince à lents de souris, car elle mord sur une plus grande surface), et on aisit largement avec elle la conjonctive et le tissu cellulaire sous-onjonctival, dans le point diamétralement opposé à celui où doit orter l'incision. Grâce à l'arrêt, la pince reste fermée d'elle-même, suffit de la soutenir sans se préoccuper de la serrer. Le chi-urgien, tenant alors de la main droite le petit couteau droit, onctionne le limbe sclérotical à un demi-millimètre environ du ord de la cornée, pénètre dans la chambre antérieure, la traverse

en maintenant le couteau horizontal, fait une contre-ponction du côté opposé de façon à ressortir à un demi-millimètre du bord cornéen, puis, imprimant au couteau un mouvement de va-et-vient, il sectionne la cornée en se maintenant toujours sur le bord, dans le limbe scléro-cornéen. Cette incision doit avoir environ 6 à 7 millimètres d'étendue (fig. 45).

En la terminant, le tranchant de l'instrument doit être dirigé un peu en avant, sans quoi la section pourrait remonter trop haut dans la sclérotique. Arrivé sous la conjonctive bulbaire, ce mouvement de bascule du couteau sera encore plus accentué, et on évitera ainsi de tailler un trop grand lambeau conjonctival.

Excision de l'iris. — L'incision terminée, on confie la pince à fixation à un aide, qui doit veiller à ce que le globe oculaire reste en place, qui doit le ramener en bas s'il fuit sous la paupière supérieure, mais cela sans violence, par des tractions modérées, et surtout sans exercer des pressions trop fortes. La chambre antérieure étant largement ouverte, l'humeur aqueuse s'écoule au dehors, et d'ordinaire l'iris fait spontanément hernie entre les lèvres de la plaie ; on le saisit alors avec les petites pinces à griffes, puis on l'attire doucement hors de la plaie et on l'excise avec les ciseaux-pinces. Bowman a conseillé de ne pas faire l'excision de l'iris d'un seul coup de ciseaux, mais bien en trois temps distincts. D'un premier coup de ciseaux, il coupe l'iris à l'un des angles de la plaie ; puis il l'arrache de son insertion ciliaire, et d'un second coup de ciseaux il le détache au niveau de l'autre angle de la plaie ; de cette façon la section est beaucoup plus nette et n'est pas suivie d'enclavement (fig. 46).

L'excision faite, on regarde si l'iris, qui a été forcément tiraillé, ne reste pas engagé dans les angles de la plaie ; dans ce cas on le refoule doucement dans la chambre antérieure au moyen du petit stylet mousse.

Accidents ou complications de l'opération. — Dans le premier temps, la ponction de la chambre antérieure exige une grande attention, car si la pénétration est trop brusque, si le couteau échappe pour ainsi dire, le cristallin peut être lésé, accident toujours très-grave puisqu'il a pour conséquence une cataracte traumatique.

Afin d'être plus maître de l'instrument, l'opérateur le tiendra comme le représente la figure (45), les doigts très-rapprochés de la base de la lame, et il le poussera avec une force contenue ; d'autres fois il arrive que la lame reste engagée dans l'épaisseur de la cornée, il faut alors la dégager pour faire une nouvelle ponction à côté, à moins que la chambre antérieure n'ait disparu par

uite de l'écoulement de l'humeur aqueuse; en pareil cas, il est préférable d'appliquer le bandeau compressif et de remettre l'opération à un autre jour, car le cristallin et l'iris, se trouvant refoulés en avant, seraient nécessairement blessés au moment de la nouvelle ponction.

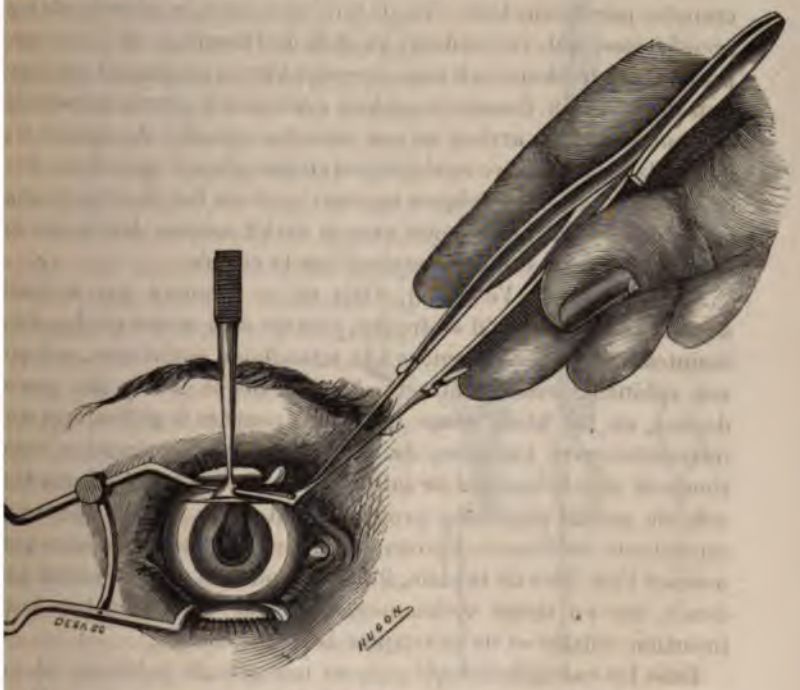

Fig. 46.

De même, si par mégarde le tranchant de l'instrument se trouit dirigé en sens opposé à celui de la section, il faudrait le irer et attendre pour recommencer que la chambre antérieure soit reformée.

Au moment de la contre-ponction, l'humeur aqueuse s'échapnt au dehors se répand sous la conjonctive, et une ampoule vonineuse se forme parfois en ce point. Il ne faut nullement s'en quiéter et continuer de pousser le couteau plus avant dans le is transversal; l'ampoule s'affaisse dès que la conjonctive est nspercée. Quelquefois, l'humeur aqueuse s'écoulant trop rapinent, l'iris vient se placer au-devant du tranchant de l'instrunt, qui l'entame nécessairement dans ses mouvements de va-etnt. Cet accident peut être évité facilement si la section est faite

assez rapidement et si le tranchant de l'instrument est tenu un peu en avant; du reste, dans le cas où l'iris aurait été ainsi excisé en partie par le couteau, il n'y aurait qu'à régulariser la section avec la pince et les ciseaux.

En somme, ces accidents ont peu d'importance; ce qu'il faut craindre par-dessus tout, c'est de faire une incision scléroticale *trop périphérique*, qui, en tombant au-delà de l'insertion de l'iris, rompprait la zonule, donnerait issue au corps vitré et produirait une luxation du cristallin. Comme la section porte sur le plexus veineux de Schlemm, il peut arriver qu'une certaine quantité de sang se répande dans la chambre antérieure et vienne gêner l'opération; dans ce cas-là, on attend quelques instants, puis on fait écouler le sang en entre-bâillant légèrement avec le stylet mousse les lèvres de la plaie et en pressant légèrement sur la cornée.

Au moment de l'excision, l'iris ne se présente pas toujours dans la plaie, soit qu'il se trouve, comme cela arrive quelquefois, maintenu par des adhérences à la cristalloïde antérieure, soit que son sphincter reste contracté. Au lieu de se servir des pinces droites, on fait alors usage de pinces courbes à griffes, qui sont introduites avec beaucoup de précaution dans la chambre antérieure et avec lesquelles on saisit l'iris tout en ayant toujours bien soin de ne pas aller trop profondément et de ne pas blesser la cristalloïde antérieure. Eprouve-t-on une certaine résistance pour amener l'iris hors de la plaie, il faut néanmoins procéder avec prudence, car en tirant violemment on risque de le détacher à son insertion ciliaire et de provoquer une *iridodialyse*.

Dans les cas difficiles qui exigent une grande précision et une grande sûreté dans la préhension de l'iris, nous engageons l'opérateur à se servir de la main droite pour saisir l'iris avec les pinces, tandis que la section pourra être faite aisément avec les ciseaux-pinces tenus de la main gauche. Enfin, si l'iris est complétement soudé à la cristalloïde ou maintenu en place par des adhérences, on ne peut plus le détacher, il faut se contenter de le déchirer avec les pinces (*iridorrhexis*).

La plaie est-elle étroite, éprouve-t-on quelques difficultés à écarter suffisamment les mors des pinces pour saisir l'iris, on fera usage des pinces imaginées par Liebreich. Ces pinces fort ingénieuses (fig. 47.) se composent de deux branches armées de griffes dont l'écartement s'effectue par un mouvement de rotation autour d'une tige, de telle sorte que, même introduits à travers une petite ouverture, les mors peuvent s'écarter largement.

Les *soins consécutifs* sont des plus simples. Une fois l'opéra-

tion terminée, on nettoie la plaie en enlevant au moyen de pinces fines les petits caillots sanguins qui pourraient séjourner à sa surface ou entre ses lèvres; on a bien soin d'examiner l'état des sphincters et de voir s'ils sont en place, et si la pupille présente bien la forme d'un trou de serrure; dans le cas où l'iris serait engagé dans l'un des angles de la plaie, il faut d'abord essayer de le réduire avec le stylet mousse; mais si le prolapsus est trop considérable et ne se laisse pas refouler, il faut le saisir avec les pinces et l'exciser. On applique ensuite une rondelle de toile recouverte d'ouate que l'on maintient par une bande de flanelle de 4 mètres environ. Au bout de vingt-quatre heures, le pansement est enlevé, on lave très-légèrement le bord ciliaire avec une éponge fine trempée dans de l'eau dégourdie et on l'essuie avec un petit linge sec. Les paupières s'entr'ouvrent; si la chambre antérieure est déjà reformée, et s'il existe un peu d'inflammation de la cornée, on instille quelques gouttes d'atropine. Mais quand il n'y a pas de réaction, et dans le cas de glaucome, il faut s'abstenir de toute médication.

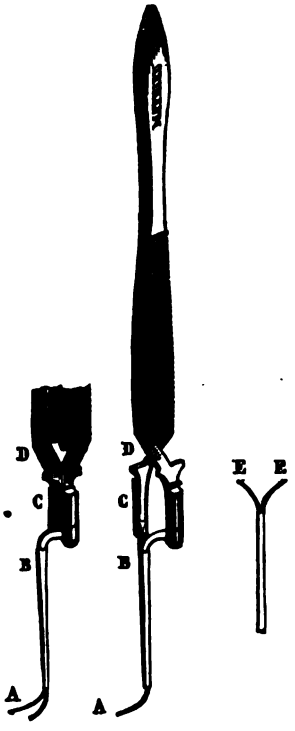

Fig. 47.

Iridectomie pratiquée avec le couteau lancéolaire. — Dans l'immense majorité des cas on substitue aujourd'hui le couteau de de Græfe au couteau lancéolaire ; mais il peut arriver pourtant qu'on soit obligé de se servir de ce dernier instrument, quand on a, par exemple, à pratiquer une pupille artificielle directement en dedans de la cornée sur un œil profondément enfoncé dans l'orbite. Voici comment on procède.

Le globe de l'œil étant immobilisé, le chirurgien prend de la main droite le couteau lancéolaire droit ou coudé, selon sa commodité, et selon le point où il veut établir la nouvelle pupille (si l'opération est faite en dedans, le couteau coudé est toujours préférable au couteau droit; il en est de même quand le globe oculaire est enfoncé dans l'orbite); puis appuyant la pointe du couteau

dans la sclérotique, à un demi-millimètre environ du bord cornéen, et la dirigeant vers le centre du globe, il presse lentement et progressivement jusqu'à ce qu'elle ait pénétré dans la chambre antérieure.

A ce moment il imprime un léger mouvement de bascule au manche de l'instrument, de façon à rendre la lame parallèle à la face antérieure de l'iris, et, en ayant la précaution de toujours se tenir au-devant de ce diaphragme, il pénètre de plus en plus profondément jusqu'à ce que la section extérieure de la cornée ait une étendue d'environ 7 à 8 millimètres. La cornée ayant une épaisseur assez considérable, et la forme du couteau étant triangulaire, il est évident que la section de la cornée dans la chambre antérieure sera toujours moins large que celle de la surface ; aussi, pour les égaliser, il faudra avoir la précaution de retirer le couteau en coupant sur l'un des angles de la plaie, de façon à l'élargir de dedans en dehors.

Au moment où le chirurgien retire le couteau, l'humeur aqueuse s'écoule, la chambre antérieure disparaît et le cristallin repoussé en avant vient se jeter pour ainsi dire au-devant de la pointe de l'instrument : il est nécessaire alors de redoubler de précaution, de faire basculer en arrière le manche du couteau de telle façon que la lame soit le plus près possible de la face postérieure de la cornée.

IRIDORRHEXIS.

Lorsqu'à la suite d'inflammation aiguë ou chronique, le bord pupillaire se trouve adhérent au cristallin, on est obligé, pour exciser l'iris, de le saisir fortement avec les pinces pour l'attirer au dehors et l'arracher, le bord pupillaire maintenu par les synéchies restant adhérant au cristallin. Cette opération, dont on est redevable à Desmarres père, est connue sous le nom d'*iridorrhexis*. Le manuel opératoire est absolument le même que pour l'iridectomie, la seule différence consiste dans la plus grande difficulté qu'on éprouve à attirer l'iris au dehors. Nous avons vu, en parlant de l'irido-choroïdite chronique, que de Græfe a préconisé cette opération dans tous les cas de synéchie postérieure totale; elle rétablit alors une libre communication entre la chambre antérieure et les parties postérieures de l'œil.

CORÉLYSIS.

Dans le but de rompre les synéchies postérieures incomplètes, isolées, occasionnant parfois des douleurs assez vives et des symptômes d'irritation, Streatfield pratique dans la cornée, au moyen du couteau lancéolaire, une incision de 4 millimètres, vis-à-vis du point où existe la synéchie, puis glisse à travers cette ouverture un crochet mousse qu'il introduit avec précaution sous la portion de l'iris restée libre ; lui faisant parcourir ensuite le pourtour pupillaire, il arrive à rompre ainsi les adhérences. Quand l'instrument passe partout librement, il le retire avec précaution, instille quelques gouttes d'atropine et applique le bandeau compressif. Cette manœuvre, plus facile à décrire qu'à exécuter, n'est pas toujours exempte de danger ; c'est ainsi qu'on arrive souvent à rompre, il est vrai, la synéchie, mais à provoquer par contre un enclavement de l'iris dans la plaie de la cornée nécessitée par l'opération.

Passavant a imaginé un autre procédé. Il fait une incision périphérique dans la cornée, dans le point correspondant au siége de la synéchie ; cette ouverture doit être assez large (4 millimètres environ) pour permettre l'introduction des pinces courbes à iridectomie, avec lesquelles on saisit l'iris ; puis, le tirant vers soi doucement, on cherche à rompre la synéchie. Cette petite opération, très-simple aussi en apparence, est, en réalité, très-difficile à exécuter. On ne saurait croire combien ces adhérences sont difficiles à rompre, car le tissu de l'iris, étant très-extensible, se laisse entraîner dans la plaie, bien que le point adhérent reste toujours en place, et le seul résultat obtenu souvent à la suite de cette manœuvre est un enclavement dans la plaie nouvelle. Aussi conseillons-nous dans les cas analogues de faire simplement une iridectomie, qui fait disparaître sûrement les douleurs éprouvées par le malade et n'entraîne aucune complication.

IRIDODÉSIS.

Cette opération, pratiquée par Critchett et Bowman pour améliorer la vision dans les cas de kératocone et dans certains leucomes partiels de la cornée, consistait dans l'enclavement artificiel d'une portion de l'iris dans une plaie cornéenne ; on arrivait ainsi à

diminuer la largeur de l'ouverture pupillaire ou à la déplacer et à la transporter en face des parties de la cornée restées les plus transparentes.

Le manuel opératoire est à peu près le même que dans l'iridectomie, sauf que la section doit être plus étroite et qu'au lieu d'exciser le prolapsus, on le lie avec un fil pour l'empêcher de rentrer dans la chambre antérieure, et le maintenir engagé dans la plaie. La ligature du prolapsus était une opération délicate, et inutile ainsi que l'a prouvé de Wecker ; le bandeau compressif suffit pour l'empêcher de rentrer. Malgré cette simplification, ce procédé est abandonné aujourd'hui, depuis qu'on a reconnu que les yeux sur lesquels on pratique des enclavements sont exposés à devenir plus tard le siége d'irido-choroïdite. On possède du reste, actuellement, avec la trépanation de la cornée, un moyen plus efficace d'améliorer la vision dans le kératocone.

IRIDOTOMIE.

Il arrive assez fréquemment, quel que soit le procédé employé pour l'extraction de la cataracte, que des débris capsulaires ou des masses corticales restent encore au-devant de la pupille, produisant ainsi des cataractes dites secondaires. Cette fâcheuse complication, rare, il est vrai, dans les cas simples, favorables et confiés à des mains habiles, survient, par contre, presque constamment dans les cataractes compliquées, consécutives à des lésions du fond de l'œil. L'oblitération secondaire de la pupille peut se faire alors de deux façons différentes; tantôt c'est un accident imprévu, tel que le prolapsus du corps vitré, qui, au moment de l'extraction, s'oppose aux manœuvres nécessaires à l'évacuation complète du cristallin et de ses débris ; tantôt c'est l'irritation inflammatoire, conséquence nécessaire du traumatisme, qui favorise la production d'exsudats, encombrant de nouveau le champ pupillaire. Ce n'est donc qu'avec une certaine crainte, et forcés par la nécessité, que les chirurgiens se décident à opérer les cataractes qu'on rencontre dans l'irido-choroïdite chronique avec ou sans synéchies, le glaucome chronique, la myopie progressive avec scléro-choroïdite postérieure et ramollissement du corps vitré.

Autrefois, quand une opération pratiquée dans d'aussi mauvaises conditions sur des sujets atteints de lésions profondes n'avait pas été suivie d'un résultat satisfaisant, il n'était guère possible d'obtenir mieux par la suite. La seule ressource désormais était l'iridectomie

plutôt l'excision d'une partie du diaphragme membraneux constitué par l'iris plus ou moins altéré et les masses adhérentes, exsudats ou débris capsulaires. Cette opération, si simple, si parfaite dans les cas ordinaires, présentait ici des difficultés et des inconvénients sérieux.

Comment, en effet, saisir avec des pinces cette membrane uniformément tendue sans exercer des tiraillements, sans produire des déchirures vers ses points d'insertion, c'est-à-dire vers la région ciliaire? Comment l'attirer au dehors et n'en exciser qu'une partie déterminée tout en évitant l'iridodialyse? Les manœuvres étaient-elles faites avec plus de ménagements, on s'exposait à ne dilacérer avec les pinces que les couches superficielles et à laisser derrière elles les masses exsudatives profondes. L'iridectomie dans ces conditions était donc une opération incertaine, sans règles précises, pleine de dangers et de complications imprévues. L'iridotomie permet, comme nous allons le voir, de triompher de ces cas si défavorables; elle réussit là où l'iridectomie eût échoué, et marque ainsi un véritable progrès, un pas de plus fait en avant dans la chirurgie oculaire.

Nous ne dirons que quelques mots d'historique pour arriver rapidement au moment où cette opération est entrée réellement dans la pratique (1). Vers 1728, Thomas Woolhouse, oculiste du roi d'Angleterre Jacques II, proposa d'inciser l'iris dans le but de faire une pupille artificielle; mais cette idée ne paraît avoir été mise à exécution que plus tard, par Cheselden. Janin recommanda aussi ce nouveau procédé, et prétendit en avoir obtenu de bons résultats. Mais sur ces entrefaites, Wenzel ayant découvert l'iridectomie, les brillants succès de cette nouvelle opération eurent bientôt fait oublier l'ancienne.

Il faut arriver jusqu'à de Græfe pour entendre parler de nouveau d'iridotomie; ce chirurgien éminent, avec sa sagacité habituelle, en comprit nettement les indications. Voici comment il s'exprime sur ce sujet: « Dans les cas d'absence du cristallin par suite de l'opération de la cataracte et d'exsudation rétro-iridienne très-développée avec désorganisation du tissu de l'iris, aplatissement de la cornée et les autres conséquences d'une irido-cyclite destructive, j'ai substitué à l'opération de l'iridectomie, que l'on pratique jusqu'à présent ordinairement sans succès, la simple iridotomie. Le procédé consiste à plonger un couteau à double tran-

(1) Consultez, pour plus de détails, la thèse de Fontaine, *De l'iridotomie* Paris, 1873.

chant se rapprochant dans sa forme d'un couteau lancéolaire très-pointu à travers la cornée et les tissus de nouvelle formation jusque dans le corps vitré, et à l'en retirer immédiatement, en élargissant la brèche faite dans ces membranes plastiques sans agrandir la plaie de la cornée. »

Bowman eut aussi récemment l'occasion d'employer l'iridotomie dans un cas particulier. C'était pour un malade atteint de kératocone, et chez lequel il s'agissait de faire une pupille artificielle aussi étroite que possible. Une incision ayant été faite dans la cornée au moyen d'un couteau lancéolaire à 2 millimètres environ du bord sclérotical, Bowman introduisit à travers cette ouverture un petit couteau boutonné très-étroit, qu'il glissa à plat sous l'iris jusqu'à son insertion ciliaire. Cela fait, dirigeant le tranchant de l'instrument en avant, il sectionna l'iris en l'appuyant contre la face postérieure de la cornée. La pupille ainsi obtenue fut presque linéaire. Les inconvénients de ce procédé sont évidents ; d'abord, la manœuvre du glissement du couteau sous l'iris est fort délicate, puis l'application du tranchant de l'instrument contre la face postérieure de la cornée n'est pas sans danger pour cette membrane. De Wecker, dirigeant à son tour ses investigations de ce côté, a modifié de la façon la plus heureuse l'instrument destiné à couper l'iris, et a rendu ainsi l'opération réellement pratique.

Au lieu de se servir d'un couteau comme de Græfe et Bowman, de Wecker a eu l'idée d'employer des pinces-ciseaux, à pointes mousses, représentées dans la figure 48, ouvertes et fermées. L'articulation de ces pinces-ciseaux est telle, que, bien qu'introduites dans l'œil par une étroite ouverture, l'écartement des branches coupantes peut être assez considérable. Des ciseaux analogues, fondés sur le même principe, ont été construits par Mathieu; je me suis servi de ce dernier modèle, représenté dans la figure 44. Le manuel opératoire de l'iridotomie est différent suivant que le cristallin a déjà été extrait ou qu'il est encore en place. Nous nous occuperons d'abord des cas de la première catégorie, qui sont les plus fréquents, et pour lesquels l'application de ce nouveau procédé donne les meilleurs résultats. L'écarteur des paupières et la pince à fixer, tenus de la main gauche, étant disposés comme pour les opérations habituelles, le chirurgien saisit de la main droite le couteau lancéolaire à arrêt (1) représenté figure 48 et, l'enfonçant dans la cornée à 2 mil-

(1) Ce couteau lancéolaire diffère un peu de celui qu'on emploie d'ordinaire ;

environ du bord sclérotical, il traverse hardiment du oup la chambre antérieure et la cloison membraneuse qui e du corps vitré. Cela fait, le couteau lancéolaire est retiré

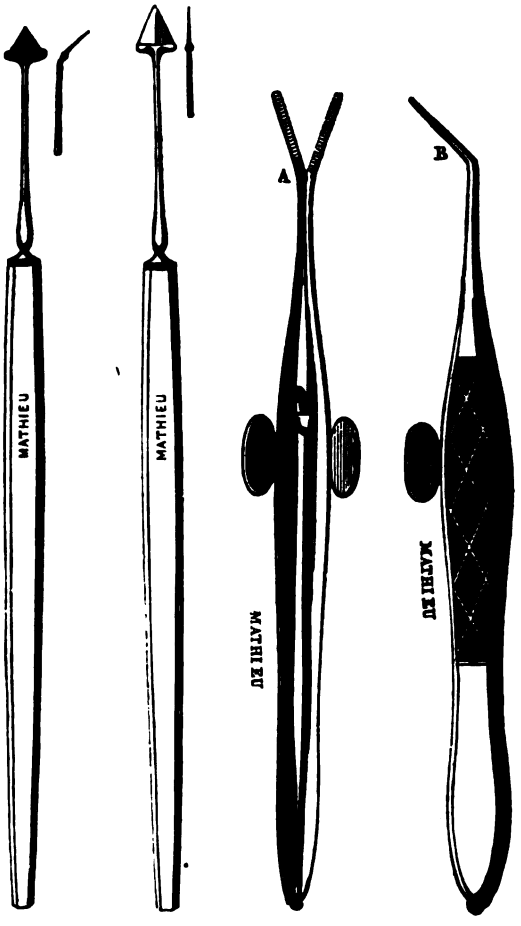

Fig. 48.

pidement, de façon à éviter l'écoulement complet de l'hu- ueuse, ce qui gênerait pour les mouvements ultérieurs. iseaux sont alors introduits fermés dans la chambre anté-

st plus longue et peut conséquemment pénétrer plus profondément dans argeur, au niveau de l'arrêt, est de 4 millimètres, de telle sorte que, est enfoncé complétement, la plaie de la cornée a précisément cette

rieure, et dès que leur pointe y a pénétré, l'opérateur laisse entr'ouvrir légèrement les branches coupantes en s'efforçant de faire pénétrer l'une d'elles derrière le diaphragme, profitant pour cela de l'ouverture déjà pratiquée avec la pointe du couteau lancéolaire, et maintenant l'autre au-devant. Quand elles sont ainsi placées, il les enfonce de plus en plus en les écartant davantage jusqu'à ce qu'elles embrassent toute l'étendue de la membrane à sectionner, qui est alors fendue d'un seul coup.

Aussitôt, par suite de la rétraction des parties voisines, l'ouverture s'agrandit et prend la forme du V à sommet dirigé en bas. Les ciseaux sont retirés et le bandeau compressif est immédiatement appliqué.

Les suites de cette opération sont tout à fait inoffensives; grâce à l'étroitesse de la plaie cornéenne, à peine s'échappe-t-il une goutelette de corps vitré. Quant à la nouvelle pupille, elle n'offre aucune tendance à s'oblitérer de nouveau, car elle est maintenue béante par la rétraction même des tissus, et comme la région ciliaire n'a été nullement tiraillée, il ne se forme pas d'exsudats inflammatoires.

A l'avenir, quand il s'agira de cataractes compliquées et qu'une exploration minutieuse du champ visuel aura démontré que la perception lumineuse est conservée dans les parties périphériques et centrales, qu'il n'existe pas conséquemment de décollement rétinien, on procédera de la façon suivante. Le cristallin sera d'abord enlevé d'une façon quelconque (nous recommandons de préférence l'extraction linéaire avec iridectomie), mais avec quelques précautions. Si, par exemple, une fois l'incision faite et la discision de la capsule terminée, le cristallin ne se présente pas dans la plaie, et que le corps vitré s'échappe au dehors, il faudra introduire une curette et l'extraire directement. S'il sort facilement, mais qu'il reste encore des masses corticales ou capsulaires il ne faudra pas insister pour les évacuer complétement, car, en pareil cas, il est indispensable de ne pas trop prolonger le traumatisme. Peu importe, en effet, grâce à l'iridotomie qui sera faite plus tard, que les débris qu'il eût été dangereux de vouloir enlever complétement séjournent encore dans l'œil. Peu importe même que l'irritation provoquée par l'opération donne naissance à des exsudats qui détruisent momentanément le résultat obtenu. Le point essentiel, c'est que la masse principale du cristallin soit enlevée sans qu'il en résulte une désorganisation complète de l'œil, c'est que l'obstacle à la vision ne soit plus formé que par un diaphragme membraneux qu'il sera facile d'inciser ultérieurement.

A quelle époque devra-t-on faire ensuite l'iridotomie? Il est difficile de répondre d'une manière précise à cette question, mais il sera toujours opportun d'attendre que tous les symptômes d'irritation, tels que photophobie, larmoiement, injection périkératique, aient complétement disparu. L'œil ne supporte pas impunément les traumatismes répétés coup sur coup, tandis qu'il les tolère assez bien quand ils sont suffisamment espacés. L'iridotomie trouve encore quelques applications, moins importantes à la vérité, lorsqu'il s'agit, le cristallin étant en place, de faire une ouverture pupillaire aussi étroite que possible. Cette indication existe toutes les fois que la cornée est déformée; car plus la pupille sera étroite, et moins l'influence fâcheuse exercée par les irrégularités de sa surface se fera sentir. L'iridotomie pourra donc être substituée avantageusement à l'iridectomie dans les cas de staphylôme pellucide ou opaque, et dans les cataractes congénitales zonulaires, où, les opacités restant limitées au centre du cristallin, l'établissement d'une pupille artificielle est préférable à l'extraction de la lentille.

Lorsque le cristallin est en place, au lieu de se servir du couteau lancéolaire à longue lame, on fait usage de celui qui est représenté figure 48; sa lame, beaucoup plus courte, bien qu'ayant la même largeur (4 millimètres à sa base), est aussi munie d'un arrêt.

Ce couteau est enfoncé avec précaution dans la cornée à 2 millimètres environ de son bord sclérotical, puis introduit obliquement dans la chambre antérieure, la pointe étant surveillée avec soin, car il importe avant tout de ne pas léser le cristallin. Dès qu'il a pénétré jusqu'à l'arrêt, on le retire avec précaution en lui imprimant un mouvement de bascule de façon que la lame se trouve immédiatement derrière la cornée; sans cela, l'humeur aqueuse venant à s'écouler, le cristallin refoulé en avant se jetterait pour ainsi dire au-devant du couteau. Celui-ci retiré, on introduit les ciseaux dans la chambre antérieure comme nous l'avons indiqué plus haut, et l'on glisse avec précaution l'une des branches entre l'iris et le cristallin, tandis que l'autre est maintenue dans la chambre antérieure entre l'iris et la cornée; la section est faite d'un seul coup. Puis on applique le bandeau compressif.

Il est bon d'être prévenu qu'immédiatement après l'écoulement de l'humeur aqueuse, la pupille restant contractée et les bords de la plaie de l'iris étant en contact, la nouvelle pupille est tout à fait linéaire; elle ne prend la forme d'un V qu'au fur et à mesure que la chambre antérieure se remplit et que les lèvres s'écartent au niveau du sphincter.

MALADIES DU CRISTALLIN

HISTOLOGIE NORMALE ET PATHOLOGIQUE DE L'APPAREIL CRISTALLINIEN. — DE LA CATARACTE EN GÉNÉRAL. — ÉTIOLOGIE. — SYMPTÔMES ET DIAGNOSTIC. — VARIÉTÉS. — CATARACTES SÉNILES, MOLLES, RÉGRESSIVES, NUCLÉAIRES, CAPSULAIRES, TRAUMATIQUES, CONGÉNITALES. — OPÉRATION DE LA CATARACTE. — ABAISSEMENT. — DISCISSION. — EXTRACTION A LAMBEAU. — EXTRACTION LINÉAIRE SIMPLE. — EXTRACTION LINÉAIRE AVEC IRIDECTOMIE. — LUXATIONS DU CRISTALLIN.

HISTOLOGIE NORMALE ET PATHOLOGIQUE DE L'APPAREIL CRISTALLINIEN.

ZONULE.

La zonule de Zinn joue le rôle de ligament suspenseur du cristallin. A son origine, un peu en arrière de l'ora serrata, elle présente une structure fibrillaire et semble se perdre insensiblement à la surface du corps vitré. Elle n'est donc pas, comme on le croyait jadis, le prolongement et la terminaison de la membrane hyaloïdienne se portant vers la cristalloïde, après avoir enveloppé le corps vitré. D'après Iwanoff, du reste, cette enveloppe n'existerait pas, le corps vitré serait en contact immédiat avec la limitante interne, formée elle-même par l'épanouissement terminal des fibres de Müller.

Au niveau de l'ora serrata, la zonule est recouverte et comme doublée par la limitante ; la réunion de ces deux feuillets est tellement intime qu'ils paraissent ne former qu'une seule membrane, disposition anatomique qui a longtemps prêté à la confusion. Elle suit les sinuosités du corps ciliaire, et, reprenant sa structure fibrillaire, elle se termine sur le bord équatorial du cristallin, en se soudant à la cristalloïde par l'intermédiaire d'une substance vitreuse parfaitement translucide.

On admet généralement qu'en atteignant le bord équatorial du cristallin, la zonule se divise en deux feuillets, dont l'un s'insère sur la cristalloïde antérieure, l'autre sur la postérieure, de façon à comprendre le *canal de Petit* dans leur dédoublement. D'après les recherches d'Iwanoff, qui semblent devoir modifier encore l'idée qu'on se faisait de cette disposition anatomique,

interposée entre la capsule et les fibres les plus superficielles du cristallin. Vers les régions équatoriales ces cellules augmentent de hauteur, s'allongent de plus en plus, et un examen attentif démontre jusqu'à l'évidence que *par leur transformation graduelle elles donnent naissance dans cette région aux fibres propres du cristallin*.

Les travaux de Leber (p. 290) ont mis en lumière l'importance du rôle physiologique de ces cellules. De même que la couche épithéliale qui tapisse la membrane de Descemet s'oppose, et s'oppose seule, à l'imbibition de la cornée par l'humeur aqueuse ; de même celle qui double la cristalloïde empêche l'humeur aqueuse de pénétrer *en nature* dans le tissu cristallinien. C'est elle qui règle le jeu des phénomènes endosmo-exosmotiques entre ce tissu et ce liquide ; c'est de l'intégrité de cet épithélium que dépendent par conséquent la nutrition du cristallin et le maintien de sa transparence. Rien d'étonnant dès lors à ce que les lésions soit spontanées, soit traumatiques qui l'intéressent aboutissent à un trouble nutritif, se manifestant par l'apparition d'opacités et la formation d'une cataracte.

La cataracte dite capsulaire est due à une prolifération de ces mêmes cellules épithéliales qui perdent leur transparence en se multipliant. A la suite de ce processus, celles qui tapissent immédiatement la cristalloïde présentent une forme étoilée et de nombreux prolongement hyalins par lesquels elles adhèrent à cette membrane ; les autres, fusiformes, sont disposées en plusieurs couches ; les plus internes d'entre elles, refoulées en dedans, pénètrent pour ainsi dire entre les fibres du cristallin. L'accumulation de ces éléments fusiformes constitue un véritable tissu ayant quelque analogie avec le tissu cellulaire.

Dans certains cas, en particulier dans les cataractes secondaires et dans les cataractes traumatiques, on trouve au niveau des plus internes de ces couches des cellules ayant des dimensions énormes, véritables *cellules gigantesques*, semblables à des vésicules.

Quelles que soient les transformations qu'elles subissent, les cellules de la cristalloïde ne fournissent jamais d'éléments purulents. Quand on trouve des leucocytes dans l'intérieur de la capsule, on peut donc être certain que celle-ci n'est pas intacte dans toute son étendue.

CRISTALLOÏDE.

L'enveloppe du cristallin est formée par une membrane hyaline, translucide, sans structure appréciable au microscope; on la désigne sous le nom de *cristalloïde* ou de *capsule* du cristallin. Elle jouit des mêmes propriétés que toutes les membranes vitreuses; c'est-à-dire qu'elle résiste parfaitement à l'action des réactifs chimiques et des processus pathologiques. Les seules altérations qu'elle subisse consistent dans son épaississement ou son amincissement, mais dans tous les cas elle conserve sa transparence parfaite.

Malgaigne a montré le premier que, dans les cataractes dites capsulaires, les opacités n'intéressent jamais la capsule elle-même, comme on le croyait jadis, mais seulement la couche épithéliale sous-jacente. Nous reviendrons plus tard sur ce point.

L'épaisseur de la cristalloïde varie suivant les régions et l'âge du sujet. Son maximum se trouve au pôle antérieur; elle atteint à ce niveau environ $0^{mm},012$ chez le nouveau-né et $0^{mm},016$ chez l'adulte. Son minimum est au pôle postérieur, où elle varie de $0^{mm},007$ à $0^{mm},008$.

Au niveau de l'insertion de la zonule sur la région équatoriale du cristallin, les fibres de cette membrane se soudent intimement avec la cristalloïde, à laquelle elles semblent unies par l'intermédiaire d'une substance vitreuse, amorphe, très-résistante. La souplesse, l'élasticité parfaite de la cristalloïde se prêtent à tous les changements de forme que subit le cristallin dans l'accommodation. C'est également grâce à ces propriétés que les lèvres de la plaie s'écartent largement lorsqu'on déchire cette enveloppe avec le kystitome, et laissent ainsi échapper son contenu cristallinien.

La capsule par suite d'altérations séniles augmente d'épaisseur. Elle peut alors présenter une assez grande résistance à l'action du kystitome; en même temps elle devient friable, cassante, prend un aspect strié, et, se rétractant sur elle-même, se détache quelquefois spontanément de la zonule (luxation spontanée du cristallin).

Dans quelques cas enfin on la trouve extrêmement mince; c'est ce qui a lieu parfois dans la cataracte calcaire. Quoi qu'il en soit, la cristalloïde conserve toujours toute sa transparence et les opacités qu'on y observe sont toujours exclusivement formées aux dépens des cellules épithéliales sous-jacentes.

Celles-ci forment, à l'état normal, une seule couche uniforme

interposée entre la capsule et les fibres les plus superficielles du cristallin. Vers les régions équatoriales ces cellules augmentent de hauteur, s'allongent de plus en plus, et un examen attentif démontre jusqu'à l'évidence que *par leur transformation graduelle elles donnent naissance dans cette région aux fibres propres du cristallin*.

Les travaux de Leber (p. 290) ont mis en lumière l'importance du rôle physiologique de ces cellules. De même que la couche épithéliale qui tapisse la membrane de Descemet s'oppose, et s'oppose seule, à l'imbibition de la cornée par l'humeur aqueuse ; de même celle qui double la cristalloïde empêche l'humeur aqueuse de pénétrer *en nature* dans le tissu cristallinien. C'est elle qui règle le jeu des phénomènes endosmo-exosmotiques entre ce tissu et ce liquide ; c'est de l'intégrité de cet épithélium que dépendent par conséquent la nutrition du cristallin et le maintien de sa transparence. Rien d'étonnant dès lors à ce que les lésions soit spontanées, soit traumatiques qui l'intéressent aboutissent à un trouble nutritif, se manifestant par l'apparition d'opacités et la formation d'une cataracte.

La cataracte dite capsulaire est due à une prolifération de ces mêmes cellules épithéliales qui perdent leur transparence en se multipliant. A la suite de ce processus, celles qui tapissent immédiatement la cristalloïde présentent une forme étoilée et de nombreux prolongement hyalins par lesquels elles adhèrent à cette membrane ; les autres, fusiformes, sont disposées en plusieurs couches ; les plus internes d'entre elles, refoulées en dedans, pénètrent pour ainsi dire entre les fibres du cristallin. L'accumulation de ces éléments fusiformes constitue un véritable tissu ayant quelque analogie avec le tissu cellulaire.

Dans certains cas, en particulier dans les cataractes secondaires et dans les cataractes traumatiques, on trouve au niveau des plus internes de ces couches des cellules ayant des dimensions énormes, véritables *cellules gigantesques*, semblables à des vésicules.

Quelles que soient les transformations qu'elles subissent, les cellules de la cristalloïde ne fournissent jamais d'éléments purulents. Quand on trouve des leucocytes dans l'intérieur de la capsule, on peut donc être certain que celle-ci n'est pas intacte dans toute son étendue.

CRISTALLIN.

Le tissu propre du cristallin, débarrassé de la capsule et de la couche épithéliale, paraît exclusivement composé de deux espèces de fibres : les unes, superficielles, sont les *fibres à noyaux;* les autres, qui constituent presque toute la masse, sont les *fibres dentelées.*

Les premières forment, tant à la face antérieure qu'à la face postérieure du cristallin, une couche périphérique de 0,3 environ. Ces fibres affectent la forme d'un prisme aplati à six côtés dont la longueur est indéterminée. Elles sont juxtaposées par leur face la plus large, qui est parallèle à la surface de la lentille, et l'angle saillant de chacun de leurs bords pénètre dans l'angle rentrant formé par deux autres fibres voisines. Leur largeur est de 0,007 à 0,009, leur épaisseur moitié moindre. Leurs faces et leurs bords sont lisses, sans saillies ni dentelures. Elles sont pâles, transparentes, et renferment un noyau; en se rapprochant des régions équatoriales du cristallin, ces fibres changent de longueur et de direction : elles deviennent de plus en plus courtes et décrivent des courbes à concavité antérieure; en ces points on constate d'une façon manifeste, comme nous l'avons déjà dit, qu'elles dérivent, par une série de transformations successives, des cellules épithéliales de la cristalloïde; le noyau qu'elles renferment n'est autre chose que le noyau de la cellule qui leur a donné naissance.

Au niveau de l'équateur, O. Becker a signalé l'existence de cellules particulières auxquelles cet auteur attribue un rôle prépondérant dans la génération des fibres cristalliniennes et qu'il désigne sous le nom de *cellules formatrices.* Mais pour quelques auteurs ces cellules ne présenteraient aucun caractère spécial et ne seraient que le premier degré de transformation des cellules épithéliales de la cristalloïde.

Les fibres dentelées forment la plus grande partie du cristallin; elles sont un peu moins larges que les précédentes et ne renferment pas de noyaux; mais ce qu'elles présentent de plus remarquable, ce sont de *fines dentelures régulières* sur les bords. Ces dentelures leur permettent de s'engrener réciproquement, de telle sorte que, peu adhérentes par leurs surfaces, elles le sont beaucoup plus par leurs bords; c'est ce qui explique pourquoi, sous l'influence de certains agents chimiques, le cristallin se décompose facilement en lamelles sans que les fibres elles-mêmes se dissocient.

Les fibres du cristallin ont assez de longueur pour parcourir

une grande étendue de sa surface; elles se rendent d'un hémisphère à l'autre en passant par l'équateur; unies les unes aux autres, elles forment des couches, et ces couches elles-mêmes juxtaposées forment des secteurs qui se rencontrent suivant certaines lignes qui apparaissent à la surface et dans la profondeur du cristallin.

Si l'on examine par transparence le cristallin d'un enfant, on voit sur la face antérieure une *figure étoilée* formée par trois rayons qui, partant du centre ou pôle, se rendent vers la périphérie; l'un de ces rayons est dirigé directement en haut, les deux autres obliquement, l'un en bas et en dedans, l'autre en bas et en dehors. Sur la face postérieure on constate une disposition analogue, avec cette différence toutefois que la direction de ces rayons n'est pas la même; celui qui est vertical est tourné en bas, et des deux autres, l'un se rend en haut et en dehors, l'autre en haut et en dedans. Cette figure est donc la même que celle de la face antérieure, sauf une rotation autour du pôle d'un angle de 120 degrés. Sur la face postérieure, il n'est pas rare de voir quatre rayons au lieu de trois ; du reste, leur nombre n'est pas constant, il augmente avec l'âge ; quelquefois ils se subdivisent et donnent naissance à des branches secondaires.

Soumis à l'action de certaines substances chimiques, le cristallin subit une véritable déhiscence et se sépare en un certain nombres de secteurs, suivant les rayons étoilés des deux faces. Or, comme ces rayons ne se correspondent pas, il en résulte que les surfaces de séparation des différents secteurs ne sont pas des plans, mais bien des surfaces courbes (surfaces gauches). Au niveau de ces surfaces de séparation, les fibres des divers secteurs se trouvent en contact par leurs extrémités terminales. D'après quelques histologistes, ce contact serait intime, immédiat; pour d'autres, les secteurs seraient séparés par de véritables fentes remplies de liquides, disposition anatomique peut-être en rapport avec les changements de courbure que subit le cristallin pendant l'accommodation.

Le premier phénomène qui survient quand une cataracte entre en voie de formation, est la séparation, la dislocation des lamelles du cristallin en certains points. Les *fissures* ainsi produites soit entre les lames, soit entre les différents secteurs, sont remplies d'abord par les liquides libres contenus normalement, bien qu'en très-faible quantité, dans l'intérieur du sac capsulaire; puis, plus tard, par ceux qui viennent du dehors par voie endosmotique. Leur accumulation dans ces espaces, et probablement aussi le

changement d'indice de réfraction qu'ils ont subi par suite d'altérations chimiques, donne naissance à l'apparition des premières opacités.

Celles-ci affectent une forme rayonnante, étoilée, en rapport avec la disposition anatomique des fibres cristalliniennes. Elles se montrent d'abord dans les régions équatoriales, où la dissociation des lamelles est plus accusée qu'aux pôles. Bientôt au voisinage de ces stries, de ces fentes, apparaissent des parties plus sombres. En les examinant au microscope, on est quelquefois tout étonné d'y trouver les fibres cristalliniennes encore parfaitement transparentes. L'apparition de ces opacités est probablement due alors au changement d'indice de réfraction, qui varie presque avec chaque fibre, de sorte que la juxtaposition de ces fibres toutes transparentes, mais toutes aussi inégalement réfringentes, donne lieu à la perte de transparence de l'ensemble. On peut comparer ce phénomène d'optique à celui qui fait paraître blanche la mousse d'une eau parfaitement limpide.

La première altération pathologique de la fibre cristallinienne consiste dans un *état finement granuleux* de son contenu. Peu à peu ces granulations moléculaires augmentent de nombre et de volume, se réunissent entre elles et finissent par prendre l'apparence de petites gouttelettes graisseuses réfléchissant fortement la lumière. A ce moment les fibres ont un aspect particulier, elles paraissent *striées* perpendiculairement à leur longueur. Bien que cette striation se rencontre quelquefois dans des cristallins normaux, elle a néanmoins une grande valeur anatomo-pathologique, car elle existe constamment dans la cataracte. Avec un fort grossissement, il devient visible qu'elle porte sur l'enveloppe de la fibre, qui est comme dentelée, et non sur son contenu, qui reste homogène. Bientôt surviennent des altérations plus profondes, la fibre change de forme; d'aplatie, elle devient cylindrique; elle se renfle en certains points et s'amincit dans d'autres. Cet aspect strié et cette déformation semblent dus à des phénomènes d'imbibition.

Plus tard la paroi propre de la fibre, altérée à son tour, se rompt, son contenu s'échappe au dehors sous forme de gouttelettes qui se répandent dans les milieux liquides environnants. On a donné à la substance ainsi formée le nom de *myéline;* son aspect, sa consistance et sa forme sont des plus variables.

A mesure que les lésions font des progrès, le contenu du cristallin se transforme de plus en plus complétement et arrive bientôt à ne plus former qu'un amas de matières grasses, de myéline et

de débris de fibres cristalliniennes. A la longue, cette masse, imbibée par les liquides voisins, se ramollit et devient peu à peu complétement fluide. Çà et là, au milieu de ces débris désorganisés, on trouve des cristaux de cholestérine qui, devenus assez gros pour être visibles à l'œil nu, apparaissent comme des paillettes étincelantes. Quelquefois il se dépose aussi de fins corpuscules calcaires dont l'accumulatiou forme des masses qui remplissent le sac capsulaire.

Bien que les éléments du cristallin ne puissent subir en somme qu'un petit nombre de métamorphoses régressives, il en résulte néanmoins, suivant la prédominance de telle ou telle altération et suivant le lieu qu'elles occupent, un assez grand nombre de variétés de cataracte.

ÉTIOLOGIE DE LA CATARACTE.

On désigne sous le nom de *cataracte* l'opacification plus ou moins complète du cristallin. Les différentes variétés de cataracte peuvent être divisées au point de vue de leur origine en quatre grandes catégories :

1° Les cataractes simples ou primitives, qui dépendent uniquement d'altérations survenues dans la constitution des fibres cristalliniennes;

2° Les cataractes compliquées ou secondaires, c'est-à-dire consécutives à d'autres lésions intra-oculaires;

3° Les cataractes qui dépendent d'un état morbide de l'organisme tout entier;

4° Les cataractes traumatiques.

1° La sclérose sénile du cristallin peut être prise comme type de la *cataracte simple primitive*. Pour en comprendre l'origine, il est nécessaire de suivre l'évolution des fibres cristalliniennes aux différentes époques de la vie.

Chez l'enfant, le cristallin, presque sphérique, complétement translucide, parfaitement souple, possède exactement la même densité au centre que dans les parties périphériques. Tant que son développement n'est pas complet, c'est-à-dire jusqu'à vingt-cinq ans, de nouvelles fibres prennent naissance dans les régions équatoriales et s'interposent en avant et en arrière des anciennes, en leur formant une série d'enveloppes concentriques. Les couches primitives sont ainsi peu à peu repoussées vers le centre; elles

se tassent, deviennent plus minces, plus denses, plus solides, et leur réunion finit par former le noyau. Avec les années, cette condensation des fibres centrales s'accentue encore ; en même temps il s'y joint des altérations particulières de structure. Elles perdent une certaine quantité d'eau, deviennent plus dures, plus sèches, leur transparence parfaite s'altère et fait place à une teinte d'un jaune ambré plus ou moins foncé, de sorte que le noyau est de plus en plus ferme, volumineux et opaque.

Cette évolution est comparable à celle des cellules de l'épiderme, qui se dessèchent, s'aplatissent et deviennent cornées à mesure qu'elles sont repoussées vers la surface cutanée par l'épithélium encore plein de vitalité et de sucs du corps muqueux de Malpighi. Mais, tandis que les vieilles cellules épidermiques s'exfolient à mesure que d'autres les remplacent, dans le cristallin les fibres anciennes sont progressivement tassées les unes contre les autres au centre de la lentille.

Quelles sont, au point de vue fonctionnel, les conséquences de ces phénomènes ? En premier lieu, le cristallin perd sa souplesse parfaite, il obéit moins facilement à l'action du muscle ciliaire, d'où *réduction de l'amplitude d'accommodation*, c'est-à-dire *presbytie*. Cette réduction ne se manifeste sensiblement que plus ou moins tard, mais elle existe en réalité de bonne heure. Une observation attentive prouve, en effet, que déjà vers l'âge de douze ans l'accommodation est moins puissante que dans les premières années de la vie.

En même temps que son élasticité disparaît, le cristallin change de forme, de sphérique il devient lenticulaire. De la diminution de sa courbure résultent une diminution correspondante de sa puissance dioptrique et l'apparition de l'hypermétropie.

Enfin, plus tard encore, à ces diverses modifications s'ajoutent la perte de transparence et la sclérose des fibres centrales, altérations qui sont le point de départ de la *cataracte sénile*.

Cependant, si la sclérose qu'on peut qualifier de *physiologique* était ici la seule cause en jeu, on comprendrait mal comment un grand nombre de vieillards sont épargnés par cette affection. Il serait difficile aussi d'expliquer pourquoi, suivant la remarque de de Græfe, l'un des deux yeux est toujours atteint avant l'autre, circonstance importante pour le pronostic, puisque l'opération a toujours plus de chances de succès sur celui qui a été le dernier atteint. Enfin, contrairement à ce qui a lieu, la cataracte sénile ne devrait jamais se rencontrer à un âge relativement peu avancé.

L'on est donc obligé d'admettre, pour expliquer la formation

de cette variété de cataracte, l'intervention d'autres causes, soit locales, soit générales, propres à hâter et à modifier la marche de la sclérose physiologique.

Iwanoff assigne ce rôle de cause déterminante à la *dégénérescence cystoïde* de la rétine, affection, suivant lui, extrêmement fréquente chez les personnes âgées. D'autres auteurs ont admis en pareil cas, mais sans fournir la preuve de leurs assertions, la dégénérescence athéromateuse des vaisseaux de la rétine, et peut-être même de la choroïde.

2° Les *cataractes compliquées, d'origine intra-oculaire*, se rencontrent fréquemment. Elles sont consécutives à des troubles de nutrition, qui peuvent se produire de plusieurs façons différentes. L'on sait que le cristallin, ne renfermant ni nerfs ni vaisseaux, se nourrit d'une façon toute spéciale, grâce aux phénomènes endosmo-exosmotiques qui ont lieu autour de lui. C'est en avant, entre ses couches antérieures et l'humeur aqueuse, que ces échanges moléculaires se font avec le plus d'activité. Pour qu'ils s'accomplissent régulièrement, deux conditions sont nécessaires : l'intégrité de la cristalloïde antérieure et de l'épithélium qui recouvre sa face profonde, et la composition normale de l'humeur aqueuse.

L'importance du rôle de la cristalloïde et surtout de l'épithélium qui la tapisse est démontrée par les cataractes traumatiques, où le cristallin s'altère et perd sa transparence aussitôt que ces parties sont lésées par un corps vulnérant.

On comprend aisément que les dépôts sur la cristalloïde antérieure, ou les synéchies qu'on observe dans diverses variétés d'irido-choroïdite chronique, produisent des désordres nutritifs analogues. Quant à l'humeur aqueuse, ses altérations retentissent également sur le cristallin, qu'elle imbibe et qu'elle est chargée de nourrir. C'est ainsi que les affections de la région ciliaire, d'où dépend la sécrétion de ce liquide, provoquent souvent le développement d'une cataracte. Par la même raison, la rupture spontanée ou traumatique de la zonule entraînera les mêmes conséquences, et le cristallin une fois luxé se trouvera dans des conditions de nutrition qui devront nécessairement lui faire perdre sa limpidité.

En arrière, le cristallin se trouve en rapport avec le corps vitré ; mais il n'y a pas sous la cristalloïde postérieure de couche épithéliale semblable à celle qui existe en avant ; il est certain d'ailleurs que le mouvement nutritif est beaucoup moins actif que de ce côté. Cependant là aussi il se fait des échanges moléculaires qui établissent une certaine solidarité entre le corps vitré et le cristallin, témoin les altérations de transparence qui surviennent dans les

couches corticales postérieures de cet organe à la suite du décollement de la rétine, de la myopie progressive avec ramollissement du corps vitré et de la rétinite pigmentaire.

Les opacités apparues dans ces conditions restent très-longtemps limitées aux couches postérieures, alors que les parties antérieures gardent encore toute leur limpidité. Nous verrons du reste, à propos du diagnostic, que les diverses variétés de cataracte d'origine intra-oculaire offrent quelques caractères propres de nature à révéler leur pathogénie.

3° Les *cataractes qui dépendent d'un état général* sont, comme les précédentes, le résultat de troubles nutritifs qui, au lieu d'avoir une origine locale, sont la conséquence d'un vice de l'organisme tout entier.

Nous avons vu que le cristallin se nourrit par l'intermédiaire de l'humeur aqueuse. Si des causes générales viennent modifier la composition physique et chimique de ce liquide, on comprend facilement qu'il surviendra des altérations dans la texture des fibres cristalliniennes. Il est hors de doute, en effet, que l'humeur aqueuse, et par son intermédiaire le cristallin, s'assimilent en partie les diverses substances introduites dans la circulation ; seulement, comme ce dernier organe ne possède pas de vaisseaux, ces matériaux y pénètrent et en sont éliminés plus tard que dans les autres parties de l'économie.

D'intéressantes expériences pratiquées sur l'homme et sur les animaux ont mis ces faits en lumière.

Du carbonate de lithine injecté dans les veines d'un chien se retrouve toujours au bout d'une heure dans l'humeur aqueuse et le cristallin. Bowman a démontré qu'il en est à peu près de même chez l'homme, en mettant à profit des malades qu'il devait opérer de cataracte. Il leur a fait prendre une certaine quantité de la même substance et en a constaté la présence dans le cristallin extrait deux heures et demie ou trois heures après. Au bout de quatre jours il en a encore trouvé de très-petites quantités dans cet organe, mais en attendant six ou sept jours il n'y en avait plus trace.

Il est donc certain que les substances en circulation dans le sang et dans les humeurs doivent de la même façon parvenir jusqu'au cristallin pour y provoquer des troubles nutritifs et des opacités.

Ig. Mayer a publié des observations qui prouvent que l'ergotisme peut également prédisposer au développement de la cataracte. Les altérations de transparence du cristallin marchent de

pair avec les autres symptômes produits par cette sorte d'intoxication. Elles surviennent chez les malades qui ont déjà eu des crampes, de la contracture avec anesthésie, ou des grangrènes des extrémités.

De même, si la densité du sérum sanguin est augmentée par le fait d'une maladie générale, la densité de l'humeur aqueuse s'élèvera parallèlement. Suivant les lois physiques de l'osmose, ce liquide cédera moins aux milieux voisins et par contre leur empruntera davantage. Dans le cristallin, le mouvement exosmotique l'emportera donc sur le mouvement endosmotique, d'où déperdition d'une certaine quantité d'eau et perte de sa transparence. C'est exactement ce qui a lieu chez les diabétiques, dont les humeurs sont rendues plus denses par la présence du sucre.

Les ingénieuses expériences de Kunde ont du reste établi ces faits d'une façon péremptoire.

En injectant des solutions salines, de chlorure de sodium par exemple, dans les veines des grenouilles, de manière à élever la densité du sérum sanguin, cet observateur a fait apparaître des opacités dans leur cristallin. On obtient le même résultat en plaçant ces animaux dans une étuve de manière à leur faire perdre par évaporation une grande quantité d'eau. Le cristallin, devenu opaque dans ces conditions, reprend même sa transparence dès que la grenouille est de nouveau plongée dans l'eau.

Chez l'homme, nous retrouvons les grandes déperditions d'eau, comme cause de cataracte, dans le diabète insipide. C'est incontestablement aussi par le surcroît d'évaporation cutanée auquel ils sont soumis, qu'il faut expliquer la fréquence de cette affection chez les verriers, chez les individus qui travaillent le fer incandescent, et généralement chez tous les ouvriers que leur profession expose à l'action de foyers ardents.

Enfin la fréquence plus grande de la cataracte à la campagne qu'à la ville est peut-être due également aux sueurs abondantes que provoquent les rudes travaux des champs.

4° Les *cataractes traumatiques* sont le plus souvent consécutives à une lésion de la cristalloïde ; en raison de leur importance, elles seront l'objet d'un chapitre spécial.

SYMPTOMES ET DIAGNOSTIC DE LA CATARACTE.

Les anciens médecins ne possédaient presque aucun signe capable de leur faire reconnaître la cataracte au début. Il leur était à peu

près impossible de distinguer à cette période une opacité légère du cristallin, d'une atrophie commençante du nerf optique, d'un glaucome, et en général de toute autre affection profonde de l'œil; aussi attachaient-ils une grande importance à certains signes extérieurs de ces maladies, qui ont bien perdu de leur valeur aujourd'hui que nous possédons des méthodes de diagnostic infiniment plus précises. Ainsi, à une époque encore peu éloignée, on accordait beaucoup d'attention à la *démarche* du malade, qui dans l'amaurose tiendrait la tête haute pour utiliser le plus de lumière possible, tandis qu'il courberait le front en avant, pour chercher l'ombre, dans la cataracte.

Quand les opacités, ayant envahi le champ pupillaire, étaient devenues apparentes, on considérait comme un signe important l'apparition d'un liséré noirâtre sur le bord de l'iris. On prenait ce liséré pour l'ombre portée de ce diaphragme sur le cristallin cataracté, ignorant que le contact entre ces deux organes est immédiat sur tout le pourtour de la pupille, ainsi que l'a démontré depuis Helmholtz. Ce qui passait autrefois pour une ombre portée n'est autre chose que le *liséré pigmentaire* de l'iris, qui ressort nettement sur le fond mat et blanchâtre du cristallin opacifié, au lieu de se perdre sur la couleur noire normale de l'ouverture pupillaire.

Plus tard, Sanson appliqua au diagnostic de la cataracte la découverte, faite par Cramer, des images lumineuses formées sur les faces antérieure et postérieure du cristallin. Nous verrons que ce moyen, déjà beaucoup plus précis que les précédents, est encore utilisé aujourd'hui; il permet notamment de distinguer les opacités qui siégent dans le cristallin de celles qui occupent le corps vitré.

Actuellement, tous ces signes doivent céder le pas à ceux que nous fournissent l'*examen ophthalmoscopique* et l'*éclairage oblique*. Grâce à ces nouvelles méthodes d'exploration, le diagnostic de la cataracte a acquis, on peut le dire, un degré de précision presque parfait.

I

Examen du cristallin à l'éclairage oblique. — Si l'on projette sur la face antérieure du cristallin d'un enfant le sommet du cône lumineux formé par une lentille de 2 pouces et demi de foyer, la pupille apparaît extrêmement noire, et c'est à peine si l'on aperçoit dans toute son étendue un très-léger chatoiement. Mais déjà, vers l'âge de vingt ans, on commence à voir un reflet étoilé rappelant par sa forme la disposition rayonnante de la face antérieure

du cristallin. A mesure que le sujet avance en âge, ces reflets deviennent plus marqués, et ils prennent en même temps une teinte grisâtre plus ou moins foncée. Chez les vieillards ils sont quelquefois tellement apparents, qu'il n'est plus besoin de l'éclairage oblique pour les découvrir. On les distingue aisément à l'œil nu et ils en imposent même parfois à un observateur inexpérimenté pour un commencement de cataracte. Ces reflets peuvent exister alors même que le cristallin a encore toute sa transparence. Ils sont dus dans ce cas à un simple changement survenu dans l'indice de réfraction des diverses couches formées par les fibres cristalliniennes. A mesure que l'on avance en âge, ces couches devenant de plus en plus denses et par suite de plus en plus réfringentes vers le centre de la lentille, la lumière qui les traverse subit une réflexion partielle graduellement croissante en passant de l'une à l'autre, d'où la formation de ce reflet; sa présence n'a donc que peu de valeur et appelle toujours un examen plus approfondi.

Chez les vieillards, le noyau sclérosé vu à l'éclairage oblique présente souvent une teinte jaunâtre qui pourrait faire croire à un commencement de cataracte, alors que le cristallin est encore parfaitement transparent, ainsi que l'ophthalmoscope permet de le reconnaître.

Ces causes d'erreur mises à part, il est certain que l'éclairage oblique permet en général de distinguer avec netteté les opacités véritables et d'en bien reconnaître la forme, le siége et l'étendue.

Examen à l'ophthalmoscope. — En regardant le fond de l'œil avec le miroir de l'ophthalmoscope seul, on voit une lueur rougeâtre occupant toute l'ouverture pupillaire, lumière réfléchie par les membranes profondes à travers les milieux transparents. S'il n'existe aucun obstacle au passage des rayons lumineux, le disque rougeâtre est d'une homogénéité parfaite et l'on n'y aperçoit aucune tache sombre. Mais, s'il se trouve une opacité quelconque dans les milieux de l'œil, elle apparaît sous forme d'un petit point noir d'autant plus foncé qu'elle arrête plus complétement les rayons lumineux. Aussi, pour arriver à percevoir les fines opacités, faut-il se servir d'un miroir faiblement éclairant, tel que le miroir plan. Avec un miroir concave, la lumière réfléchie par le fond de l'œil, en quantité trop considérable, pourrait traverser des taches légères, qui dès lors passeraient inaperçues.

L'ophthalmoscope nous révèle donc d'une *manière certaine* l'existence des opacités siégeant dans les milieux transparents. Mais il reste à déterminer si elles occupent la cornée, le cristallin ou le corps vitré. Si elles sont dans la cornée, l'examen à l'éclai-

rage oblique nous le fera aisément reconnaître; si elles ont envahi le corps vitré, il arrivera bien rarement qu'elles soient fixes, et leurs mouvements, au moindre déplacement de l'œil malade, permettront de leur assigner leur véritable situation.

Mais, en dehors de ces signes, l'ophthalmoscope peut encore, à lui seul, nous renseigner sur le siége des points opaques. Supposons, en effet, qu'ils occupent *le plan même de l'ouverture pupillaire ;* si l'observateur armé du miroir se déplace dans un certain sens, de haut en bas, par exemple, la position de l'opacité par rapport au bord de la pupille reste évidemment la même, puisque ces parties sont dans le même plan. Au contraire, si l'opacité est située en avant, elle semblera se rapprocher du bord supérieur de la pupille quand on se déplacera en haut, et du bord inférieur quand on s'abaissera. L'inverse aura lieu si l'opacité est en arrière du plan pupillaire: elle semblera s'écarter du bord de la pupille en sens inverse des mouvements de l'observateur. *Le déplacement parallactique des opacités relativement au bord pupillaire nous renseignera donc sur leur situation.*

On arrivera à déterminer sûrement ainsi la position des opacités. Est-on parvenu à établir qu'elles sont dans le cristallin, la question n'est pas encore résolue d'une façon complète ; il reste à savoir si elles occupent les couches corticales antérieures, le noyau ou les couches corticales postérieures. Dans ce but on recherchera les images formées sur la cristalloïde antérieure et sur la postérieure; ce signe, déjà indiqué par Sanson, donnera de précieuses indications sur le point de diagnostic qui nous occupe.

Dans les conditions normales, en plaçant une lampe à 1 mètre environ d'un œil sain, et en projetant l'image de la flamme sur le cristallin au moyen d'une lentille convexe de 2 pouces et demi de foyer, on aperçoit distinctement trois images. La première, droite, très-brillante, est formée par la surface convexe de la cornée ; la seconde, plus petite, renversée, moins brillante que la précédente et située plus en arrière, est due à la cristalloïde antérieure; enfin la troisième, placée beaucoup plus en arrière, droite, plus grande que les deux autres et plus pâle, est donnée par la cristalloïde postérieure. En imprimant de légers mouvements à la lentille, on voit les deux images droites se déplacer dans le même sens, tandis que l'image renversée se meut en sens inverse. Ces images sont très-nettes et très-faciles à voir sur le fond noir de l'ouverture pupillaire. Si elles manquent alors que la pupille conserve son apparence normale, c'est une preuve que le cristallin

n'est plus en place, et c'est même là le meilleur signe que nous ayons pour diagnostiquer sa présence ou son absence.

S'il existe des opacités dans les masses corticales antérieures sous-jacentes à la cristalloïde les deux images cristalliniennes font défaut et sont remplacées par une teinte blanchâtre ou grisâtre produite par la réflexion de la lumière sur les parties opaques. Siégent-elles uniquement dans les couches corticales postérieures, l'image renversée disparaît pour faire place à un reflet diffus formé également par les rayons réfléchis en tous sens; quant à l'image de la cristalloïde antérieure, elle persiste, mais elle est difficile à apercevoir, parce qu'elle tranche moins nettement sur la pupille devenue grisâtre.

Quand le cristallin est le siége d'opacités diffuses, le reflet donné par la cristalloïde postérieure prend une *teinte rougeâtre* due à ce que les rayons réfléchis qui traversent ce milieu trouble sont formés de lumière composée. Cette apparence est dans certains cas assez marquée pour occasionner des méprises et faire croire à une ancienne extravasation sanguine. Si les dépôts opaques siégent sur la cristalloïde postérieure du côté du corps vitré et sont par conséquent en dehors du cristallin, les trois images subsistent, celle qui est renversée prend même un *éclat plus vif* que d'habitude.

Quelquefois enfin, les taches étant limitées au pôle postérieur du cristallin, il est facile de constater leur situation précise en faisant mouvoir le globe oculaire de divers côtés ; car se trouvant alors *au-delà du centre de rotation* de la lentille, situé, comme on le sait, un peu en avant de son pôle postérieur, on les voit se déplacer en sens inverse des mouvements de l'œil ; elles descendent quand le malade regarde en haut et s'élèvent quand il regarde en bas.

II

Troubles fonctionnels. — La cataracte provoque des troubles fonctionnels extrêmement variables, en rapport avec le *siége*, la *nature* et la *disposition* des opacités qui ont envahi le cristallin. Tant que celles-ci n'occupent que les régions équatoriales au-delà des limites de la pupille, elles ne donnent lieu à aucun trouble visuel et si on découvre leur présence, c'est quelquefois par hasard, en examinant l'œil pour tout autre motif. Mais dès qu'elles empiètent sur le champ pupillaire, la vision est atteinte. Si elles marchent de la

périphérie vers le centre, le malade voit mieux quand la pupille est petite, contractée, que lorsqu'elle est largement dilatée ; au contraire, si elles débutent par le centre du cristallin, ce qui est le cas le plus commun, la dilatation de la pupille améliore la vision et les malades distinguent mieux les objets à contre-jour et au crépuscule, ou encore quand on instille dans leur œil, quelques gouttes d'une solution d'atropine.

Quant à la diminution de l'acuïté visuelle provoquée par la présence des parties opaques, nous ne pouvons que répéter ici ce que nous avons déjà dit à propos des leucômes de la cornée. Les mêmes explications s'appliquent en tous points et font aisément comprendre pourquoi telle opacité très-apparente, mais nettement circonscrite, provoque un trouble de la vision moins considérable qu'une altération de transparence légère, mais diffuse.

Au début, les malades se plaignent quelquefois de *mouches volantes*. Souvent la *réfraction se modifie :* la presbytie augmente de plus en plus à cause de la densité croissante des fibres cristalliniennes sclérosées : parfois il survient de la myopie. Scarpa expliquait ce dernier phénomène par une exagération de la courbure du cristallin. Pour Arlt, il ne se produirait que lorsque les opacités sont placées de manière à arrêter les rayons lumineux qui tombent sur le centre de la lentille et à ne laisser passer que ceux qui arrivent à la périphérie. Dans ce cas, la réfraction ne se faisant que par les parties équatoriales, l'image diffuse irait se former en avant de l'écran rétinien.

On peut observer de la *polyopie monoculaire*, de l'*astigmatisme irrégulier* par le fait des changements survenus dans les divers secteurs du cristallin, et de leur dislocation.

III

L'existence de la cataracte une fois reconnue, il importe de savoir à quelle variété on a affaire et de déterminer si elle est simple, ou si elle se complique de lésions du fond de l'œil.

Ce que nous avons déjà dit en parlant de l'éclairage oblique et de l'examen à l'ophthalmoscope, nous dispensera d'entrer dans de plus grands détails sur le premier point. Grâce à ces moyens d'exploration, le diagnostic différentiel de chacune des variétés anatomiques de cataracte sera facilement établi. Nous y reviendrons, du reste, à propos de chacune d'elles.

Au *point de vue opératoire* il est fort utile de connaître le degré de consistance, de *maturité* de la cataracte. Dans ce but, on dilatera la pupille par l'atropine et grâce à l'éclairage oblique on reconnaîtra si la cataracte est *complète* ou *incomplète*, si le noyau est volumineux, s'il existe des opacités sous-jacentes à la capsule; ainsi on pourra se faire une idée exacte de l'état de la lentille.

Sa *consistance* est en rapport avec sa coloration *jaune ambrée*, elle est d'autant plus ferme que cette teinte est plus foncée. Celle-ci occupe-t-elle presque toute son étendue sans qu'il y ait de parties blanchâtres, on peut être certain qu'il s'agit d'une sclérose à peu près complète et que, le cristallin étant volumineux et résistant, il faudra, pour l'extraire, pratiquer une large section scléroticale.

L'*examen de l'iris* fournit aussi des renseignements sur le *volume de la cataracte*. Est-elle peu volumineuse, ce diaphragme n'est plus en contact avec elle et le bord pupillaire en est séparé par un cercle noir plus ou moins large; est-elle volumineuse au contraire, l'iris se trouve refoulé en avant.

Dans la recherche des complications possibles de la cataracte, on examinera d'abord avec soin les voies lacrymales, la conjonctive et la cornée, nous renvoyons le lecteur aux chapitres traitant de ces affections. Le changement de coloration de l'iris, l'immobilité, la déformation de la pupille, les synéchies postérieures sont autant d'indices qui devront faire craindre des complications intra-oculaires. Pour s'assurer de l'existence ou de l'absence de lésions des membranes profondes d'où dépend, sinon le succès de l'opération, du moins le degré de vision qu'elle pourra rendre au malade, on tiendra compte des commémoratifs; on s'informera s'il n'y a pas eu autrefois des douleurs, des mouches volantes ; on explorera le degré de tension de l'œil ; enfin, on déterminera avec le plus grand soin : 1° *l'état de la perception lumineuse;* — 2° *l'étendue du champ usuel;* — 3° *la faculté de projection de la rétine.*

Dans une cataracte complète, si les membranes profondes sont dans un état d'intégrité parfaite, le malade, placé à contre-jour, doit pouvoir distinguer les mouvements de la main promenée devant lui et la suivre du regard. Dans une chambre obscure, il doit lui être possible d'apercevoir la flamme d'une bougie à une certaine distance, variable suivant la nature des opacités cristalliniennes. La cataracte sénile, avec un noyau très-volumineux, homogène, condensé et une couche corticale très-mince, per-

met de voir la flamme de très-loin, à 20 ou 30 pieds de distance. Les cataractes demi-molles, au contraire, où les masses sont pâteuses, font déjà disparaître toute perception à 18 pieds sans qu'on puisse conclure à une altération quelconque de la rétine. Enfin les cataractes tout à fait molles, dans lesquelles le cristallin est comme émulsionné, les *cataractes lactées* des jeunes sujets sont celles où la perception est le plus faible ; elle peut cesser parfois à la distance de 8 à 12 pieds. Quant aux cataractes calcaires, elles ne se laissent traverser par aucun rayon lumineux, ceux-ci n'arrivent à la rétine qu'en pénétrant dans la sclérotique, de plus les opacités de cette nature indiquent en général des altérations graves du fond de l'œil.

L'état de la réfraction a une certaine importance dans la recherche qui nous occupe. En plaçant des verres concaves au-devant d'un œil myope et des verres convexes au-devant d'un œil hypermétrope atteints de cataracte, on réunit plus exactement les rayons lumineuxsur la rétine et par là on augmente la perception du sujet.

Après ce premier examen il faut explorer le *champ visuel* et voir s'il n'y existe pas de *lacunes*. Pour cela on invite le malade à regarder dans la direction de sa main placée au-devant de son œil et celui-ci étant ainsi maintenu fixe on promène une bougie dans toute l'étendue du champ visuel; quelle que soit la direction donnée à la flamme, il faudra qu'il puisse indiquer toujours sa position. On recherchera surtout si la perception lumineuse est conservée dans la partie supérieure du champ visuel, car les décollements de la rétine siégent presque toujours en bas.

Il ne faut pas s'attendre, alors même que cette lésion existe, à ce que toute trace de perception disparaisse dans la région correspondant à la partie décollée, car la lumière traversant des milieux troubles, subit une dispersion qui l'empêche d'aller frapper uniquement les points insensibles ; il suffira donc que l'impression produite par la flamme soit fortement amoindrie dans telle ou telle partie du champ visuel pour en conclure qu'il existe, du côté correspondant, soit un décollement, soit toute autre lésion capable de donner lieu à un scotôme.

Enfin, quand le cristallin est cataracté, mais que les membranes sont intactes et le corps vitré transparent, la rétine doit conserver sa *faculté de projection*. En effet, bien que devenu opaque, le cristallin possède encore, grâce à sa forme lenticulaire et à son homogénéité relative, le pouvoir de converger les rayons lumineux en un point déterminé. Si la flamme de la bougie se

trouve placée en dedans, par exemple, les rayons lumineux qu'elle envoie vers l'œil iront se réunir en plus grande quantité qu'ailleurs sur la portion externe de la rétine, et le malade indiquera avec le doigt la direction de la lumière. Pour obtenir des résultats encore plus précis, on peut se servir du miroir de l'ophthalmoscope.

Avec cet instrument il est facile de projeter brusquement un faisceau lumineux dans une proportion quelconque de la rétine sans passer par des positions intermédiaires, tandis que, la bougie n'étant menée que peu à peu d'un point à un autre, le malade peut suivre la flamme et avoir conscience de ce déplacement.

La recherche des *phosphènes* peut encore avoir un certain intérêt au point de vue de l'état des membranes profondes.

En pressant avec l'extrémité d'une tige sur divers points du globe oculaire, on doit, si la rétine est saine, provoquer l'apparition de phosphènes dans les points correspondants. Mais ce signe, ayant beaucoup moins de valeur et de précision que les précédents et étant beaucoup plus difficile à établir nettement, vu les réponses souvent peu précises des malades, est rarement mis à profit. Il devient du reste inutile quand on a eu recours aux modes d'examen que nous avons indiqués.

CATARACTE SÉNILE.

Le nom même de cette variété de cataracte, la plus commune de toutes, indique qu'elle est propre aux individus âgés; on ne l'observe jamais, en effet, que chez les personnes ayant dépassé la cinquantaine.

Elle est caractérisée par ce fait que l'opacification des couches périphériques du cristallin survient alors seulement que le noyau a déjà subi la *sclérose complète*. Il en résulte que celui-ci reste toujours en dehors des atteintes du processus, lors même que toutes les masses corticales antérieures et postérieures sont déjà le siége des lésions les plus avancées. Aussi après l'extraction trouve-t-on constamment un noyau dur sclérosé, d'une couleur jaune ambrée, quelquefois rougeâtre, mais ayant conservé sa transparence à la lumière transmise, et n'ayant en aucune façon subi les altérations caractéristiques de la cataracte.

Généralement les opacités apparaissent d'abord dans les régions

équatoriales; elles offrent l'apparence de stries triangulaires de couleur grisâtre dont la base est tournée vers la périphérie du cristallin et le sommet vers la pupille. Ces stries occupent d'habitude tout le pourtour de la lentille, elles semblent siéger dans les couches corticales les plus voisines du noyau.

O. Becker a émis, pour expliquer ce siége et ce mode de développement particulier de la cataracte sénile, une opinion qui semble fort rationnelle et qui trouve un important appui dans l'anatomie pathologique. Les parties centrales du cristallin en se sclérosant se condenseraient, diminueraient de volume, de sorte qu'il se ferait une *véritable disjonction entre le noyau rétracté et les couches corticales adjacentes*. L'intervalle ainsi formé serait comblé par le liquide physiologique contenu dans le cristallin et par celui qui remplit le canal de Petit; puis, les fibres adjacentes, par suite de leur imbibition, deviendraient opaques.

Comme on le voit, cette hypothèse fait aisément comprendre pourquoi les altérations débutent toujours par les couches les plus voisines du noyau sclérosé, qui subissent les premières, les troubles nutritifs résultant de cette dissociation.

Quant à l'apparition précoce des opacités dans les régions équatoriales et non dans les parties centrales, elle trouve son explication dans l'adhérence des masses corticales avec la capsule et la zonule. Celle-ci jouissant elle-même d'une certaine fixité, il en résulte que les couches avoisinantes suivent plus difficilement le mouvement de retrait du noyau que celles qui occupent les pôles de la lentille. Leur dissociation et par suite leur opacification doit donc être aussi plus rapide et plus complète.

Au début, les stries légères qui apparaissent sur le pourtour du cristallin (*cataracte commençante*) sont assez difficiles à découvrir. Elles peuvent passer inaperçues si l'on ne prend quelques précautions et ce n'est souvent qu'en dilatant largement la pupille par des instillations d'atropine qu'on peut constater leur présence. Quand elles sont *très-fines*, *très-tenues*, *linéaires* et qu'elles n'avancent que très-peu vers le centre de la lentille, on pourrait les confondre avec d'autres opacités qui, présentant à peu près le même aspect et occupant assez souvent une situation analogue, restent généralement *stationnaires* et n'ont dans tous les cas qu'une *marche extrêmement lente*. Aussi, quand les troubles de transparence sont encore assez peu accusés pour que cette méprise soit possible, quand la diminution de la vision est insignifiante, il est préférable de se tenir sur la réserve et de ne pas avouer au malade qu'il est atteint d'un commencement de cataracte. On

attendra, pour porter ce diagnostic d'une façon certaine, l'apparition de symptômes qui ne laissent plus aucun doute sur la marche progressive des opacités.

Bientôt, en effet, si les couches corticales doivent être entièrement envahies, les stries linéaires changent de forme ; elles s'élargissent surtout à leur base vers l'équateur du cristallin, tandis que leur extrémité dirigée vers le centre de la pupille se bifurque. Les unes, plus longues, arrivent peu à peu dans le champ pupillaire, tandis que les autres restent encore cachées derrière l'iris. A cette période il est possible d'explorer les couches corticales postérieures et d'y constater une disposition analogue ; avec cette différence pourtant que les stries les plus étendues de ce côté, semblent correspondre à celles qui le sont le moins sur la face antérieure. Cette alternance paraît être en rapport avec la disposition étoilée en sens inverse des fibres cristalliniennes dans ces deux régions.

Peu à peu les stries opaques s'élargissant encore, finissent par se toucher à leur base et par former un cercle complet sur tout le pourtour du cristallin, alors que leurs extrémités effilées sont encore distinctes et éloignées les unes des autres au centre de la pupille.

A l'œil nu les stries les plus larges de forme triangulaire, présentent une teinte grise-bleuâtre ou blanchâtre. Leur *aspect brillant*, un *chatoiement particulier*, leur *grande largeur*, indiquent une *marche rapide* et empêchent de les confondre avec les fines opacités que nous avons déjà signalées et qui restent stationnaires. D'une façon générale, du reste, on peut dire que l'évolution d'une cataracte sera d'autant plus prompte que ces stries seront plus larges et auront un reflet bleuâtre plus marqué. Si elles sont étroites, ternes, d'un gris jaunâtre foncé, on pourra être assuré qu'il s'écoulera un temps fort long avant que la cataracte soit complète.

Examinées avec le miroir ophthalmoscopique, ces opacités interceptent complétement la lumière transmise, et apparaissent comme des points ou des taches sombres qui se détachent avec netteté sur le fond rouge de l'œil.

L'emploi de l'éclairage oblique joint à cette première exploration nous renseignera sur le degré d'évolution et de maturité de la cataracte. Quand les stries se seront élargies au point de se réunir par leurs bords, elles ne laisseront plus pénétrer les rayons lumineux, et il sera impossible d'apercevoir la lueur rougeâtre du fond de l'œil. Pour être certain que la totatilé des masses corticales

est envahie, et se rendre compte de l'état des couches sous-jacentes à la cristalloïde antérieure, il faudra explorer aves soin la surface du cristallin à l'éclairage latéral. Quand le bord pigmenté de l'iris tranchera nettement sur le fond mat et grisâtre de la cataracte et semblera en contact immédiat avec elle, on pourra être certain que les masses corticales seront complétement opacifiées. S'il reste, au contraire, une couche transparente au-dessous de la capsule on apercevra une zone circulaire noire entre le bord pupillaire et le fond opaque. C'est l'ombre portée de l'iris déjà signalée par les anciens ; elle sera d'autant large que la couche non encore altérée sera plus épaisse.

Bien qu'à ce moment il soit absolument impossible de voir ce qui se passe dans les couches corticales postérieures, on sait que l'évolution du processus y est analogue et que les lésions marchent de pair des deux côtés, de sorte que la cataracte est certainement *complète* quand les masses antérieures sont tout à fait opaques.

Arrivé à cet état le cristallin est généralement augmenté de volume, l'iris est refoulé un peu en avant et la chambre antérieure est diminuée en profondeur. Si l'extraction n'est pas pratiquée à ce moment, on voit survenir bientôt des *phénomènes régressifs* importants à connaître. L'enveloppe des fibres cristalliniennes se rompt, leur contenu subit la dégénérescence graisseuse, il se fait des dépôts de matières grasses et de cholestérine. Cette désorganisation s'accompagne d'un ramollissement de plus en plus marqué des couches corticales, qui finissent par devenir fluides et forment une véritable émulsion. Le noyau n'étant plus dès lors maintenu en place, cède à l'action de la pesanteur et tombe à la partie déclive de la chambre antérieure où on le reconnaît à sa couleur jaunâtre qui fait tache sur le fond gris-blanchâtre uniforme de la cataracte (*cataracte de Morgagni*).

Parmi les métamorphoses qui surviennent encore lorsqu'une cataracte sénile complétement mûre reste en place, l'on doit signaler l'apparition d'*opacités capsulaires* venant se surajouter à la cataracte déjà formée. Il se fait dans ce cas une prolifération des cellules épithéliales sous-jacentes à la cristalloïde caractérisée extérieurement par l'apparition de taches blanchâtres occupant d'ordinaire le centre du cristallin. Ces opacités nouvelles se présentent sous forme de *plaques* à contours irréguliers et anguleux et n'offrent jamais l'apparence de stries ou de rayons étoilés. Leur diamètre dépasse rarement celui de la pupille moyennement dilatée ; leur teinte blanche très-apparente, leur forme spéciale, leur situa-

tion tout à fait superficielle, les fait aisément distinguer des masses corticales opaques qu'elles recouvrent.

La prolifération des cellules épithéliales de la cristalloïde s'accompagne à la longue de rétraction, rétraction qui se fait sentir sur la capsule elle-même. Celle-ci subit alors à son tour un mouvement de retrait plus ou moins accentué, et il se forme de véritables plis à sa surface.

A ce moment, la capsule peu quelquefois se détacher spontanément à son insertion avec la zonule et il en résulte une *luxation spontanée* du cristallin cataracté. Au point de vue opératoire, il est important de connaître ces altérations de la cristalloïde ainsi que d'autres analogues qui, portant sur la zonule, rendent ses fibres rigides et cassantes.

Aussi quand on opère un malade atteint de cataracte sénile ayant dépassé le degré de maturité complète, il faut s'attendre au moment où, la section cornéenne terminée, le cristallin est refoulé en avant, à la rupture de la zonule et à l'issue du corps vitré. On prendra donc ses précautions en conséquence.

La cataracte sénile qui survient fréquemment chez les *myopes* d'un fort degré, présente quelques particularités qu'il est bon de connaître. Les stries partant de l'équateur du cristallin sont *très-fines*, très-distinctes les unes des autres, indice certain, comme nous l'avons déjà dit, d'une évolution extrêmement lente. En même temps qu'elles apparaissent dans les régions équatoriales, la couche corticale péri-nucléaire devient opaque au centre même de la lentille, en face l'ouverture pupillaire; par suite, la vision baisse très-rapidement et se trouve notablement améliorée par la dilatation de la pupille. L'examen ophthalmoscopique révèle l'existence d'une zone encore transparente entre les stries périphériques et la partie centrale opaque du cristallin. Il est quelquefois remarquable de voir combien cette dernière opacité si apparente à l'œil nu et à l'éclairage oblique, se laisse facilement traverser par la lumière transmise; aussi l'examen du fond de l'œil qu'on aurait cru impraticable au premier abord, est-il encore possible.

Cette variété de cataracte se développe très-lentement. Il faut, en général, plusieurs années pour qu'elle envahisse la totalité des couches corticales.

L'*étiologie* de la cataracte sénile est encore très-obscure. D'après quelques statistiques, elle se présenterait plus souvent sur les yeux dont l'iris est bleu, que sur ceux où il a une autre couleur. Elle serait aussi plus fréquente chez l'homme que chez la femme, enfin elle est incontestablement plus répandue dans certaines contrées

que dans d'autres. L'*influence héréditaire* est également hors de doute ; cette affection survient souvent de génération en génération, en vertu d'une prédisposition spéciale transmise de père en fils, et il n'est pas rare de la voir atteindre à la fois plusieurs membres de la même famille.

Bien qu'on puisse la considérer en grande partie comme le résultat d'une sclérose du noyau du cristallin et qu'il soit naturel de la rapprocher à ce titre d'autres altérations séniles analogues, telles que la dégénérescence athéromateuse des artères, le changement de coloration des cheveux, la sécheresse et les rides de la peau, il n'en est pas moins vrai que cette sorte de cataracte doit reconnaître d'autres causes déterminantes, puisque tous les vieillards n'en sont pas atteints et que chez ceux mêmes qu'elle frappe elle est toujours plus avancée sur l'un des deux yeux.

Les causes qui viennent se surajouter à l'altération sénile physiologique sont-elles locales ou générales? C'est ce qu'on ignore encore. Les diverses hypothèses avancées à ce sujet ne sont pas appuyées sur des preuves assez solides pour que nous puissions les rapporter ici.

CATARACTE NOIRE PIGMENTAIRE.

La *cataracte noire*, ainsi nommée par quelques auteurs à cause de sa coloration foncée, se détache moins nettement que les autres variétés sur le champ pupillaire. Cette particularité aurait même empêché quelquefois d'en reconnaître l'existence; mais une pareille erreur, possible tout au plus si l'on se contentait d'un examen superficiel, sera toujours évitée quand on se servira de l'éclairage oblique et de l'examen ophthalmoscopique.

Dans cette forme la dégénérescence scléreuse envahit non-seulement la partie centrale du cristallin, mais encore les couches corticales adjacentes, de sorte que le noyau devient très-volumineux et peut même arriver à comprendre la totalité de la lentille. Les couches successivement atteintes par ce processus perdent graduellement leur transparence, elles prennent en même temps une teinte d'un *rouge brun foncé* tout à fait caractéristique.

De Græfe ayant rencontré deux fois cette variété de cataracte sur des yeux qui avaient subi des traumatismes, expliqua la coloration spéciale du cristallin dans ces cas par la présence de la matière colorante du sang extravasé qui aurait pénétré dans son épaisseur à travers la cristalloïde. Cette hypothèse est difficilement admissible; dans tous les cas, elle n'a pas encore été confirmée par l'anatomie pathologique.

CATARACTES MOLLES, CATARACTES RÉGRESSIVES.

La condition essentielle du développement de la cataracte molle étant *l'absence de noyau* cristallinien, il n'est pas étonnant que cette affection n'apparaisse que chez les jeunes sujets.

Les opacités débutent tantôt par les parties périphériques, tantôt par le centre de la lentille ; quelquefois elles se montrent d'une façon diffuse dans toute son étendue. A cette époque elles ont assez souvent la forme de larges stries triangulaires, demi-transparentes, à sommet dirigé vers la pupille ; leur coloration est d'un blanc bleuâtre légèrement chatoyant. En général, plus cette teinte est claire et plus est faible la consistance de la cataracte, plus son développement sera rapide.

Le cristallin est presque toujours augmenté de volume ; il refoule l'iris en avant diminuant ainsi la profondeur de la chambre antérieure.

La marche de la cataracte molle est le plus souvent très-rapide. Cette affection est fréquemment limitée à un seul œil.

En dehors des grandes causes prédisposantes que nous avons signalées déjà à propos de l'étiologie générale de la cataracte, la variété qui nous occupe présente des causes déterminantes particulières sur lesquelles il importe d'insister. Fréquemment elle est consécutive à des lésions diverses du fond de l'œil et en particulier au décollement de la rétine. En pareil cas son développement très-rapide, sa localisation d'un seul côté, enfin l'absence totale de perception lumineuse ou tout au moins l'existence d'une lacune manifeste à la partie supérieure du champ visuel révèlent la présence d'une altération profonde qui a précédé celle du cristallin.

La cataracte molle, ainsi qu'on le verra à propos du traitement général de la cataracte, réclame une méthode opératoire spéciale. Au lieu de faire l'extraction du cristallin à travers une large plaie cornéenne, il suffit de dilacérer avec l'aiguille la cristalloïde antérieure et d'abandonner à une résorption spontanée les masses opaques qui se répandent alors dans l'humeur aqueuse. Cette variété de cataracte comprend elle-même plusieurs espèces :

1° La cataracte *diabétique*, liée à la présence du sucre dans les urines ;

2° Les cataractes *liquides*, *siliqueuses*, *burséolées* qui en dérivent par une série de métamorphoses régressives ;

3° Les cataractes d'*origine choroïdienne* consécutives à des lésions des membranes profondes.

CATARACTE DIABÉTIQUE.

La cataracte des diabétiques, bien décrite par Lécorché (1), est une cataracte molle. Ici encore les opacités cristalliniennes ont une évolution rapide et elles se montrent simultanément sur les deux yeux. Nous avons suffisamment insisté en temps et lieu sur la pathogénie de cette variété de cataracte. Nous savons qu'elle dépend d'un changement de composition de l'humeur aqueuse, résultant lui-même de l'altération générale du sang. Kunde a pu produire expérimentalement les mêmes lésions en augmentant d'une façon artificielle la densité du sérum sanguin. Quant à la présence du sucre dans le cristallin cataracté, les avis restent partagés ; les uns affirment en avoir trouvé, les autres n'ont pu en découvrir la moindre trace.

La même forme de cataracte s'observe aussi dans la *polyurie simple*, alors que la secrétion urinaire est notablement augmentée, sans qu'il y ait ni sucre ni albumine dans les urines. Dans ce cas la perte de transparence semble résulter de la grande déperdition d'eau dont souffre l'organisme.

Il ne faut pas oublier qu'en dehors de la cataracte, qui se rencontre assez fréquemment chez les diabétiques (6 pour 100 environ), ceux-ci sont souvent sujets à d'autres affections oculaires. On a signalé chez eux des troubles fonctionnels sans lésions tels, que la *parésie de l'accommodation*, l'*amblyopie*, l'*hémiopie*, et on en a vu d'autres atteints de *rétinite* ou d'*atrophie* des nerfs optiques.

Néanmoins, au point de vue opératoire, le *pronostic* de la cataracte liée au diabète ou à la polyurie n'est guère plus grave que celui d'une cataracte molle ordinaire. La plupart des praticiens s'accordent à dire que l'œil supporte parfaitement dans ces conditions le traumatisme chirurgical, et je peux ajouter pour mon compte personnel que j'ai opéré deux fois des cataractes diabétiques sans que la cicatrisation ait été enrayée par le moindre accident.

CATARACTE LIQUIDE.

La cataracte liquide dérive par une série de métamorphoses régressives de la cataracte molle. Une fois l'enveloppe des fibres

(1) *Archives générales de médecine*, 1861, t. I, p. 572 ; t. II, p. 64.

cristalliniennes détruite et leur contenu en voie de dégénérescence graisseuse, ces masses imbibées, gonflées par les liquides qui traversent par endosmose la capsule, se désagrégent, et il se produit dès lors une liquéfaction complète du cristallin.

Cette variété de cataracte se reconnaît à l'aspect *uniforme* qu'elle présente ; on ne retrouve plus trace ici des stries ou des rayons étoilés rappelant la disposition anatomique des fibres cristalliniennes, dont les débris ne forment plus qu'une véritable émulsion. La coloration de la masse opaque est en général d'un *blanc laiteux* bien homogène. Arrivé à cet état, le cristallin possède le plus grand volume possible ; l'iris est refoulé en avant, la pupille est moyennement dilatée et la chambre antérieure peu profonde.

La liquéfaction d'une cataracte ne survenant qu'après la période de maturité complète, le bord pupillaire paraît toujours en contact immédiat avec la surface opaque. On n'aperçoit plus cette zone noire péri-pupillaire qui existe constamment quand les couches corticales antérieures sont encore indemnes, et qui est d'autant plus accusée qu'un plus grand nombre de ces couches a été respecté par le processus.

Au point de vue opératoire, le diagnostic de la liquéfaction complète du cristallin est important à établir ; c'est lui qui détermine le mode de traitement à employer. Dans cette variété de cataracte, en effet, une large discission de la capsule suffit souvent pour amener la résorption de son contenu qui s'échappe immédiatement dans la chambre antérieure ; on a imaginé également de l'aspirer par *succion* et ce procédé a souvent donné de bons résultats.

CATARACTE SILIQUEUSE.

Une fois la liquéfaction du cristallin devenue complète, les phénomènes endosmo-exosmotiques continuent à s'accomplir entre cet organe et les milieux environnants ; et leurs effets se modifient parfois de telle sorte que l'exosmose l'emporte sur l'endosmose. On voit alors le contenu de la capsule diminuer peu à peu de volume, et à la longue disparaître même complétement.

La cataracte se trouve alors réduite aux *deux feuillets de la cristalloïde* adossés l'un à l'autre et ne renfermant entre eux que quelques cristaux de cholestérine et des sels calcaires. En outre, les cellules qui tapissent la face profonde du feuillet antérieur,

après avoir proliféré, subissent la dégénérescence graisseuse et finissent par former des opacités capsulaires reconnaissables à leur couleur *blanche éclatante* et à leur disposition en *plaques irrégulières*.

L'aspect de la cataracte siliqueuse est des plus variables, suivant la plus ou moins grande abondance des divers éléments qui la constituent. Tantôt les opacités capsulaires dominent et elle est d'un blanc mat ; tantôt les sels calcaires l'emportent et sa couleur est d'un blanc crayeux jaunâtre. A sa surface on aperçoit des plis, des irrégularités formées par la rétraction de la cristalloïde revenue sur elle-même, ou de petites saillies dues à des dépôts calcaires ou graisseux assez épais en certains points pour soulever cette membrane.

La chambre antérieure paraît plus profonde qu'à l'état normal ; une zone noire très-apparente existe entre le bord pupillaire et le fond blanc de la cataracte placé sur un plan postérieur ; quelquefois l'iris tremblote au moindre mouvement du globe oculaire.

La cataracte siliqueuse réclame un traitement chirurgical particulier. La discission ne donne plus ici d'aussi bons résultats que dans les cataractes liquides ou molles. On peut bien dilacérer les débris de la capsule avec la pointe d'une aiguille et frayer ainsi un chemin aux rayons lumineux ; mais les opacités capsulaires qui persistent se résorbent toujours difficilement. Aussi est-il préférable en pareil cas de pratiquer une incision dans la cornée avec le couteau lancéolaire, puis d'introduire par cette ouverture des pinces courbes à griffes pour saisir les débris de la capsule et les enlever.

CATARACTE BURSÉOLÉE.

Comme la variété précédente, la cataracte burséolée provient de la cataracte molle ; mais ici les résultats définitifs du processus régressif sont modifiés par les altérations qu'a déjà subies la capsule. Non-seulement les cellules qui doublent son feuillet antérieur sont entrées en prolifération, mais le tissu propre de la cristalloïde est lui-même épaissi, quelquefois comme doublé par l'adjonction d'une production hyaline vitreuse analogue à sa propre substance. Cet épaississement de la capsule amène une perturbation dans les phénomènes endosmo-exosmotiques. Il ralentit l'exosmose, de sorte que dans la poche cristallinienne il reste toujours une certaine

quantité de liquide, des cristaux de cholestérine et quelques dépôts calcaires.

Comme aspect, cette sorte de cataracte tient le milieu entre la cataracte liquide et la cataracte siliqueuse. D'un volume moins considérable que la première, elle a également une teinte moins laiteuse; quelques dépôts calcaires adhérant çà et là à la capsule tranchent sur son fond gris uniforme. Elle semble un peu plus épaisse en bas qu'en haut, et dans les mouvements de l'œil on aperçoit une légère oscillation due au déplacement de la masse liquide qu'elle renferme.

La cataracte burséolée est fréquemment accompagnée d'éraillures plus ou moins étendues de la zonule, de sorte qu'elle tremble quelquefois au moindre mouvement de l'œil (*cataracte tremblante* des anciens). Son poids spécifique, inférieur à celui du corps vitré, vient encore favoriser ces mouvements de déplacement. Cette particularité fait également comprendre pourquoi, lorsque cette sorte de cataracte a été abaissée par l'aiguille, elle remonte sans cesse et revient à sa place primitive. Si l'on voulait employer ce procédé, il serait donc plus rationnel de la déplacer *en haut*.

Les altérations capsulaires propres à cette sorte de cataracte rendent compte des difficultés que présente sa discission. Aussi est-on le plus souvent obligé de l'extraire soit avec les pinces, soit avec la curette, à travers une ouverture faite sur le bord de la cornée. Cette incision doit toujours avoir moins d'étendue que s'il s'agissait d'une cataracte ordinaire.

CATARACTE D'ORIGINE CHOROIDIENNE.

Cette variété de cataracte débute par les couches corticales postérieures du cristallin au niveau du pôle de la lentille. Van Trigt, qui a le premier signalé l'apparition d'opacités dans cette région à la suite de la rétinite pigmentaire, a insisté également sur leur forme étoilée en rapport avec la disposition des fibres cristalliniennes dans cette région. Landolt, ayant eu récemment l'occasion d'examiner au microscope des cristallins ainsi altérés, a pu reconnaître, en effet, qu'il s'agissait, dans ces cas, d'une véritable séparation des secteurs de la lentille, dont l'intervalle était comblé par du liquide, tandis que les fibres elles-mêmes étaient relativement intactes.

Les opacités, après avoir débuté dans les couches corticales postérieures, rayonnent du centre vers la périphérie. Quelquefois ce-

pendant les zones équatoriales et le pôle sort envahis simultanément et il reste entre elles une bande irrégulière de tissu ayant conservé toute sa transparence.

A l'œil nu la pupille a une coloration presque normale et il faut un examen attentif pour reconnaître la présence de quelques points opaques dans le cristallin. L'éclairage oblique permet de constater leur présence et leur teinte grise, jaunâtre, sombre. Quand le globe oculaire se déplace, les opacités se meuvent en sens inverse, preuve qu'elles sont situées au-delà du centre de rotation de l'œil. Toutefois on reconnaît qu'elles siégent dans le cristallin et non dans le corps vitré, à l'absence complète de l'image réfléchie par la cristalloïde postérieure.

La *marche* de la cataracte d'origine choroïdienne est extrêmement lente ; le noyau et les couches corticales antérieures ne s'altèrent qu'à la longue ; mais, les opacités étant placées en face de l'ouverture pupillaire, la vision diminue rapidement, et avant que la cataracte soit arrivée à maturité complète, la situation de ces malades est des plus pénibles.

Les états pathologiques de la choroïde auxquels succède cette affection sont encore mal connus. Au début, lorsque l'exploration des membranes profondes est encore possible, on ne constate le plus souvent aucune lésion. Cette intégrité apparente de la choroïde tient, sans doute, à ce que la couche épithéliale pigmentaire encore intacte oppose un obstacle insurmontable à l'examen du stroma sous-jacent. Néanmoins la grande fréquence de cette sorte de cataracte chez les *myopes* atteints de *scléro-choroïdite postérieure* étendue, l'apparition de *mouches volantes* précédant la formation des opacités, le *ramollissement du corps vitré* qu'on constate presque toujours, sont autant de signes indiquant le trouble profond qu'a subi la nutrition de l'œil.

Le *pronostic* est toujours sérieux. D'une part la réaction inflammatoire qui suit l'opération est plus à redouter que dans les conditions ordinaires, et d'autre part, les difficultés inhérentes à l'opération elle-même sont singulièrement augmentées par les complications en face desquelles on se trouve.

En présence de la marche si lente de la maladie et de la diminution précoce de la perception lumineuse, on pourrait peut-être suivre ici le conseil donné par Mooren et hâter la maturité de la cataracte en pratiquant avec une aiguille de petites discissions dans la cristalloïde antérieure.

CATARACTE NUCLÉAIRE.

La cataracte nucléaire s'observe surtout de quarante à cinquante ans. Déjà donc, au point de vue de l'âge, on peut dire qu'elle tient le milieu entre la cataracte molle des jeunes sujets et la cataracte sénile. Au point de vue anatomique, elle forme aussi une sorte d'intermédiaire entre ces deux espèces. Dans la cataracte molle le processus pathologique envahit d'emblée toutes les couches du cristallin, dans la cataracte sénile il respecte toujours le noyau sclérosé; ici les altérations siégent d'abord dans le noyau, respectant les couches corticales, qui ne sont prises que plus tard.

L'éclairage oblique permet de reconnaître la position des points opaques au centre du cristallin; ils ont une couleur d'un blanc grisâtre, facile à distinguer de la teinte jaune ambrée propre à la sclérose du noyau. Le plus souvent les couches corticales sont restées transparentes; cependant l'opacité centrale n'est pas toujours nettement circonscrite. Il existe dans certains cas des taches diffuses, nuageuses, disséminées dans les couches corticales adjacentes; elles ont alors une forme irrégulière fort différente de l'aspect rayonné qu'elles présentent dans la cataracte sénile.

La dégénérescence du centre du cristallin, à une époque où le noyau devrait être et est généralement sclérosé, semble en opposition complète avec ce qu'on observe d'habitude. On sait en effet que le noyau, une fois arrivé à cet état, est soustrait par sa dureté même aux altérations qui envahissent les couches périphériques, comme on l'observe dans la cataracte sénile. Aussi est-il probable que dans la cataracte nucléaire l'apparition des opacités au centre même du cristallin trouve précisément sa raison d'être dans le *défaut de formation du noyau*. Pour un motif ou pour un autre, l'évolution normale des fibres cristalliniennes ne s'est pas accomplie; la sclérose des couches centrales ne s'est pas faite et la perte précoce de leur transparence est la conséquence de cette anomalie.

L'affection qui nous occupe se rencontre souvent chez les individus qui présentent les *attributs d'une sénilité précoce;* peut-être l'état de marasme où ils sont tombés contribue-t-il à empêcher la formation du noyau cristallinien. Cette remarque sur l'influence de la déchéance organique comme cause des opacités ne devra pourtant pas faire confondre la cataracte nucléaire avec celle qui

est liée au diabète et à la polyurie, variétés qui ont été déjà l'objet d'un chapitre spécial.

La *marche* de la cataracte nucléaire est quelquefois très-lente; cette affection, survenant souvent simultanément et au même degré sur les deux yeux, entraîne une diminution rapide de la vision et met les malades dans la situation la plus pénible. En pareille circonstance on pourrait, suivant le conseil donné par Mooren, *hâter la maturation* par une ou plusieurs *discissions;* peut-être même, vu l'absence de noyau, serait-on autorisé à provoquer par ce moyen la résorption complète du cristallin. Nous croyons pourtant qu'il est tout aussi avantageux de faire l'extraction linéaire avec iridectomie aussitôt que le malade éprouve trop de difficulés à se conduire, en ayant bien soin toutefois d'évacuer en même temps que le noyau opaque les masses corticales encore transparentes qui pourraient séjourner dans la chambre antérieure.

CATARACTE CAPSULAIRE, CAPSULO-LENTICULAIRE.

On croyait jadis que la capsule du cristallin pouvait devenir le siége d'opacités ; la variété de cataracte ainsi formée était désignée sous le nom de *cataracte capsulaire*. Malgaigne vint démontrer par une dissection minutieuse que dans ces prétendues cataractes capsulaires la capsule conservait une transparence parfaite et que les points opaques étaient en réalité sous-jacents à la cristalloïde restée saine.

Les recherches modernes n'ont fait que confirmer l'exactitude de ce fait. L'on sait aujourd'hui que l'enveloppe du cristallin appartient à la catégorie des membranes vitreuses, dont le propre est de résister aussi efficacement à l'action des réactifs chimiques qu'à l'envahissement des processus inflammatoires. Les seules altérations que les histologistes modernes y aient constatées sont un épaississement ou un amincissement plus ou moins notable, mais la transparence de la membrane est toujours parfaite. Il est actuellement bien établi que dans la cataracte dite capsulaire les opacités sont *sous-jacentes à la cristalloïde*.

Elles sont formées par une prolifération des cellules épithéliales qui perdent leur transparence et subissent à la longue des métamorphoses régressives. Les mêmes altérations peuvent se produire, quoique bien plus rarement, à la surface de la cristal-

loïde postérieure, où dans certaines conditions pathologiques il se fait aussi un développement anormal de cellules.

Les opacités sous-jacentes à la cristalloïde se présentent sous forme de *plaques blanchâtres* occupant l'ouverture pupillaire et affectant une configuration irrégulière sans aucun rapport avec la structure anatomique du cristallin. A l'éclairage oblique elles offrent une teinte toujours plus blanche que celle des masses corticales, dont il est facile ainsi de les distinguer. On constate également sans peine qu'elles sont situées sur un plan antérieur, au niveau même de l'ouverture pupillaire. Quand il se forme dans leur épaisseur des dépôts calcaires ou des cristaux de cholestérine, leur couleur devient éclatante, crayeuse.

La plupart des auteurs considèrent la cataracte capsulaire comme *exclusivement secondaire*. Pour eux elle surviendrait alors que le tissu cristallinien est déjà complétement envahi. Nous avons vu, en effet, à propos de la cataracte sénile, que quand celle-ci, après avoir dépassé l'âge de la maturité complète, commence à subir des altérations régressives, il se produit des opacités capsulaires. Cette complication accompagne même probablement d'une façon constante les cataractes mûres qui sont abandonnées à elles-mêmes. On doit, sans doute, l'attribuer à l'irritation provoquée par les masses solides du cristallin mises en contact avec les cellules de la cristalloïde.

Il est cependant des cas incontestables où la cataracte capsulaire est *primitive* et où l'altération de l'épithélium ouvre la série des phénomènes morbides; une fois les opacités capsulaires développées, le cristallin s'altère à son tour et la cataracte finit par devenir complète. Ce qui n'a rien d'étonnant si l'on songe au rôle physiologique important dévolu à l'épithélium, qui sert précisément à maintenir la transparence du tissu cristallinien.

La cataracte capsulaire primitive est considérée comme d'*origine inflammatoire;* elle semble, en effet, provoquée le plus souvent par l'existence d'un processus pathologique intéressant l'iris, la région cillaire ou les parties antérieures du tractus uvéal. En pareil cas, il faut donc s'attendre après l'extraction du cristallin à une réaction plus vive et à des complications intra-oculaires plus fréquentes que dans les autres variétés de cataracte.

Au *point de vue opératoire* il est toujours bon de se renseigner avec soin sur l'étendue et l'épaisseur des opacités capsulaires, qu'elles soient, d'ailleurs, primitives ou secondaires. Leur développement sur une grande surface indique en effet que la capsule elle-même, épaissie, présentera une assez grande résistance au

crochet du kystitome. De plus, il faut être bien prévenu que les débris capsulaires doublés par l'épithélium altéré seront difficilement expulsés de l'œil au moment de la sortie du cristallin; comme il est rare, d'autre part, qu'ils se résorbent spontanément si on les laisse dans la cavité oculaire, il devient indispensable d'en faire de suite l'extraction.

Pour cela, une fois la masse principale du cristallin évacuée, on ira les saisir avec de fines pinces à griffes et on les amènera ainsi au dehors.

CATARACTE PONCTUÉE.

Cette variété de cataracte est extrêmement rare. Elle est caractérisée par l'apparition de fines opacités blanchâtres parfaitement distinctes les unes des autres, et dispersées irrégulièrement dans toute l'étendue du cristallin, aussi bien au centre qu'à la périphérie.

La cataracte ponctuée a une *marche extrêmement lente*, quelquefois même elle semble rester stationnaire pendant toute la durée de l'existence.

On ne sait rien de précis sur ses causes; le plus souvent, en raison de la lenteur de son évolution et du peu de troubles fonctionnels qu'elle provoque, elle ne réclame aucun traitement.

CATARACTES ADHÉRENTES.

Souvent, à la suite de l'iritis chronique, les exsudats qui se déposent à la surface de la cristalloïde et la fixent à l'iris entravent la nutrition du cristallin et déterminent l'apparition d'une *cataracte adhérente*.

De même, dans la cyclite, l'irido-choroïdite, les processus qui intéressent le corps ciliaire donnent naissance à des masses exsudatives abondantes qui s'accumulent derrière l'iris et encombrent l'ouverture pupillaire. Dès lors, il est difficile de se renseigner sur le degré de transparence du cristallin; on peut affirmer néanmoins que, lorsque ces membranes néoplasiques ont séjourné un certain temps à sa surface, il en résulte nécessairement la production d'une cataracte. Du reste, en pareil cas, que la lentille soit opaque ou non, il faut nécessairement l'enlever pour frayer un passage aux rayons lumineux.

A cause même de leur origine, toujours liée à des lésions intra-oculaires plus ou moins sérieuses, on devra ici se tenir en garde et ne se décider à extraire ces cataractes qu'après un examen minutieux. Le champ visuel sera exploré avec soin; on recherchera

l'état de la perception lumineuse, le degré de consistance du globe, etc.

Il sera quelquefois utile, avant de songer à enlever le cristallin, de faire au préalable une *iridectomie* destinée à modifier favorablement la nutrition de l'œil et à préparer pour ainsi dire un terrain propice pour l'extraction qui devra être pratiquée ultérieurement.

Les synéchies sont-elles peu étendues et simplement limitées au bord pupillaire, on emploiera le procédé de de Græfe (section linéaire avec iridectomie), en ayant soin, au moment de la sortie de la lentille, de rompre avec un crochet mousse les adhérences qui pourraient la retenir. Les exsudats remplissent-ils la chambre postérieure, cette opération ne suffira plus pour rétablir la vision, car elle sera suivie le plus souvent de la formation d'une *cataracte secondaire* qui exigera plus tard une nouvelle intervention.

CATARACTES SECONDAIRES.

Les cataractes secondaires sont formées ou bien simplement par les feuillets dilacérés de la cristalloïde contenant encore quelques vestiges de substance cristallinienne dégénérée, ou bien par des masses exsudatives qui, agglutinées avec ces parties et soudées à l'iris, obstruent l'ouverture pupillaire.

Au microscope, on constate que les deux cristalloïdes adossées l'une à l'autre renferment entre elles une quantité considérable de cellules épithéliales entrées en prolifération et devenues opaques, ainsi qu'une certaine quantité de tissu cristallinien dégénéré. Quelquefois pourtant la cristalloïde antérieure, au lieu de doubler la postérieure, se trouve prise entre les lèvres de la plaie cornéenne. Vers l'équateur la capsule présente de petits plis qui tiennent uniquement à ce que son contenu a sinon complétement disparu, du moins notablement diminué de volume.

Les cataractes secondaires reconnaissent plusieurs origines. Tantôt elles sont consécutives à des cataractes capsulaires ou capsulo-lenticulaires, ou après la sortie du cristallin les débris de la capsule, au lieu d'être enlevés avec les pinces, ont été abandonnés à une résorption spontanée. Tantôt elles sont dues à ce que la capsule et les masses corticales, encore transparentes au moment de l'opération, ont été laissées par mégarde et sont devenues opaques. Nous avons déjà insisté sur les précautions à prendre en vue d'éviter la formation des cataractes secondaires.

Nous avons recommandé de procéder à un nettoyage et une évacuation aussi complète que possible de toutes les masses corticales ; quant aux débris capsulaires, ils doivent toujours être enlevés avec des pinces.

La cataracte secondaire peut être *compliquée*, c'est-à-dire que l'ouverture pupillaire est oblitérée à la fois par des débris du cristallin et de sa capsule, et par des exsudats inflammatoires ; en pareil cas, elle est toujours adhérente.

Cette variété de cataracte peut se former dans deux circonstances différentes : ou bien lorsque le traumatisme d'une première opération a donné naissance à un processus irritatif, iritis, irido-choroïde, accompagné d'exsudations abondantes ; ou bien lorsqu'il s'agissait déjà d'une cataracte compliquée, pour laquelle les manœuvres d'extraction incomplètes ou infructueuses ont été suivies de nouveaux accidents inflammatoires. En ce qui concerne le traitement, nous renvoyons aux chapitres de l'*iridotomie* et de l'opération de la cataracte par *dilacération*.

CATARACTES TRAUMATIQUES.

La cataracte traumatique est, le plus souvent, consécutive à une plaie pénétrante de l'œil, ayant intéressé la cristalloïde ou le tissu propre du cristallin. Dans certains cas, pourtant, elle peut succéder à une *simple contusion* du globe oculaire. Généralement alors, cette contusion, surtout si elle est violente, détermine une rupture de la cristalloïde, au niveau de son insertion sur la zonule, ou de la zonule elle-même, et le cristallin subluxé devient le siége d'opacités qui apparaissent tout d'abord dans la région équatoriale. Les expériences de Berlin sur la contusion du globe oculaire ont même démontré que cette déchirure de la cristalloïde ou de la zonule n'est pas toujours *indispensable* pour qu'une cataracte se produise. Bien que la *capsule soit intacte*, des opacités peuvent apparaître dans les couches antérieures du cristallin, à une époque relativement éloignée de l'accident ; il faut par conséquent, en présence d'une contusion de l'œil, ne formuler le pronostic qu'avec quelques réserves.

Quant aux blessures directes de la cristalloïde et du cristallin, c'est tantôt un instrument piquant qui atteint ces parties, tantôt un corps étranger qui, après avoir traversé les enveloppes oculaires, vient se loger dans leur épaisseur.

Toute solution de continuité de la cristalloïde, si petite qu'elle

soit, entraîne la formation d'opacités cristalliniennes dans le point correspondant.

Il résulte des expériences de Leber que c'est la cristalloïde, avec son épithélium qui sert de régulateur aux phénomènes osmotiques, d'où dépend la nutrition du cristallin. C'est cet épithelium qui s'oppose, comme une barrière infranchissable, à l'imbibition des fibres cristalliniennes par l'humeur aqueuse; mais que la moindre éraillure vienne à se produire, aussitôt il y a contact direct entre l'humeur aqueuse et le tissu propre du cristallin, et une opacité ne tarde pas à apparaître, indice du trouble nutritif qui s'est opéré.

La lésion ainsi produite peut présenter des caractères variables suivant l'*étendue* de la blessure et suivant l'*âge* du sujet. Si la plaie de la cristalloïde est très-étroite, si le tissu du cristallin n'a été que légèrement intéressé et dans ses couches les plus superficielles, les lèvres de la plaie capsulaire ne tardent pas à s'agglutiner par l'intermédiaire d'une substance amorphe, transparente, et il ne reste qu'une opacité capsulaire, superficielle, très-circonscrite, et limitée au point lésé. Quant au mécanisme intime par lequel se fait cette cicatrisation, il est encore inconnu; on ignore si ce sont les cellules sous-jacentes à la cristalloïde qui fournissent les matériaux nécessaires à cette réparation.

Mais le pronostic n'est pas toujours aussi favorable, et l'on voit parfois des blessures de la cristalloïde, en apparence insignifiantes, amener peu à peu la formation d'une cataracte complète.

Les phénomènes morbides sont différents quand la capsule est ouverte sur une certaine étendue. Grâce à son élasticité, cette membrane se rétracte, et laisse à découvert, proéminant dans la chambre antérieure, une partie ou la totalité du cristallin; celui-ci, mis ainsi en contact direct avec l'humeur aqueuse, subit des altérations qu'il a été facile d'étudier, soit à la suite des opérations de discission, soit à la suite d'expériences faites sur les animaux.

Dans une étendue, variable avec la largeur et la profondeur de la blessure, le tissu cristallinien *se gonfle*, *se trouble* et *se ramollit*, et cela d'autant plus que le blessé est plus jeune; chez ceux qui ont moins de vingt-cinq ans, une simple piqûre de la cristalloïde suffit quelquefois pour amener le ramollissement total et plus tard la résorption complète du cristallin. Par contre, chez les personnes plus âgées, la cataracte demande plus de temps pour se produire; et le noyau, devenu opaque, ne se résorbe pas.

A mesure que le cristallin se gonfle, imbibé qu'il est par l'humeur aqueuse, il proémine de plus en plus dans la chambre an-

térieure, en même temps, les masses cristalliniennes ainsi tuméfiées deviennent de plus en plus molles et transparentes. Tantôt alors elle se morcellent spontanément, et disparaissent peu à peu; tantôt un fragment plus dense que les autres, ou le noyau lui-même, tombe dans la chambre antérieure, où il peut séjourner indéfiniment.

En sus des opacités qui se développent très-rapidement au niveau de la plaie, quand le cristallin a été atteint vers sa région équatoriale, on en voit souvent apparaître d'autres qui siégent à son pôle postérieur, et qui prennent une forme étoilée. Quand l'ouverture de la cristalloïde est très-limitée, quand les couches les plus superficielles du cristallin ont seules été intéressées, ces opacités polaires disparaissent parfois spontanément, et il ne persiste que celles qui occupent le lieu même de la blessure.

Assez souvent la lésion du cristallin est compliquée de *la présence de corps étrangers;* ce sont des parcelles métalliques, de petits morceaux d'acier, des éclats de verre ou de bois, qui ont traversé la chambre antérieure et qui sont venus se loger dans l'épaisseur de cet organe. Ces corps étrangers déterminent très-rapidement un gonflement des masses cristalliniennes, accompagné d'un trouble nuageux assez considérable pour masquer leur présence. Ce n'est que plus tard, quand les couches corticales ont été résorbées, qu'une exploration attentive avec l'éclairage oblique permet de les découvrir.

Il peut arriver qu'enfouis pour ainsi dire dans l'épaisseur de la lentille, ils restent toujours cachés aux regards ; mais dans ce cas, surtout si ce sont des particules métalliques, on soupçonne parfois leur présence à la teinte de la cataracte, qui présente en certains points une *couleur de rouille brunâtre*, caractéristique, etc.

Le *pronostic* de la cataracte traumatique dépend de l'âge du sujet, de l'étendue de la blessure, des désordres concomitants des parties voisines. La déchirure de l'iris ou de la région ciliaire, la rupture de la zonule, la luxation du cristallin, la présence de corps étrangers dans le cristallin ou dans le globe oculaire sont autant de complications fâcheuses.

Si le sujet est jeune, si le cristallin est seul intéressé, si aucun corps étranger ne séjourne dans l'œil, on est en droit d'espérer la résorption spontanée et complète de la cataracte; tout au plus aura-t-on à la faciliter par des discissions.

Si au contraire le blessé a atteint ou dépassé vingt-cinq ans, âge auquel le noyau est déjà assez développé, il deviendra néces-

saire de recourir à l'extraction. Or, même dans les cas en apparence les plus favorables, cette opération ne présente jamais autant de chances de succès que dans les conditions ordinaires, et il faut s'attendre à des complications imprévues, telles qu'adhérences anormales de l'iris à la cristalloïde, rupture de la zonule et issue du corps vitré.

Si le cristallin blessé est luxé en même temps, l'irritation qu'il exerce sur la région ciliaire vient augmenter encore la gravité du traumatisme ; il survient alors des accidents glaucomateux, ou une irido-cyclite intense. Il peut en être de même quand l'instrument vulnérant a intéressé la région ciliaire.

TRAITEMENT.

Immédiatement après l'accident, il est nécessaire d'instituer un traitement antiphlogistique énergique. Si le sujet est jeune et vigoureux, si le traumatisme a été violent, on appliquera quelques sangsues à la tempe, on instillera fréquemment quelques gouttes d'une solution d'atropine, et on tiendra l'œil dans un repos abolu, au moyen du bandeau compressif.

Dès le lendemain de la blessure, il survient parfois des douleurs violentes, une injection périkératique intense, et tous les signes d'une inflammation des plus vives. C'est que la capsule est largement déchirée, qu'une partie considérable du cristallin, imbibée par l'humeur aqueuse, a augmenté de volume, et provoque par suite un *excès de tension* et des *accidents glaucomateux*. A l'éclairage oblique, on voit, en effet, la chambre antérieure remplie par les masses cristalliniennes gonflées.

Quelle conduite tenir en pareille circonstance ? De Græfe, préoccupé des conséquences funestes que peuvent avoir les accidents glaucomateux, recommandait d'ouvrir sans hésiter la chambre antérieure avec un large couteau lancéolaire ou avec son petit couteau droit et de pratiquer, séance tenante, l'extraction des masses qui la remplissent.

Longtemps cette pratique fut adoptée comme une règle absolue de thérapeutique oculaire ; mais, des insuccès nombreux l'ayant suivie, la question fut soulevée de nouveau au récent congrès ophthalmologique d'Heidelberg. Quelques orateurs y soutinrent que dans certains cas il est préférable de s'abstenir de toute tentative opératoire immédiate et d'attendre la résorption spontanée du cristallin.

Nous nous rallions complétement à cette opinion, et plusieurs observations de notre pratique nous ont démontré qu'une intervention hâtive n'est pas sans dangers, et que le traumatisme de l'opération, en augmentant la violence de l'inflammation, peut devenir le point de départ d'accidents graves.

Si le sujet est *jeune*, si chez lui la sclérotique n'a pas encore acquis une rigidité considérable, les accidents glaucomateux *temporaires* qui résultent du gonflement des masses cristalliniennes ne sont pas redoutables, et il vaut mieux attendre la résorption spontanée, en se bornant à instituer un traitement antiphlogistique. Si cependant les douleurs deviennent très-violentes, si les accidents glaucomateux semblent très-menaçants, on pratiquera une *paracentèse de la chambre antérieure* et on obtiendra ainsi une détente sensible de la tension intra-oculaire. Cette petite opération sera d'ailleurs répétée aussi souvent qu'il sera nécessaire.

Si le sujet est plus âgé, l'indication est plus difficile à préciser : la sclérotique est plus rigide et les accidents dus à l'excès de tension sont plus à craindre ; d'un autre côté, le cristallin est plus dense, son noyau, sclérosé, ne se résorbe que difficilement et peut jouer le rôle d'un corps étranger. Si donc, en pareil cas, il est *manifeste* que les accidents inflammatoires sont dus à la présence du cristallin gonflé, et non à la blessure elle-même ou aux complications résultant de la violence du traumatisme, de la présence d'un corps étranger, etc., il faut pratiquer l'extraction le plus tôt possible.

Quand les accidents immédiats ont pu être conjurés et que des masses cataractées occupent encore la chambre antérieure et ne se résorbent que très-lentement, on pourra hâter leur disparition en pratiquant de temps à autre de larges paracentèses. En s'écoulant, l'humeur aqueuse entraîne quelquefois les particules flottantes; de plus, ces paracentèses ont pour résultat d'activer le travail de résorption.

L'ouverture pupillaire reste-t-elle obstruée par des débris du cristallin, on aura recours si le sujet est jeune, à des discissions successives, en ayant soin de ne les répéter qu'à des intervalles assez éloignés, et d'attendre pour en faire une seconde que le travail inflammatoire provoqué par la première soit complétement éteint.

Si le sujet est âgé, si les masses cataractées sont considérables et renferment un noyau, on pratiquera l'extraction, en suivant les règles qui seront indiquées plus loin, mais en tenant grand compte de la rupture de la zonule, des adhérences anormales de

la cristalloïde aux parties voisines, etc., complications fréquentes à la suite des traumatismes.

Quelquefois la plus grande partie du cristallin ayant été résorbée ; cet organe se trouve réduit à ses deux feuillets, séparés l'un de l'autre par une faible épaisseur d'opacités capsulaires. Cette cataracte, comparable à la cataracte aride-siliqueuse, sera extraite conformément aux règles indiquées à propos de cette variété.

Nous avons vu que la cataracte traumatique pouvait être compliquée de la présence d'un corps étranger. Dans ce cas, on devra s'appliquer à enlever en même temps la cataracte et le corps étranger ; sans cela, il est à craindre que celui-ci, venant à tomber dans la cavité oculaire, ne provoque des accidents sympathiques du côté opposé.

Quant aux règles à suivre en pareilles circonstances, il est impossible de les formuler d'une manière précise ; il est évident que le mode opératoire doit varier suivant la nature, la forme, le volume, la situation des corps étrangers. Sont-ils facilement accessibles par la chambre antérieure, on cherchera à les saisir avec des pinces, à travers l'ouverture faite à la cornée pour extraire le cristallin. Sont-ils logés dans l'épaisseur de cet organe, on extraira le cristallin avec une curette, en ayant soin de les amener aussi au dehors. De Græfe rapporte un cas où le corps étranger était fixé à la partie supérieure de la lentille, et difficilement accessible. Il fit des discissions successives de façon à ramollir le tissu cristallinien, et il vit le corps étranger, entraîné par son propre poids, descendre peu à peu au milieu des masses ramollies et arriver au niveau de l'ouverture pupillaire, où il put être saisi et extrait.

CATARACTES CONGÉNITALES.

On rencontre chez les jeunes enfants plusieurs variétés de cataractes, considérées presque toutes comme d'origine congénitale bien qu'il ne soit pas toujours démontré que leur existence date *du moment même de la naissance*. En effet, si l'examen ophthalmoscopique n'a pas été pratiqué dès que l'enfant vient au monde et que la découverte de la cataracte ne soit faite que plus tard, il peut être extrêmement difficile de décider si la lésion s'est développée pendant la vie intra-utérine ou ultérieurement.

Au point de vue du pronostic et du traitement, il importe de distinguer les formes suivantes, que nous décrirons successivement :

1° La cataracte zonulaire ;

2° Les cataractes polaire antérieure, pyramidale, polaire postérieure ;

3° La cataracte molle, complète, les cataractes régressives.

CATARACTE ZONULAIRE.

Cette variété de cataracte, bien décrite par Jæger et de Græfe, est formée par l'opacification d'une *zone cristallinienne* intermédiaire aux couches corticales et au noyau restés intacts. On aperçoit au niveau de la pupille une opacité circulaire grisâtre plus ou moins prononcée, ayant environ de 5 à 6 millimètres de diamètre et séparée par une ligne de démarcation très-nette des parties périphériques du cristallin qui ont conservé leur transparence.

Sa coloration est plus foncée à la *périphérie que vers le centre*, caractère important qui permet de différencier cette cataracte de la cataracte centrale occupant toute l'épaisseur du noyau ; dans ce cas, en effet, la teinte grisâtre atteint son maximum de saturation au centre, là où les couches opaques sont les plus nombreuses.

Si l'on cherche à apprécier à l'éclairage oblique les rapports de l'opacité avec le bord pupillaire, on reconnaît facilement que *la région comprise entre le bord pupillaire et l'équateur du cristallin est d'une limpidité parfaite ;* il en est de même des couches corticales antérieures sous-jacentes à la cristalloïde.

A l'ophthalmoscope on constate que les parties opaques occupent le plus souvent toute l'étendue de la pupille, surtout quand celle-ci est contractée sous l'influence de la lumière ; mais, en instillant de l'atropine, on voit l'opacité centrale se détacher vigoureusement sous forme d'une disque sombre sur le fond de l'œil, qui apparaît alors comme un anneau coloré rougeâtre. La largeur de cet anneau doit être appréciée avec soin ; elle nous indique l'étendue des parties équatoriales restées transparentes et nous fournit par conséquent des probabilités sur le degré de la vision que possède le sujet.

Dans la cataracte zonulaire type, qui reste *stationnaire pendant toute la durée de l'existence*, la partie opaque se présente sous l'aspect d'un disque parfaitement circulaire, à contour nettement déterminé, sans prolongements, *sans rayons ni stries empiétant sur les parties transparentes.*

S'il existe au contraire des prolongements irréguliers allant des parties opaques aux parties transparentes, il est très-probable que toutes les fibres cristalliniennes subiront à la longue les atteintes du processus et qu'il se développera finalement une cataracte complète.

A l'éclairage oblique, on aperçoit, d'avant en arrière, une zone transparente, une zone cataractée, un noyau transparent, une zone cataractée postérieure, une zone transparente, et enfin la cristalloïde postérieure normale.

Souvent, en pareille circonstance, le cristallin est diminué de volume et il est possible d'apercevoir son bord équatorial quand la pupille est dilatée au maximum.

De Græfe et Sichel ont signalé une variété de cataracte zonulaire dans laquelle les opacités occupent *plusieurs couches* du cristallin séparées les unes des autres par des lamelles restées transparentes.

La cataracte zonulaire existe presque toujours sur les deux yeux. Pourtant on a pu observer des cas où, avec une cataracte zonulaire d'un côté, il existait de l'autre, soit une cataracte polaire, soit toute autre variété. Mais il n'y a pas d'exemple de cataracte zonulaire avec un œil absolument normal du côté opposé.

Les troubles fonctionnels sont en rapport avec l'étendue de l'altération. La vision est très-mauvaise au grand jour, et relativement bonne dans la demi-obscurité. L'explication en est simple : sous l'influence de la lumière la pupille se contracte et se trouve ainsi complétement obturée par l'opacité, tandis qu'elle se dilate au crépuscule et dans la pénombre, et la lumière pénètre alors par la périphérie.

C'est pourquoi les petits malades courbent la tête, et se placent de préférence à contre-jour, se mettant ainsi à même de mieux distinguer. Le plus souvent ces enfants parviennent à apprendre à lire et à écrire ; ce n'est qu'au moment où ils sont obligés de se livrer à des travaux plus minutieux et plus assidus, à la lecture attentive de caractères plus fins, que l'insuffisance de la vision commence à se faire sentir. Aussi est-ce vers l'âge de dix à douze ans environ que les parents viennent réclamer pour eux les soins du médecin.

On observe quelquefois un certain degré de *myopie apparente* qui disparaît sous l'influence de l'atropine, et, le muscle ciliaire une fois paralysé, on reconnaît alors que l'œil possède la structure emmétropique.

L'*amplitude d'accommodation* est presque toujours *très-faible*. On a longtemps contesté à la cataracte zonulaire une origine congénitale. La plupart des auteurs la considéraient comme se développant après la naissance ; de Wecker a publié un exemple remarquable de cataracte zonulaire, dont il put suivre le développement sur un enfant de neuf ans ; pourtant Becker a constaté récemment son existence sur un enfant de quelques semaines.

Plusieurs causes ont été mises en avant pour expliquer l'apparition de la cataracte zonulaire. Les uns placent en première ligne l'influence héréditaire; d'autres, comme Arlt et Horner, ont fait la remarque qu'un grand nombre d'enfants atteints de cette affection avaient eu des convulsions auparavant. D'après ces observateurs, les convulsions auraient pour résultat mécanique d'écarter les couches corticales périphériques du cristallin des couches centrales; par suite de ce déplacement une zone opaque s'établirait autour du noyau qui commence à se former. Cette hypothèse semblerait trouver sa confirmation dans les faits rapportés par de Græfe, où à la suite d'un traumatisme il vit se développer une cataracte zonulaire, consécutive sans doute à la dislocation des lamelles du cristallin. Dans le cas où il existe plusieurs zones cataractées, l'apparition successive de ces opacités correspondrait aux diverses époques des convulsions.

Horner a signalé également la coïncidence des cataractes zonulaires avec certaines *manifestations du rachitisme*, portant principalement sur le *système dentaire*. Il ne faut pas toutefois confondre ces lésions dentaires de nature rachitique avec celles qui, décrites par Hutchinson, ont été rattachées par lui à la syphilis héréditaire. Les altérations rachitiques portent surtout sur l'*émail*. Les dents ont perdu leur forme élégante pour devenir courtes, larges, massives; l'émail, au lieu de se terminer insensiblement vers le collet, forme à ce niveau un véritable bourrelet. Le corps même de la dent est creusé par de profonds sillons circulaires; en quelques endroits où l'émail fait complétement défaut, le tissu dentaire, altéré par le contact des liqueurs acides introduites dans la bouche, prend un aspect terne, sale, grisâtre.

Ces lésions dentaires diffèrent sensiblement de celles qu'on rencontre chez les enfants syphilitiques atteints de kératite parenchymateuse. Ceux-ci ont les incisives supérieures écartées, petites, avec des angles mousses; leur bord tranchant est échancré, entaillé, présentant une encoche plus ou moins profonde : leurs dents sont quelquefois blanches, mais le plus souvent elles sont grisâtres; l'émail présente aussi quelques altérations légères, mais jamais aussi accusées que chez les rachitiques.

Les idées d'Horner sur la corrélation qui existe entre la cataracte zonulaire et les altérations rachitiques de l'émail seraient justifiées par les travaux récents d'embryogénie. Il paraît, en effet, démontré aujourd'hui que la formation de l'émail des dents et celle du cristallin sont deux phénomènes de développement fœtal qui, au point de vue des éléments anatomiques constituants et du

mode d'évolution, présentent entre eux la plus grande analogie.

Le *traitement* de la cataracte zonulaire varie suivant les cas. Si les opacités sont parfaitement limitées, s'il n'y a aucun prolongement empiétant sur les parties périphériques, et si la zone équatoriale restée transparente est assez large pour permettre l'établissement d'une pupille artificielle utile, on fera une iridectomie en bas et en dedans, position la plus avantageuse pour la vision à courte distance. Il sera préférable d'agir ainsi que de faire disparaître le cristallin par discission : 1° l'opération est d'exécution facile et ne présente aucun danger; 2° le malade a l'avantage de conserver le cristallin et par conséquent un certain pouvoir d'accommodation. Dans ces derniers temps de Wecker a proposé et mis à exécution dans ces cas *l'iridotomie*, procédé qui a l'avantage de fournir une pupille aussi petite que possible.

Si, au contraire, la zone périphérique restée transparente est relativement étroite, si des stries rayonnées indiquent que le cristallin sera envahi en entier, on pratiquera des discissions successives comme dans le cas de cataracte molle et en se conformant aux règles qui seront exposées à propos de cette méthode opératoire.

CATARACTES POLAIRE ANTÉRIEURE, PYRAMIDALE, POLAIRE POSTÉRIEURE.

La cataracte polaire antérieure est caractérisée par la présence d'une opacité grisâtre ou blanchâtre qui occupe le pôle antérieur du cristallin. Tantôt cette partie opaque est située sur le même plan que la pupille, tantôt elle fait saillie et proémine dans la chambre antérieure; elle reçoit alors le nom de *cataracte pyramidale*.

On a pu examiner un certain nombre d'yeux ainsi conformés et la question de savoir comment se comporte la capsule relativement à cette petite masse proéminente a été définitivement résolue. Il est démontré aujourd'hui, grâce au microscope, que, quelle que soit l'étendue de la saillie, elle est recouverte par la cristalloïde antérieure et que dans toute cette région l'*épithélium sous-jacent à la capsule manque complétement*.

L'opacité paraît constituée par un amas de cellules fusiformes plus ou moins altérées, en régression graisseuse ou calcaire, tissu nouveau résultant sans aucun doute de la transformation des cellules normales; quant au sommet de la saillie pyramidale, on le

le trouve quelquefois rempli par un liquide coagulé, tandis que la base est comme enchatonnée dans le tissu cristallinien.

Le développement de la cataracte pyramidale est presque toujours consécutif à une ulcération de la cornée suivie de perforation. Au moment où celle-ci s'établit, l'humeur aqueuse s'écoulant au dehors, le cristallin se met en rapport avec la face postérieure de la cornée ; au point de contact avec les parties enflammées, l'épithélium de la cristalloïde subit des altérations qui sont plus tard le point de départ des opacités. Quelquefois des exsudats se déposent en même temps à *la surface de la capsule*, et quand le cristallin reprend sa place, on aperçoit un petit filament blanchâtre reliant encore le sommet de la pyramide à la cicatrice de l'ancienne plaie cornéenne.

On a avancé, pour renverser cette théorie, que la cataracte pyramidale se rencontre parfois avec une cornée parfaitement transparente, mais c'est là une objection sans valeur ; car on peut répondre d'abord qu'une ulcération de la cornée ayant abouti à la perforation se cicatrise parfois sans laisser de trace, qu'en second lieu chez les enfants, dont la chambre antérieure est déjà très-étroite, on voit dans certains états inflammatoires de l'œil accompagnés de ramollissement du tissu cornéen l'humeur aqueuse disparaître et le cristallin se mettre en rapport avec la cornée enflammée, sans qu'il y ait de perforation.

Cataracte polaire postérieure. — On doit rapprocher de la variété que nous venons de décrire, la cataracte polaire postérieure, caractérisée par la présence d'une opacité circonscrite occupant le centre de la cristalloïde postérieure.

La forme circulaire de l'opacité, le reflet blanchâtre très-éclatant qu'elle présente à l'œil nu et à l'éclairage oblique, sa situation à la surface de la cristalloïde sont autant de caractères qui permettent de la distinguer des cataractes corticales développées dans les couches postérieures du cristallin. Celles-ci, qui sont presque toujours consécutives à des lésions de la choroïde et de la rétine, ont un aspect terne grisâtre, une forme étoilée; enfin, à l'inverse des autres, elles progressent, au lieu de rester stationnaires.

La cataracte polaire postérieure a son siége au niveau de l'*insertion de l'artère capsulaire*, qui pendant la vie intra-utérine se rend à travers le corps vitré du nerf optique au centre de la cristalloïde ; elle ne serait autre chose que les vestiges des adhérences unissant cette artère à la cristalloïde. Un certain nombre de faits dans lesquels on a trouvé en même temps des

débris de l'artère capsulaire flottant dans le corps vitré, quelquefois même le traversant complétement, paraissent confirmer cette hypothèse.

Cataracte fusiforme axile. — On a signalé quelques rares exemples de cataracte congénitale ayant une forme fusiforme, occupant l'axe du cristallin et se rendant d'un pôle à l'autre. Cette variété paraît avoir des liens de parenté étroits avec les précédentes et n'en être qu'un degré plus avancé.

Les cataractes polaires congénitales, quand elles ont peu d'étendue, n'entraînent pas de trouble considérable de la vision, et nous n'avons qu'à répéter ici ce qui a été dit à propos de la cataracte zonulaire. Si la surface opaque n'occupe qu'une faible partie du champ pupillaire et si les petits malades ont une vision suffisante, toute intervention chirurgicale est inopportune ; si, au contraire, le diamètre de la cataracte dépasse celui de la pupille, il faut alors pratiquer une pupille artificielle en bas et en dedans ou une *iridotomie*. Le plus souvent ces opacités restent stationnaires pendant toute la durée de l'existence.

CATARACTE MOLLE COMPLÈTE.

La cataracte complète est la variété la plus fréquente des cataractes congénitales. Quelquefois, au moment de la naissance, le cristallin n'est pas encore tout à fait opaque, mais il le devient rapidement à mesure que l'enfant grandit. Cette cataracte a une consistance molle, sa *teinte grise-blanchâtre* est comparable à de l'amidon cuit; quelquefois elle présente un aspect *laiteux parfaitement homogène*, c'est alors l'indice d'un ramollissement qui peut aller dans certains cas jusqu'à la liquéfaction complète. Le cristallin ainsi dégénéré a généralement augmenté de volume; il repousse l'iris en avant et la chambre antérieure paraît rétrécie. Si l'on instille de l'atropine pour dilater la pupille, on constate que les opacités ont envahi toutes ses couches ; il n'y a plus de zone périphérique transparente comme dans les autres variétés, par conséquent le diagnostic différentiel est aussitôt établi.

Ici les *troubles fonctionnels* sont plus considérables que dans les formes précédentes, la vision distincte est abolie et réduite à une simple perception lumineuse quantitative.

Pour être sûr qu'il n'existe pas de complications du côté des membranes profondes, on placera l'enfant dans une chambre obscure et on promènera au-devant de ses yeux la flamme d'une

bougie ; s'il la suit du regard dans toutes les directions qu'elle occupe dans le champ visuel, c'est un signe de bon augure. Si au contraire ses yeux restent fixes, sans position déterminée, ou s'ils sont animés d'un mouvement de va-et-vient irrégulier (nystagmus), on peut en conclure que la sensibilité rétinienne est sinon abolie, du moins très-émoussée, et que l'opération présentera par conséquent peu de chances de succès.

L'*étiologie* n'est plus ici la même que dans la cataracte zonulaire, le plus souvent ces cataractes molles complètes se montrent chez des enfants bien constitués en apparence, et dont les yeux, sauf la présence des opacités cristalliniennes, semblent normaux.

Une seule cause a pu être nettement démontrée. C'est l'influence de l'hérédité. Souvent, en effet, cette variété de cataracte se montre chez de jeunes sujets dont les parents avaient été atteints de la même affection à un âge plus ou moins avancé. Enfin, il est fréquent de la voir apparaître simultanément chez plusieurs enfants de la même famille.

Les *cataractes régressives*, *siliqueuses*, *bursolées* se rencontrent quelquefois dans le jeune âge ; comme elles se produisent dans les mêmes conditions que chez l'adulte et se présentent avec les mêmes caractères, nous renvoyons à ce que nous avons déjà dit sur ce sujet.

CONSIDÉRATIONS GÉNÉRALES SUR L'OPÉRATION DE LA CATARACTE.

Jadis, avant de faire subir aux malades l'opération de la cataracte, on les soumettait à un régime particulier. Il est aujourd'hui surabondamment démontré que les saignées locales, ou générales, les purgatifs répétés, les vésicatoires, le séjour dans une chambre obscure sont autant de moyens plus nuisibles qu'utiles. Pourtant, en présence d'une cataracte développée sous l'influence d'*un état général*, comme la cataracte diabétique ou polyurique, il convient avant d'opérer de faire suivre pendant quelque temps le régime et le traitement que réclament ces diverses affections.

De même s'il s'agit d'une cataracte symptomatique de lésions intra-oculaires profondes, il sera nécessaire, avant d'en pratiquer l'extraction, de faire au préalable, quelques semaines auparavant, l'*iridectomie*.

Dans les cas ordinaires, la seule précaution à prendre, c'est de veiller à ce que les malades aient le ventre libre. Le jour de l'opé-

ration, ils seront à jeun si on les opère de bonne heure, ils prendront un simple bouillon dans la matinée si on les opère à une heure plus avancée de la journée. Il est toujours très-important d'examiner avec soin l'état des *voies lacrymales* et de la *conjonctive*. Nous avons déjà longuement et à plusieurs reprises insisté sur ce sujet. Toute sécrétion anormale, soit du côté du sac lacrymal, soit du côté de la conjonctive, devra disparaître avant qu'on se décide à porter l'instrument tranchant sur la cornée.

L'opération de la cataracte est peu douloureuse et généralement bien supportée ; aussi est-il inutile le plus souvent d'avoir recours au chloroforme. On l'emploiera cependant chez les personnes craintives, nerveuses, et chez les jeunes sujets. Son usage est indiqué également dans les cataractes compliquées qui exigent un repos absolu et où l'issue du corps vitré est à craindre au moindre effort du malade. En pareille circonstance, l'anesthésie doit être poussée jusqu'à la résolution musculaire complète.

Il est un préjugé très-répandu dans le public qui consiste à croire que l'on ne peut opérer une cataracte avec succès que lorsqu'elle est arrivée à *maturité complète*. Cette idée fausse, partagée encore par quelques médecins, a empêché bien des malades de profiter des avantages que procurent aujourd'hui les nouvelles méthodes d'extraction ; méthodes qui permettent d'enlever avec succès le cristallin alors même que son centre seul est devenu opaque.

Sans doute il est préférable, pour opérer, que la cataracte soit complète, mais cette condition est loin d'être indispensable. Avec l'incision linéaire combinée à l'iridectomie, on peut extraire des cataractes incomplètes en toute sécurité, et si l'on a eu la précaution de faire un nettoyage minutieux de la pupille, d'évacuer les masses corticales restées transparentes en se conformant aux règles qui seront indiquées, la vue pourra être restituée d'une façon parfaite. Le procédé qui consiste à enlever le cristallin dans sa capsule, fournira également de très-bons résultats dans les cas analogues.

Il est très-important d'insister sur ce fait, car très-souvent la cataracte, après avoir débuté par le centre de la lentille, reste indéfiniment stationnaire. La vision est alors fort mauvaise, et attendre pour opérer que les couches corticales aient complétement perdu leur transparence, c'est laisser inutilement ces malades dans une position des plus pénibles.

Faut-il opérer un œil atteint de cataracte alors que l'autre est encore sain? La plupart des praticiens aujourd'hui, surtout depuis les

remarques judicieuses de de Græfe sur ce sujet, répondent affirmativement. Il est vrai qu'après l'extraction la différence dioptrique qui existe entre les deux yeux est considérable, mais c'est là un mince inconvénient comparé aux avantages que procure la restitution de la vision ; restitution qui, ne fût-elle qu'imparfaite, agrandit toujours le champ visuel et favorise l'orientation. En outre, l'opération fait disparaître une difformité souvent très-apparente, ce qui a son importance au point de vue esthétique.

Si la cataracte déjà complète d'un côté débute du côté opposé, la règle à suivre est encore plus précise, et cette fois l'hésitation n'est plus permise. On aurait, en effet, le plus grand tort de reculer le moment de l'opération jusqu'à ce que la cécité fût complète ; on épargnera bien des tourments aux malades en leur rendant d'abord la vue d'un œil, et en leur permettant d'attendre ainsi que la cataracte progresse du côté opposé.

Faut-il opérer les deux yeux à la fois ? Les opinions des chirurgiens sont divisées sur ce point. Le plus grand nombre néanmoins préfèrent espacer les deux opérations, et pour justifier cette pratique, voici l'argument qu'ils invoquent. En cas d'insuccès, disent-ils, l'opération sur un œil est un enseignement sur la conduite à tenir pour le second, pour modifier le procédé opératoire, etc. Cette raison n'a pas la valeur qu'on pourrait lui attribuer tout d'abord, car le plus souvent, après un insuccès, ou bien le malade ayant perdu confiance va se faire opérer par un autre confrère, qui ignore ce qui s'est passé, ou bien il se refuse absolument à une seconde opération.

Il vaut mieux agir ainsi : si la cataracte se présente dans de bonnes conditions, que l'extraction exécutée sur un œil ait été irréprochable, que le succès en paraisse certain, ou peut indifféremment ou opérer l'autre œil séance tenante, ou attendre quelques jours, suivant que le malade est ou non pressé par le temps.

Mais s'il est survenu sur le premier œil un accident quelconque par suite d'une faute opératoire ou d'une complication imprévue, il y aura lieu d'opérer le second immédiatement, à la condition toutefois qu'on soit en mesure de réparer la faute commise.

ABAISSEMENT, RÉCLINAISON, BROIEMENT.

L'abaissement de la cataracte consiste à la déplacer au moyen d'une aiguille pénétrant soit à travers la sclérotique (*scléroticonyxis*), soit à travers la cornée (*keratonyxis*), et à la refouler dans le corps vitré.

La méthode, fort ancienne, dans laquelle on introduit l'aiguille à travers la sclérotique (scléroticonyxis), était déjà connue de Celse, elle fut remise en honneur et vulgarisée par Scarpa.

L'abaissement par la ponction de la cornée, de date plus récente, paraît devoir être attribuée à Buchorn ; c'est ce dernier procédé qui a donné naissance à la *discission*, méthode plus précieuse encore, plus sûre dans ses résultats, mais qui ne s'applique qu'aux cataractes molles.

Le malade est opéré couché ou assis selon la commodité du chirurgien.

Premier temps, ponction. — La pupille ayant été au préalable dilatée par l'atropine et les paupières étant écartées par les doigts d'un aide ou au moyen du blépharostat, voici comment on procède. L'aiguille (fig. 49), qui a la forme d'un petit fer de lance recourbé sur une des faces, est tenue avec les trois premiers doigts de la main droite, tandis que les deux derniers s'appuient légèrement sur la région malaire. L'œil du malade étant dirigé un peu en dedans et maintenu dans cette position par la main gauche armée de la pince à fixation, l'opérateur plonge l'aiguille horizontalement dans la sclérotique, la face convexe tournée en haut, à 1 ou 2 millimètres au-dessous du diamètre transversal de la cornée et à 3 ou 4 millimètres de son bord.

Fig. 49.

Deuxième temps. — L'aiguille ayant pénétré jusqu'au collet dans le globe oculaire, on fait exécuter au manche un quart de rotation sur son axe, de façon à ce que la convexité de l'instrument se trouve en avant et la concavité en arrière, ce dont on s'assure par un petit point noir marqué sur le manche de l'aiguille et qui sert de repère.

On contourne alors le bord équatorial du cristallin de façon à pénétrer entre la lentille et l'iris, puis poussant l'aiguille avec lenteur, on la fait arriver vers le centre de la pupille où elle apparaît avec son brillant métallique.

Troisième temps. — L'aiguille une fois placée au-devant et en travers du cristallin, on dirige sa pointe vers le haut de la pupille et on presse doucement sur le cristallin d'avant en arrière et de haut en bas, de manière à l'abaisser un peu ; on relève ensuite l'aiguille pour la replacer comme elle était d'abord et on recommence cette manœuvre deux ou trois fois s'il est nécessaire, jusqu'à ce que le bord équatorial du cristallin apparaisse dans le champ pupillaire. On porte alors la face concave de l'aiguille sur ce bord lui-même, et par un mouvement de bascule du man-

che on refoule doucement la cataracte dans la partie déclive du globe oculaire, où on la maintient quelques secondes en place. L'aiguille est ensuite ramenée avec précaution dans la pupille; avant de la dégager complétement, l'opérateur attend un instant pour être sûr que la cataracte ne remontera pas; il retire alors l'instrument en maintenant la lame horizontale et en suivant la même voie que pour l'introduction.

La manœuvre du troisième temps peut être modifiée de telle sorte que le cristallin, au lieu d'être abaissé directement, soit renversé en arrière et couché à plat dans le corps vitré. Cette méthode a reçu le nom de *réclinaison*. Les deux premiers temps, qui sont les mêmes que précédemment, une fois accomplis, au lieu d'agir sur le bord équatorial du cristallin, on presse sur sa face antérieure et on le renverse en arrière, de telle sorte que sa face antérieure soit tournée en haut et son bord supérieur dirigé en arrière.

Pour que l'abaissement ou la réclinaison puisse se pratiquer avec succès, il est nécessaire que le cristallin possède une certaine dureté et ne soit pas dilacéré par l'instrument qui le déplace; si au contraire la cataracte se laisse entamer par l'aiguille, il y a avantage, tout en la déplaçant, à chercher à la segmenter, à la dilacérer (*broiement*), de façon à favoriser sa résorption.

Même dans les cas ordinaires, quelques chirurgiens conseillent de déchirer toujours avec l'aiguille la cristalloïde antérieure pendant le second temps. Le cristallin luxé se résorbe ensuite plus facilement que quand sa capsule est intacte.

Une fois l'opération terminée, on instille quelques gouttes d'atropine, et l'on applique le bandeau compressif, qui est maintenu en place pendant quelques jours.

Abaissement par la cornée (*kératonyxis*). — L'opération s'exécute de la même façon et avec les mêmes instruments, sauf que la ponction est faite à 3 ou 4 millimètres du centre de la cornée en bas et en dehors; ici encore on peut également coucher le cristallin à plat en le repoussant en arrière avec l'aiguille, ou bien l'abaisser directement.

ACCIDENTS IMMÉDIATS.

Au moment de la ponction, il peut arriver que, le malade faisant un mouvement brusque, l'aiguille se dégage du globe oculaire; dans ce cas, il faut séance tenante pratiquer une seconde

ponction à côté de la première, car il serait difficile de retrouver la voie déjà suivie.

S'il survient une hémorrhagie, ce qui est rare, quand la ponction est faite un peu au-dessous du méridien horizontal, de façon à éviter les artères ciliaires longues, il faut se hâter de terminer l'opération ; sans cela, le sang viendrait masquer la pointe de l'aiguille et il serait impossible de la diriger.

En pénétrant dans la chambre antérieure, l'aiguille, au lieu de contourner le cristallin, peut l'embrocher ; on s'en aperçoit aux mouvements qu'elle imprime à l'iris et aux difficultés de la manœuvrer, on la dégage alors doucement en la retirant un peu en arrière et on recommence en redoublant de précaution. Il faudra également éviter de piquer l'iris et dégager doucement la pointe de l'aiguille, si elle s'engageait à travers ce diaphragme. En pressant maladroitement trop au-dessus ou surtout trop au-dessous de la lentille, il peut se faire qu'elle tombe dans la chambre antérieure. Pour l'en retirer, on piquera le noyau avec l'aiguille et en l'y implantant solidement on réussira quelquefois à ramener le cristallin en arrière. Si ces essais sont infructueux et si la cataracte est dure, volumineuse, on l'extraira immédiatement en pratiquant une section dans la cornée.

Il arrive assez fréquemment que la cataracte abaissée remonte devant l'ouverture pupillaire. Si cet accident semble dû à ce que la zonule n'a pas été rompue dans toute son étendue, on cherchera à détruire les parties restantes avec le tranchant de l'instrument. Cette manœuvre ne réussit pas toujours, et si la cataracte remonte encore, il ne reste plus qu'une ressource, c'est d'en faire l'extraction.

ACCIDENTS CONSÉCUTIFS.

Quelquefois, immédiatement après l'opération, on voit éclater des accidents inflammatoires violents, qui révèlent l'apparition d'une irido-choroïdite des plus intenses et peuvent se terminer par la suppuration de l'œil. Mais les complications qui viennent compromettre le succès de l'opération ne s'annoncent pas toujours d'une façon aussi nette ; fréquemment le résultat immédiat semble des plus satisfaisants, la pupille est noire, la vision se rétablit, mais le malade n'a pas longtemps à se réjouir de son état. Le cristallin déplacé ne se résorbe pas, il joue le rôle d'un corps étranger et provoque de temps à autre des *poussées glaucomateuses ;* l'œil

s'injecte, rougit et devient douloureux ; à chacune de ces crises, la vision baisse et finit par disparaître. Redevenu aveugle, le malade n'est pas toujours au bout de ses peines, il est encore tourmenté par ces crises douloureuses qui s'accompagnent quelquefois d'accidents sympathiques du côté opposé et nécessitent l'énucléation de l'œil opéré.

Ces inconvénients, si graves, si fréquents, ont fait complétement abandonner ce procédé auquel on a substitué dans tous les cas possibles, soit l'extraction, soit la discission.

DISCISSION, DILACÉRATION.

La discission a été introduite dans la pratique chirurgicale par Conradi et Buchorn, puis vulgarisée par Langenbeck. Elle consiste à pénétrer, avec la pointe d'une aiguille, dans la chambre antérieure et à déchirer la cristalloïde antérieure, de façon à mettre la substance du cristallin en contact direct avec l'humeur aqueuse et à en provoquer ainsi la résorption.

Cette méthode ne convient que chez les *jeunes sujets*, car il est indispensable pour sa réussite que le cristallin ne possède pas de *noyau*. Elle sera donc réservée exclusivement aux cataractes molles ou liquides.

Fig. 50.

Avant de procéder à l'opération, il est nécessaire ici plus que dans tout autre procédé, de dilater la pupille autant que possible en instillant une forte solution d'atropine, afin d'avoir une large surface de la cristalloïde sur laquelle puisse agir le tranchant de l'aiguille sans intéresser l'iris.

L'écarteur des paupières une fois mis en place et le globe oculaire maintenu de la main gauche avec la pince à fixation, le chirurgien, la main droite armée de l'*aiguille de Bowman* (fig. 50), dont l'extrémité a la forme d'un petit fer de lance tranchant des deux côtés et dont la tige est munie d'un collet qui l'empêche de pénétrer trop profondément, ponctionne la cornée près du centre en tenant le plat de l'aiguille dans le plan d'un des rayons. Une fois dans la chambre antérieure, continuant à pousser l'instrument en avant, il arrive sur la capsule qu'il déchire légèrement avec la pointe dans une petite étendue.

Quelques opérateurs conseillent, après avoir fait une déchirure dans un sens, d'en faire une autre de même étendue perpendiculaire à la première, afin d'ouvrir ainsi largement la capsule.

Mais le plus souvent une seule suffit, et il est préférable, pour éviter les complications, de faire d'abord une petite discission et de la répéter plus tard s'il est nécessaire.

Dès que l'incision de la capsule est terminée, on retire l'aiguille, on instille quelques gouttes d'atropine et on applique le bandeau compressif.

Bien que la discission soit une opération des plus simples et des plus faciles, elle exige néanmoins quelques précautions. L'ouverture faite à la cristalloïde ne devra pas être trop large, sans quoi, l'imbibition des masses cristalliniennes par l'humeur aqueuse se faisant brusquement, il en résulterait une élévation rapide de la tension intra-oculaire et des *accidents glaucomateux*.

En retirant l'aiguille, on tâchera d'éviter l'écoulement complet de l'humeur aqueuse, la contraction de la pupille en serait la conséquence ; dès lors, l'iris serait en contact avec la plaie capsulaire et celle-ci se refermant promptement, il s'établirait en ces points des synéchies.

La discission n'est pas toujours une opération aussi inoffensive qu'on pourrait le croire au premier abord. A la suite d'une déchirure *trop large* de la cristalloïde, le gonflement des masses imbibées par l'humeur aqueuse peut provoquer une réaction des plus vives. L'iris et le corps ciliaire, irrités par le contact du cristallin augmenté de volume, s'enflamment, et l'on voit apparaître tous les symptômes de l'*iritis* ou de l'*irido-cyclite*.

D'autres fois, le globe oculaire s'injecte, des douleurs vives se déclarent et la *tension intra-oculaire s'élève*. De Græfe, qui a insisté le premier sur le danger des accidents glaucomateux qui peuvent éclater à ce moment, a recommandé de les combattre en incisant largement la cornée, et en faisant immédiatement l'extraction de la cataracte.

L'expérience clinique a pourtant démontré depuis que, chez les jeunes sujets, où la sclérotique possède encore un certain degré de souplesse, il est tout aussi avantageux et même préférable d'instituer un traitement antiphlogistique, de pratiquer à la rigueur une ou plusieurs *paracentèses* de la chambre antérieure qui diminuent momentanément la tension, permettent de gagner du temps et d'attendre la résorption spontanée.

A moins que le sujet ne soit très-jeune, et la cataracte très-molle ou presque liquide, il est rare qu'une seule discission suffise pour amener sa disparition complète. Le plus souvent il est nécessaire d'en pratiquer plusieurs, et alors se pose la question de savoir

à quel moment il est opportun de les répéter. Règle générale : avant de procéder à une seconde discission, on attendra que les accidents inflammatoires provoqués par la première aient complétement disparu, qu'il n'y ait plus trace d'*injection périkératique* et que l'iris ait repris son état normal.

Si la résorption se fait très-lentement, bien que la capsule ait été dilacérée à plusieurs reprises, on obtiendra les meilleurs effets de paracentèses répétées de la chambre antérieure. Cette petite opération aura l'avantage de permettre le renouvellement de l'humeur aqueuse surchargée et saturée par les matières provenant du cristallin.

Quelques chirurgiens, de Græfe, Mooren, ont proposé la discission pour hâter la formation des cataractes incomplètes alors même qu'elles renferment un *noyau sclérosé*. Ce moyen, qui paraît ingénieux, ne donne pas des résultats pratiques aussi satisfaisants qu'on pourrait s'y attendre, car la dilacération de la capsule en pareil cas, au lieu d'être suivie d'un mouvement de résorption plus ou moins actif, provoque des accidents inflammatoires, cyclite, irido-cyclite, qui sont une complication des plus fâcheuses pour l'extraction qui devra être tentée plus tard.

DILACÉRATION, DISCISSION AVEC DEUX AIGUILLES.

La discission simple avec une aiguille convient dans les cataractes molles, où la capsule et la zonule sont intactes.

Cette méthode serait encore applicable dans les cataractes *secondaires*, *siliqueuses*, *membraneuses*, où le cristallin n'existe plus et où un véritable diaphragme sépare en deux parties la cavité oculaire. Mais, en raison des adhérences qui existent en pareil cas entre la capsule, la zonule et les parties voisines, il serait difficile de déchirer avec une seule aiguille la membrane pupillaire sans exercer une traction plus ou moins violente et toujours dangereuse sur la *zone ciliaire*, et il vaut mieux alors avoir recours à la *dilacération* avec deux aiguilles conseillée et exécutée par Bowman.

Cette opération se pratique avec deux aiguilles qu'on implante l'une et l'autre près du centre de la pupille ; puis, les écartant par un mouvement de bascule imprimé au manche, on parvient ainsi à créer une ouverture pupillaire sans exercer de traction sur l'insertion ciliaire de l'iris.

Noyes, de New-York, a également préconisé dans ce cas un

procédé assez ingénieux : avec le couteau de de Græfe il ponctionne la cornée dans le sens de son diamètre horizontal à 2 millimètres du bord externe, pour ressortir, en faisant une contre-ponction, à 2 millimètres du bord interne. Après avoir agrandi les ouvertures d'entrée et de sortie de telle sorte qu'elles aient environ 2 millimètres et demi à 3 millimètres d'étendue, il retire le couteau, en pratiquant chemin faisant avec sa pointe une perforation dans les fausses membranes qui obstruent la pupille. Deux petits crochets introduits à travers les plaies cornéennes arrivent jusqu'à cette ouverture centrale, et en exerçant alors des tractions en sens inverse des deux côtés on agrandit notablement cette ouverture. Aujourd'hui, l'*iridotomie* sera substituée avec avantage à ces différents procédés.

EXTRACTION A LAMBEAU.

Bien que les recherches d'Anagnostakis aient démontré que l'extraction de la cataracte était une opération ancienne connue même du temps de Galien, il n'en est pas moins vrai que c'est réellement à Daviel que revient le mérite de l'avoir introduite dans la chirurgie courante.

A l'origine, Daviel pratiquait cette opération en faisant d'abord une petite incision à la partie inférieure de la cornée avec un couteau lancéolaire et en agrandissant ensuite la section de chaque côté avec des ciseaux courbes sur les bords.

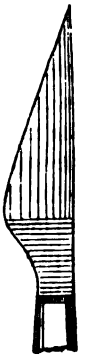
Fig. 51.

Depuis cette époque, Richter, Wenzel, Beer perfectionnèrent à la fois le procédé et les instruments. Actuellement on se sert uniquement, pour faire la section, du large couteau triangulaire représenté dans la figure 51 qui porte le nom de *couteau de Beer*, et la section est faite en un seul temps. Pendant longtemps, la plupart des chirurgiens ont opéré le malade assis sur une chaise ou dans un fauteuil, mais il est préférable qu'il soit couché. Outre que la sécurité est alors beaucoup plus grande, on a également l'avantage de pouvoir opérer l'œil droit avec la main droite en se plaçant derrière la tête du malade, tandis que s'il est assis on est obligé de se servir de la main gauche. Or, quelque habileté qu'on ait de cette main, on ne taillera jamais un lambeau d'une façon aussi précise qu'avec la main droite.

Premier temps. — Le blépharostat étant mis en place ou les paupières étant maintenues écartées par un aide, le chirurgien saisit avec la pince à fixation un pli de la conjonctive et du tissu cellulaire sous-conjonctival dans le point diamétralement opposé à celui où doit porter la section (en haut quand on pratique la section en bas, comme le faisait Daviel). Puis, avec le couteau tenu de la main droite, il ponctionne la cornée en dehors, au niveau du diamètre horizontal, à un demi-millimètre du limbe sclérotical. Une fois dans la chambre antérieure, il la traverse hardiment, fait une contre-ponction au point diamétralement opposé, et tout en restant constamment dans la cornée à un demi-millimètre du bord sclérotical, il taille un lambeau dont l'étendue comprend la moitié de cette membrane. Si, dans ce mouvement du couteau en dedans, la pointe menaçait le nez, on renverserait le manche par un mouvement de bascule vers la région temporale.

Pour bien exécuter ce premier temps de l'opération, il suffit de maintenir le couteau dans un plan vertical parallèle à l'iris : grâce à sa forme triangulaire, il agit à la façon d'un coin, et en le poussant transversalement sans l'incliner, on obtient une section très-nette.

Deuxième temps. — Une fois la section terminée, on aura soin de laisser reposer quelques instants le malade ; s'il est docile, on pourra enlever la pince à fixation. S'il fait, au contraire, des efforts, et s'il n'est pas maître de lui-même, on se contentera de faire soulever l'écarteur par un aide, et on maintiendra l'œil immobile avec la pince.

Le chirurgien, laissant alors de côté le couteau triangulaire, prend le kystitome qu'il introduit à travers la plaie en maintenant le crochet à plat contre la face postérieure du lambeau et en soulevant très-légèrement celui-ci.

Après avoir pénétré jusqu'au bord de la pupille opposé à l'incision, il imprime un mouvement de rotation d'un quart de cercle au manche de l'instrument de façon que la pointe du crochet se trouve dirigée vers la cristalloïde; appuyant alors légèrement dessus, il fait une première déchirure en se dirigeant en bas et en dehors, et en évitant de trop se rapprocher des parties équatoriales, de peur de blesser la zonule. Remettant le kystitome à plat et remontant une seconde fois derrière le lambeau, il fait une seconde incision en bas et en dedans, rejoignant l'autre à angle aigu ; ces deux incisions ont la forme d'un V ouvert en bas. Le kystitome remis à plat est ensuite retiré avec précaution.

L'ouverture de la capsule est un temps important qui exige quelques précautions. En maniant le kystitome, il faudra éviter de blesser l'iris et de l'accrocher au passage ; on y parviendra en écartant les lèvres de la plaie par de douces pressions et en tenant constamment le plat de l'instrument derrière la face postérieure de la cornée. La cristalloïde seule devra être incisée légèrement; car si le crochet s'implantait dans le cristallin, celui-ci pourrait être luxé, accident toujours des plus fâcheux.

Troisième temps. — L'incision de la capsule une fois terminée, il arrive souvent que le cristallin se présente de lui-même dans la plaie ; dans tous les cas, si la capsule est largement ouverte, il suffit en général d'une légère pression exercée sur le bord opposé de la cornée pour le voir s'y engager. Quand l'écarteur et la pince à fixer ont pu être enlevés, la pression qui doit expulser la cataracte doit être exercée par l'intermédiaire de la paupière, sinon elle est faite directement avec la curette ; il va de soi que cette manœuvre exige beaucoup de ménagements, sous peine de provoquer une rupture de la zonule. Si, à ce moment, malgré une pression assez forte, mais qui ne doit jamais dépasser le degré de résistance de la zonule, la cataracte reste retenue en place, cela peut tenir à deux causes : ou bien à ce que la cristalloïde n'a pas été suffisamment déchirée, ou bien à la contraction énergique du sphincter de l'iris qui s'oppose à sa sortie ; dans le premier cas, on fera une nouvelle kystotomie avec plus de soin et d'une façon plus complète; s'il est manifeste, au contraire, que l'obstacle vient de l'iris, on incisera ce diaphragme avec les ciseaux ou l'on en excisera un lambeau.

Quatrième temps. — Dès que le cristallin a été expulsé hors de l'œil, on enlève l'écarteur, s'il est en place, et on invite le malade à fermer les paupières sans faire d'efforts, comme s'il voulait sommeiller ; puis, après quelques instants de repos, on procède au nettoyage de la pupille et à l'évacuation des masses corticales qui pourraient encore l'encombrer.

Pour cela, en appuyant avec le doigt sur la paupière, on exerce de douces pressions sur le globe oculaire, en s'efforçant de déplacer et de refouler vers la plaie les débris du cristallin. On recommencera ainsi à plusieurs reprises, si c'est nécessaire, jusqu'à ce que la *pupille paraisse tout à fait noire.* On aura soin, dans toutes ces manœuvres, de ne pas presser outre mesure et de ne pas rompre la zonule, ce qui entraînerait l'issue du corps vitré et empêcherait de les continuer. La notion du degré de résistance de la zonule, qu'il importe de ne pas dépasser, doit être familière

au chirurgien; elle s'acquiert par l'habitude et par des expériences répétées sur le cadavre.

S'il restait encore des débris capsulaires difficiles à déplacer, il faudrait se décider à aller les saisir avec de fines pinces à griffe et à les extraire directement.

ACCIDENTS IMMÉDIATS ET CONSÉCUTIFS.

Le lambeau est quelquefois trop grand; c'est là un inconvénient qui a peu d'importance, à la condition toutefois que l'incision reste dans la cornée et n'empiète pas trop dans la sclérotique, ce qui entraînerait la rupture de la zonule. Mais l'ouverture étant alors trop large, on redoublera de précaution dans les autres temps de l'opération, afin d'éviter l'issue du corps vitré.

Si le lambeau a été taillé en haut, il peut se renverser sur lui-même; on le redressera avec soin et on cherchera à obtenir sa coaptation aussi exacte que possible avant d'appliquer le bandeau compressif. Il est clair également qu'une trop grande largeur du lambeau prédispose à sa suppuration.

Les dangers résultant d'un lambeau trop petit et d'une section trop étroite sont beaucoup plus sérieux que les précédents.

La sortie du cristallin devient alors très-difficile, quelquefois même impossible, s'il est dur et volumineux; elle s'accompagne toujours d'une contusion plus ou moins violente de la cornée. Si la section est encore assez large pour que l'extraction de la cataracte puisse être faite avec la curette, on aura recours à ce moyen, sinon il faudra de toute nécessité élargir la plaie, en employant, comme le faisait Daviel, des ciseaux courbes ou un petit couteau mousse.

Quelquefois, bien que la plaie ait une largeur suffisante, le cristallin refuse de s'y engager parce que sa capsule n'a pas été suffisamment ouverte, on cherche alors à la dilacérer de nouveau avec le kystitome; si l'on ne peut y réussir, vu son épaississement et sa rigidité, on introduit la curette (fig. 52) et on extrait le cristallin dans sa capsule.

De toutes les complications, la plus sérieuse est l'*issue du corps vitré;* cet accident peut se produire quelquefois immédiatement après la section de la cornée. Il peut dépendre alors de plusieurs causes: ou bien la section a été trop périphérique, ou bien les efforts du malade ont été trop violents et les manœuvres de l'opérateur trop brusques, ou bien enfin la zonule était déjà altérée et peut-être rompue avant l'opération.

Quoi qu'il en soit, aussitôt que le corps vitré apparaît dans la plaie, il faut recommander au malade de respirer largement, de ne pas faire d'efforts ; l'écarteur sera soulevé par un aide ou enlevé complétement afin d'éviter toute pression sur le globe oculaire; puis, au lieu de chercher à pratiquer la kystotomie, qui présenterait de grandes difficultés et n'aurait aucune importance, on introduira une curette sous le cristallin et on l'amènera au dehors; si le cristallin est dur, sclérosé, on pourra le harponner avec un petit crochet et l'extraire de cette façon.

L'issue du corps vitré peut avoir lieu également après la kystotomie et être due à ce que l'incision de la cristalloïde a intéressé la zonule, ou bien à ce que les pressions exercées pour faciliter l'expulsion ont été trop fortes. Ici encore il sera nécessaire le plus souvent de terminer l'opération avec la curette, car il est de toute évidence qu'il serait très-imprudent d'exercer la moindre pression sur le globe oculaire.

La perte d'une petite quantité du corps vitré n'est pas un accident grave. On a même cité des cas où le tiers environ avait été expulsé sans aucune conséquence fâcheuse. Nous croyons néanmoins qu'il ne faut pas s'exagérer l'innocuité de cet accident, car il n'est pas rare de voir survenir à sa suite des *hémorrhagies intra-oculaires* fort abondantes, et même plus tard un *décollement de la rétine*. Si, le lendemain ou le surlendemain de l'opération, l'iris, qui n'a pas été excisé, formait un *prolapsus* entre les lèvres de la plaie, il ne faudrait pas hésiter à le saisir avec des pinces à griffes et à l'exciser.

Fig. 52.

Nous n'insisterons pas ici sur les soins consécutifs ni sur les accidents ultérieurs qui peuvent survenir à la suite de l'extraction à lambeau. Ce sont à peu près les mêmes que dans l'extraction linéaire ; ils seront exposés avec tous les détails nécessaires à propos de cette opération de nos jours la plus fréquemment pratiquée. Disons toutefois que, dans l'extraction à lambeau, le bandeau compressif devra être maintenu un peu plus longtemps, c'est-à-dire huit à dix jours environ. Parmi les accidents qui se produisent plus souvent que dans l'extraction linéaire, nous devons signaler la suppuration de la cornée.

EXTRACTION A LAMBEAU COMBINÉE.

Dans le but de diminuer les dangers de l'extraction à lambeau, Mooren a proposé de pratiquer trois semaines avant une large iridectomie en haut.

Cette méthode, à laquelle quelques auteurs donnent le nom de *combinée*, ne nous semble présenter aucun avantage dans les conditions ordinaires; par contre, elle a le grave inconvénient d'obliger le malade à se soumettre à deux opérations au lieu d'une. Elle nous paraît devoir être exclusivement réservée aux cas où il existe en même temps des complications oculaires manifestes, tels qu'irido-choroïdite chronique, glaucome, etc.

Si, de plus, en pareille circonstance, il est utile de pratiquer à l'avance l'iridectomie, il est également indiqué d'avoir recours au procédé qui assure le mieux la réussite, c'est-à-dire à l'extraction linéaire.

Jacobson a proposé l'extraction linéaire avec iridectomie pratiquée séance tenante, mais l'excision de l'iris n'était faite qu'après la sortie du cristallin dans le but d'enlever la portion de ce diaphragme contusionné au moment du passage de la cataracte. Ce procédé était déjà un pas fait vers l'extraction linéaire avec iridectomie, méthode opératoire supérieure à la précédente et qui l'a définitivement remplacée.

EXTRACTION LINÉAIRE SIMPLE.

A mesure que les moyens d'exploration se sont perfectionnés et que le diagnostic du degré de consistance des cataractes a acquis plus de certitude, on a voulu également diminuer autant que possible les dangers résultant d'une large plaie oculaire, en proportionnant l'étendue de la section au volume et à la dureté du cristallin à extraire. C'est en suivant cette voie que de Græfe est arrivé à établir les règles opératoires et les indications de l'*extraction linéaire simple*.

Cette opération convient à plusieurs variétés de cataractes :

1° Aux cataractes molles ou liquides;

2° Aux cataractes traumatiques *chez les jeunes sujets ;*

3° Aux cataractes arides-siliqueuses, burséolées, secondaires.

MANUEL OPÉRATOIRE.

Premier temps. — La pupille ayant été dilatée par l'atropine et tout étant disposé comme d'habitude, le chirurgien saisit avec la pince à fixation un pli conjonctival dans le point diamétralement opposé à celui où il veut faire la section. Puis, avec la pointe du couteau lancéolaire droit ou coudé, selon sa commodité, il ponctionne la cornée à 2 millimètres environ de la sclérotique. Dès que l'instrument a pénétré dans la chambre antérieure, le manche est porté en arrière, de façon à ce que la lame soit parallèle au plan de l'iris ; celle-ci est enfoncée assez profondément pour que l'étendue de la plaie extérieure soit d'environ 7 à 8 millimètres.

En retirant le couteau, on le tient très-rapproché de la face postérieure de la cornée, pour éviter une sortie brusque de l'humeur aqueuse qui aurait pour résultat la contraction immédiate de la pupille ; si l'on juge la section insuffisante, on peut, en exécutant ce mouvement de retrait, agrandir la plaie de dedans en dehors en appuyant sur l'un des angles avec le tranchant latéral de la lame.

Deuxième temps. — On introduit un kystitome coudé en le glissant à plat entre les lèvres de la plaie et en rasant la face postérieure de la cornée jusqu'au bord pupillaire opposé. Arrivé là, on lui imprime un mouvement de rotation d'un quart de cercle et on déchire avec la pointe du crochet la cristalloïde antérieure en faisant deux incisions qui se réunissent à angle aigu en forme d'un V. Cette manœuvre doit être faite délicatement, en râclant très-légèrement avec la pointe du kystitome sur la capsule et en évitant de trop se rapprocher des parties équatoriales, sous peine de déchirer la zonule et de voir apparaître le corps vitré. Le kystitome est retiré de la même façon qu'il a été introduit.

Troisième temps. — Une fois le crochet hors de l'œil et la capsule entr'ouverte, on presse légèrement sur la cornée dans le point diamétralement opposé à l'incision, de manière à ce que la plaie soit entre-bâillée et à ce que les masses opaques puissent s'échapper par cette ouverture. La pression nécessaire pour l'évacuation de l'émulsion cristallinienne ne doit pas dépasser la résistance que présente la zonule, sans cela on courrait le risque de la rompre et l'issue immédiate du corps vitré qui s'ensuivrait empêcherait de continuer les manœuvres.

Quelquefois, les lèvres de la plaie cornéenne restant juxtaposées, empêchent les masses corticales de sortir. Dans ce cas on favorise leur dégagement en entre-bâillant légèrement l'ouverture

avec l'extrémité d'un stylet mousse et en exerçant en même temps des pressions du côté opposé.

A moins que la cataracte ne soit très-molle ou liquide, il est rare que l'évacuation se fasse instantanément d'une façon complète; il reste, généralement, devant la pupille, des débris qu'il importe de ne pas laisser séjourner dans l'œil.

L'écarteur et les pinces étant enlevés, on ferme les paupières et pendant quelques instants on comprime doucement le globe oculaire avec une petite éponge ou un peu d'ouate pour laisser reproduire l'humeur aqueuse. Puis on essaye d'exercer de douces pressions et les masses restantes, imbibées, ramollies, entraînées par l'humeur aqueuse, sont facilement refoulées au dehors.

Cette manœuvre peut être répétée plusieurs fois jusqu'à ce que la pupille, tout à fait nettoyée, *paraisse complétement noire*. Si, malgré toutes ces précautions, quelque peu de substance corticale ramollie séjournait encore au niveau de la pupille, il ne faudrait pas s'en inquiéter, car, surtout chez les jeunes sujets, elle se résorberait avec une grande rapidité; mais, s'il s'agit de débris capsulaires, on ne peut plus compter sur leur résorption spontanée, et il est de toute nécessité de les enlever.

Pour cela, on introduit de fines pinces à griffes dans la chambre antérieure, on saisit les opacités capsulaires et on les arrache. Dans quelques circonstances où l'ouverture pupillaire est étroite, on pourra retirer quelques avantages des pinces spéciales dont nous avons déjà expliqué le mécanisme et qui sont représentées dans la figure 47.

S'il s'agit d'une cataracte *siliqueuse* ou *burséolée*, les règles opératoires précédentes devront être modifiées. Le premier temps de l'opération reste le même, mais au lieu de dilacérer avec le kystitome la capsule épaissie, doublée par des amas de cellules altérées, et dont les deux feuillets sont adossés, il est préférable de la saisir directement avec les pinces et de chercher à l'extraire. Cette variété de cataracte étant souvent consécutive à des processus inflammatoires de la région ciliaire, il peut se faire que des adhérences retiennent la cristalloïde et la zonule à l'iris et au corps ciliaire. Cette complication se révèle par la résistance qu'oppose la cristalloïde aux tractions exercées sur elle et par les tiraillements manifestes de l'iris pendant cette manœuvre. Dès lors, il ne faut pas employer trop de violence, car si on voulait à tout prix attirer la capsule hors de l'œil, on risquerait d'arracher l'iris (*iridodialyse*), ou même le corps ciliaire. Éprouve-t-on trop de difficulté, il vaut mieux s'abstenir et recourir à l'*iridotomie*.

On doit signaler comme une modification de l'extraction linéaire simple le procédé qui consiste à *aspirer* les cataractes très-molles ou liquides au moyen d'un tube introduit à travers une petite plaie cornéenne. En France Laugier a fait construire une aiguille creuse avec laquelle il aspirait la cataracte; en Angleterre, Bowman se sert d'une petite seringue armée d'une canule creuse. Nous sommes peu partisan de ces divers instruments et nous croyons qu'il est préférable en pareil cas de recourir à l'extraction linéaire simple ou à la discission.

ACCIDENTS OU COMPLICATIONS.

L'iris refoulé au dehors au moment de la sortie de l'humeur aqueuse fait quelquefois hernie dans la plaie; il est inutile de se préoccuper de cet accident jusqu'à ce que les masses cristalliniennes aient été complétement évacuées au dehors. A ce moment, le prolapsus rentre souvent de lui-même, ou bien il suffit de stimuler les contractions du sphincter en exerçant de douces pressions sur la surface de la cornée. S'il est trop engagé, on essayera de le refouler avec le stylet mousse; enfin, si ces tentatives échouent, il faut se résigner à en faire l'excision, ce qui vaut toujours mieux que de le laisser s'enclaver.

Le corps vitré peut se présenter dans la plaie et obliger à suspendre les manœuvres. Cet accident n'a pas ici de conséquence aussi fâcheuse que lorsqu'il s'agit d'une cataracte dure, qui ne doit, à aucun prix, être laissée dans l'œil. S'il se produit, on retirera avec précaution, au moyen de la curette, tout ce qu'on pourra de la cataracte, et on abandonnera le reste à la résorption spontanée.

Enfin, si une erreur de diagnostic avait été commise et si le cristallin, plus dur qu'on ne l'avait supposé, ne pouvait passer à travers une incision aussi étroite, il ne faudrait pas hésiter à agrandir la section séance tenante et à extraire immédiatement la cataracte.

EXTRACTION LINÉAIRE AVEC IRIDECTOMIE (PROCÉDÉ DE DE GRÆFE).

Les heureux résultats fournis par l'extraction linéaire simple encouragèrent de Græfe à appliquer le même procédé légèrement modifié aux cataractes dures ou renfermant un noyau. Il prati-

quelquefois entraîner et soulever par l'instrument, et le lambeau aillé dans cette muqueuse serait trop considérable si on n'avait la précaution d'achever rapidement la section en tournant le tranchant tout à fait en avant.

Deuxième temps. — Une fois la section faite, la pince à fixation est onfiée à un aide qui a bien soin de maintenir le globe en bas ans presser et sans tirer dessus, et on procède à l'excision de iris. S'il existe un lambeau conjonctival qui recouvre la plaie, on écarte avec les pinces en le repliant sur la cornée. Généralement l'iris fait hernie au dehors ; on le saisit avec de petites pinces griffes et on l'excise avec les ciseaux-pinces en trois coups, omme nous l'avons déjà dit à propos de l'iridectomie. S'il est sté en place, on fait usage de pinces courbes qu'on introduit ns la chambre antérieure, on le saisit près du bord pupillaire, l'attire au dehors, et on l'excise comme précédemment.

Troisième temps. — L'excision de l'iris terminée, la pince, confiée à un aide, est reprise de la main gauche, et avec la main oite armée du kystitome on se dispose à ouvrir la capsule.

A ce moment on peut être gêné par le sang provenant soit de la ction de l'iris, soit du canal de Schlemm intéressé par le couteau. Il est alors urgent de le faire écouler en entre-bâillant gèrement la plaie avec la curette ou le stylet mousse et en exerant de douces frictions de bas en haut sur la cornée.

Dès que la chambre antérieure est débarassée, le chirurgien introit à plat le kystitome coudé fig. 53 en soulevant légèrement la re antérieure de la plaie, puis il le glisse avec précaution le long de la face postérieure de la cornée, jusqu'au bord inférieur de la pupille. Imprimant alors mouvement de rotation d'un quart de cercle au anche de l'instrument de façon à ce que la pointe crochet soit dirigée vers la cristalloïde, il incise tte membrane de bas en haut et de dedans en hors jusque près de l'équateur du cristallin. Une conde incision rejoignant la première en bas est alement pratiquée de bas en haut et de dehors en dans, et la capsule se trouve ainsi ouverte suivant grand lambeau triangulaire. Dans les cas ordiires, il suffit d'appuyer légèrement à la surface de la cristalde pour la déchirer ; si on enfonçait le crochet trop profondément dans la substance du cristallin, on courrait le risque de le cer, accident qui aurait des suites fâcheuses. Pourtant dans aractes *capsulaires* où la cristalloïde présente une certaine ré

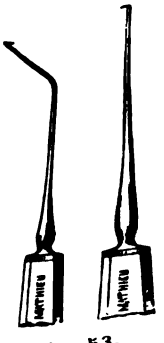

Fig. 53.

quait, dans ce but, au moyen d'un large couteau lancéolaire, une large section très-près du bord de la cornée.

Critchett et Bowman modifièrent ce procédé en faisant l'incision encore plus périphérique et tangente au bord de la cornée. Enfin, Jacobson, allant encore plus loin, porta l'incision dans le limbe scléro-cornéen. Ce chirurgien pratiquait une très-large section afin de pouvoir faire sortir sans difficulté le cristallin entier, recouvert des masses corticales ; puis, après la sortie de la lentille, il excisait la portion de l'iris qui avait été contusionné au moment du passage de la cataracte.

De Græfe, voulant obtenir le plus petit lambeau possible avec la plus grande incision possible, mit à profit ce principe de géométrie élémentaire que le plus court chemin d'un point à un autre sur la surface d'une sphère est l'arc de grand cercle passant par ces deux points. Il résolut de pratiquer l'incision suivant un *arc de grand cercle* du globe oculaire.

Ce résultat était évidemment impossible à atteindre avec le couteau lancéolaire, car pendant la section il aurait fallu en diriger la pointe vers le centre de l'œil. Cet ingénieux chirurgien imagina alors le petit couteau droit représenté fig. **44**, qui porte son nom. Avec cet instrument on fait d'abord une ponction, puis une contre-ponction, et l'on achève la section en dirigeant le tranchant en avant dans un plan passant par le centre de l'œil ; l'incision ainsi faite est contenue dans un grand cercle du globe oculaire et par conséquent *réellement linéaire*.

Premier temps. — Le malade étant couché et tout étant disposé conformément aux règles déjà indiquées, l'opérateur saisit avec la pince à fixation tenue de la main gauche un pli de la conjonctive au-dessous du diamètre vertical de la cornée pour maintenir le globe oculaire. De la main droite il tient le petit couteau de de Græfe ; après s'être assuré que le tranchant est dirigé en haut, il ponctionne la sclérotique à 1 millimètre du bord cornéen, et à 2 millimètres environ au-dessous de la ligne tangente qui passerait par le sommet de la cornée, et pénètre dans la chambre antérieure. Aussitôt il pousse le couteau longitudinalement, en se tenant au-devant de l'iris, et, arrivé du côté opposé, il pratique la contre-ponction de façon à sortir également dans la sclérotique à 1 millimètre du bord de la cornée et à la même hauteur ; imprimant alors de légers mouvements de va-et-vient au couteau, et dirigeant le tranchant un peu en avant, il sectionne la sclérotique et se rapproche en terminant du bord supérieur de la cornée. Au moment de terminer la section, la conjonctive, plus lâche, se laisse

quelquefois entraîner et soulever par l'instrument, et le lambeau taillé dans cette muqueuse serait trop considérable si on n'avait la précaution d'achever rapidement la section en tournant le tranchant tout à fait en avant.

Deuxième temps. — Une fois la section faite, la pince à fixation est confiée à un aide qui a bien soin de maintenir le globe en bas sans presser et sans tirer dessus, et on procède à l'excision de l'iris. S'il existe un lambeau conjonctival qui recouvre la plaie, on l'écarte avec les pinces en le repliant sur la cornée. Généralement l'iris fait hernie au dehors ; on le saisit avec de petites pinces à griffes et on l'excise avec les ciseaux-pinces en trois coups, comme nous l'avons déjà dit à propos de l'iridectomie. S'il est resté en place, on fait usage de pinces courbes qu'on introduit dans la chambre antérieure, on le saisit près du bord pupillaire, on l'attire au dehors, et on l'excise comme précédemment.

Troisième temps. — L'excision de l'iris terminée, la pince, confiée à un aide, est reprise de la main gauche, et avec la main droite armée du kystitome on se dispose à ouvrir la capsule.

A ce moment on peut être gêné par le sang provenant soit de la section de l'iris, soit du canal de Schlemm intéressé par le couteau. Il est alors urgent de le faire écouler en entre-bâillant légèrement la plaie avec la curette ou le stylet mousse et en exerçant de douces frictions de bas en haut sur la cornée.

Dès que la chambre antérieure est débarassée, le chirurgien introduit à plat le kystitome coudé fig. 53 en soulevant légèrement la lèvre antérieure de la plaie, puis il le glisse avec précaution le long de la face postérieure de la cornée, jusqu'au bord inférieur de la pupille. Imprimant alors un mouvement de rotation d'un quart de cercle au manche de l'instrument de façon à ce que la pointe du crochet soit dirigée vers la cristalloïde, il incise cette membrane de bas en haut et de dedans en dehors jusque près de l'équateur du cristallin. Une seconde incision rejoignant la première en bas est également pratiquée de bas en haut et de dehors en dedans, et la capsule se trouve ainsi ouverte suivant un grand lambeau triangulaire. Dans les cas ordinaires, il suffit d'appuyer légèrement à la surface de la cristalloïde pour la déchirer ; si on enfonçait le crochet trop profondément dans la substance du cristallin, on courrait le risque de le luxer, accident qui aurait des suites fâcheuses. Pourtant dans les cataractes *capsulaires* où la cristalloïde présente une certaine résis-

Fig. 53.

et se trouve forcément lésé. Cet accident n'est pas très-grave, puisqu'en somme l'iris doit être excisé ; pourtant, il a l'inconvénient de dilacérer ce diaphragme sans donner une section nette et de produire quelquefois une hémorrhagie assez abondante, fort gênante pour les manœuvres ultérieures.

Au moment de la contre-ponction, l'humeur aqueuse, se frayant un passage au dehors, soulève la conjonctive et forme quelquefois à ce niveau une ampoule volumineuse qui peut cacher la pointe de l'instrument. Sans se laisser intimider, on poussera hardiment le couteau dans le sens horizontal afin de transpercer la conjonctive; l'ampoule s'affaisse aussitôt et on achève la section comme d'ordinaire.

En la terminant, il faut avoir bien soin de couper entièrement la conjonctive et de ne pas laisser *un petit pont de cette muqueuse*, comme cela arrive quelquefois. Cette bride placée en travers de la plaie s'opposerait à l'introduction des instruments: pinces, kystitomes, etc., dans la cavité oculaire.

L'excision de l'iris peut être suivie d'une hémorrhagie, dans la chambre antérieure, assez abondante pour empêcher de voir la cataracte et gêner beaucoup les autres manœuvres. La fréquence de cette hémorrhagie est même un des arguments invoqués par les adversaires du procédé de de Græfe, et on doit avouer qu'il est sérieux. Le sang extravasé ne provient pas toujours de l'iris ; souvent il est fourni par le plexus veineux de Schlemm, ouvert par le couteau.

Pour évacuer le sang épanché dans la chambre antérieure, on entre-bâille légèrement avec un stylet mousse les lèvres de la plaie et on exerce avec la curette de douces pressions de bas en haut, de façon à le refouler au dehors.

Toutes ces manœuvres doivent être faites tranquillement sans se presser: peu à peu la chambre antérieure se vide et le champ pupillaire redevient libre. Si l'épanchement sanguin ne disparaît pas, ce n'est pas une raison pour suspendre l'opération ; il faut la terminer quand même. Bien qu'on ne voie pas la capsule, on la déchirera avec précaution au moyen du kystitome et on exécutera les autres temps de l'opération, y compris l'évacuation du cristallin, comme dans les conditions ordinaires. D'habitude, le sang s'échappe en même temps que la lentille, et à ce moment la pupille devient tout à fait noire.

Plusieurs complications peuvent survenir au moment de la sortie de la cataracte : la plaie scléro-cornéenne est quelquefois trop étroite, ou bien le cristallin est encore retenu dans la capsule

incomplétemeut déchirée, ou bien enfin le corps vitré, se présentant dans la plaie, vient gêner les dernières manœuvres d'expulsion.

Il arrive très-souvent, surtout aux commençants, de faire la section scléro-cornéenne trop étroite ; c'est là un inconvénient sérieux ; règle générale, il vaut mieux une incision trop grande que trop petite, et il est bien rare qu'elle soit trop grande. Si la plaie est trop étroite, le bord équatorial du cristallin s'engagera bien entre ses lèvres, mais le diamètre horizontal de la lentille ne pourra pas la franchir.

Est-elle presque suffisante et le cristallin est-il déjà fortement engagé, on peut essayer de le faire sortir en exerçant d'assez fortes pressions sur la partie inférieure de la cornée. Si la cataracte n'est pas trop dure, elle s'écrase pour ainsi dire, mais finit par sortir en contusionnant les lèvres de la plaie. S'il est manifeste que l'incision est réellement trop étroite ou que le cristallin est trop dur, la pression exercée ne devant pas dépasser le degré de résistance de la zonule sous peine d'issue du corps vitré, elle sera impuissante à le chasser hors de l'œil. Il faudra dès lors se décider ou bien à agrandir la plaie, ou bien à employer la curette.

Pour élargir la plaie, on fait usage soit de petits ciseaux à pointes mousses, soit d'un petit couteau boutonné. On introduit l'un ou l'autre de ces deux instruments dans l'un des angles de la section et on l'agrandit autant qu'il est nécessaire. En pareil cas, il vaut mieux, à notre avis, se servir du couteau que des ciseaux, qui font toujours une plaie contuse.

Si la section n'est pas beaucoup trop étroite, on peut essayer d'extraire le cristallin avec la curette. Celle-ci est introduite profondément derrière la face postérieure de la lentille de façon à l'embrasser complétement ; puis, faisant basculer le manche de l'instrument en arrière, on la refoule en avant contre la cornée et on l'amène au dehors. Quelquefois la cataracte se fragmente pendant cette manœuvre ; il est alors nécessaire de retirer les débris par le même moyen.

Le cristallin peut n'être pas expulsé, bien que l'étendue de l'incision soit considérable, parce que la *cristalloïde n'a pas été bien déchirée*. En pareil cas, malgré des pressions énergiques, il reste en place, ou, s'il se présente dans la plaie, ce n'est qu'avec difficulté, entouré et maintenu qu'il est par sa capsule ; dès lors, on introduit de nouveau le kystitome et on dilacère cette membrane avec plus de soin que la première fois.

Quelquefois, au moment de l'expulsion, le corps vitré se présente

dans la plaie. Cet accident peut dépendre de plusieurs causes : ou bien la section faite *trop haut* dans la sclérotique a intéressé la région ciliaire, ou bien la zonule a été déchirée par des pressions trop fortes ou par le kystitome ; dans quelques cas enfin, elle s'est rompue spontanément sous l'influence d'un état pathologique du corps vitré.

Quelle que soit la cause de l'issue du corps vitré, c'est toujours une complication fâcheuse, singulièrement gênante pour les manœuvres qui restent à faire. Il ne faut plus songer, en effet, après cet accident, à expulser le cristallin en exerçant des pressions sur le globe oculaire ; en procédant ainsi, on risquerait de provoquer l'issue d'une grande partie du corps vitré sans avoir le cristallin : il devient donc nécessaire de faire l'extraction avec la curette.

Souvent, au moment où le corps vitré s'échappe, le cristallin est luxé et refoulé en bas vers les parties déclives ; il faut aller l'y saisir hardiment avec la curette ; la moindre hésitation, le moindre faux mouvement aurait pour résultat de rendre la luxation complète ; la cataracte disparaîtrait du champ pupillaire, et il serait impossible de reconnaître sa situation et d'aller la chercher.

Pendant l'exécution de ces manœuvres, qui présentent toujours quelque difficulté, on aura grand soin de mettre de côté toutes les causes qui pourraient augmenter la sortie du corps vitré. C'est ainsi qu'on surveillera avec soin l'action de l'écarteur, qui sera soulevé par un aide ou même complétement enlevé, afin d'éviter toute pression sur le globe oculaire ; il en sera de même de la pince à fixation et des autres instruments. On engagera le malade à être docile, à ne pas faire d'efforts, à respirer librement ; on le préviendra que les manœuvres qui restent à faire ne sont plus douloureuses, mais qu'elles réclament de sa part un peu de bonne volonté et de patience parce qu'elles exigent une certaine précision.

La perte d'une portion du corps vitré n'est pas un accident grave, à la condition, toutefois, qu'elle ne soit pas trop considérable ; cette complication n'a souvent aucune suite immédiate fâcheuse, mais elle entraîne quelquefois plus tard des lésions sérieuses : on a vu la rétine se décoller dans la région diamétralement opposée à la plaie cornéenne.

MODIFICATIONS DU PROCÉDÉ DE DE GRÆFE.

En se conformant aux règles techniques posées par de Græfe, il arrive fréquemment que, l'incision linéaire étant placée un peu trop haut dans la sclérotique et trop près par conséquent de la région ciliaire, la zonule se rompt et le corps vitré apparaît dans la plaie. Pour parer à un accident aussi fâcheux, de Græfe jugea à propos de changer l'emplacement de la section et de la rapprocher du bord de la cornée. Depuis, la plupart des chirurgiens ont adopté cette modification ; l'incision a été faite de moins en moins dans la sclérotique, et actuellement presque tous la pratiquent dans le limbe scléro-cornéen.

C'est ainsi que nous opérons habituellement. Ce procédé, qui consiste à tailler un petit lambeau d'environ 11 millimètres de

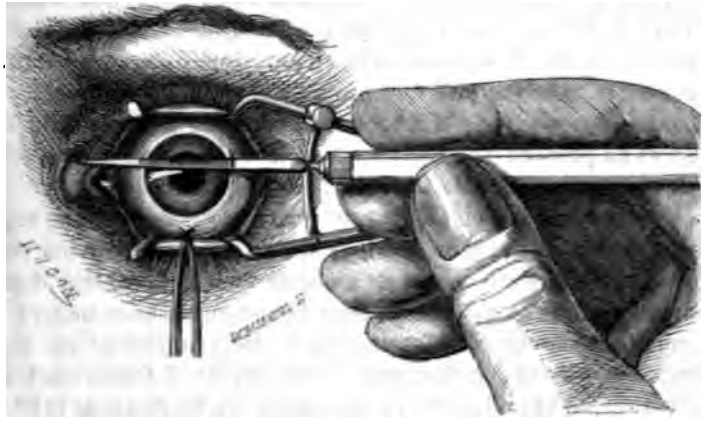

Fig. 56.

diamètre à sa base (fig. 56), conserve presque tous les avantages de l'*incision linéaire*, tout en assurant plus de sécurité à l'opérateur.

L'iridectomie combinée à l'extraction linéaire, d'abord accueillie avec une faveur marquée, a trouvé dans ces derniers temps de nombreux adversaires, et de plusieurs côtés on a cherché des procédés où, tout en conservant le principe de la méthode, c'est-à-dire l'incision linéaire, on pût éviter l'excision de l'iris.

Liebreich, après avoir fait une ponction et une contre-ponction dans la sclérotique comme dans le procédé de de Græfe, porte

presque aussitôt le tranchant de l'instrument en avant, *en plein tissu cornéen*, et termine la section de telle sorte que *le milieu de la plaie soit à 2 ou 3 millimètres* environ du bord sclérotical.

Kuechler va plus loin : après la ponction et la contre-ponction de la sclérotique, il pratique l'incision linéaire dans le *diamètre transversal* de la cornée.

Lebrun fait une extraction à *petit lambeau médian*, la ponction et la contre-ponction se trouvent à 1 ou 2 millimètres au-dessous des extrémités du diamètre transversal de la cornée ; puis il taille un petit lambeau de 3 à 4 millimètres de hauteur qui comprend la moitié supérieure de cette membrane. Dans ces divers procédés on ne pratique pas l'iridectomie, ce qui est un avantage ; mais par contre que d'inconvénients ! La sortie du cristallin n'est pas toujours facile, car pour s'engager dans la plaie il doit basculer plus ou moins autour de son axe horizontal. Avec l'incision de Kuechler par exemple, il faut que son bord supérieur décrive un quart de cercle en avant pour se présenter dans la plaie cornéenne.

De plus, la situation même de la section expose aux enclavements de l'iris. Enfin les traces laissées par la cicatrice, en altérant la transparence du tissu cornéen et en entraînant des déformations de courbure, peuvent être fort préjudiciables à la vision.

Tout récemment de Wecker a communiqué à l'Académie des sciences un procédé d'extraction sans iridectomie, qui nous semble supérieur aux précédents. En voici la description :

« *Premier temps.* — L'aide relève avec le doigt la paupière supérieure, ou fait usage d'un écarteur avec lequel il tient les paupières suspendues au-dessus du globe de l'œil. L'opérateur, après avoir fixé l'œil avec une pince, près du milieu du bord interne de la cornée, détache très-exactement le tiers supérieur de cette membrane dans sa jonction avec la sclérotique. Il forme ainsi, sur une cornée de 12 millimètres de diamètre, un lambeau de $11^{mm},32$ de base. Dès que la contre-ponction est faite et que l'iris ne peut plus se porter sur le tranchant du couteau, l'opérateur dépose la pince à fixation et achève la section sans former de lambeau conjonctival. La section terminée, on laisse tomber la paupière supérieure et l'on retire l'écarteur.

« *Deuxième temps.* — On recouvre l'œil avec une éponge froide et on laisse le malade se reposer. On procède ensuite à l'ouverture de la capsule du cristallin, pendant que l'on tient soi-même la paupière supérieure.

« *Troisième temps.* — L'aide reprend la paupière supérieure, et l'opérateur, en même temps qu'il refoule, avec la paupière infé-

rieure, le cristallin vers l'ouverture pratiquée à l'œil, déprime, au moyen d'une mince spatule de caoutchouc, la lèvre supérieure de la section et l'insertion périphérique de l'iris, de façon à décoiffer le cristallin de l'iris, qui tend à l'envelopper au moment de sa sortie.

« *Quatrième temps.* — On procède au nettoyage de la pupille, pendant lequel on ne se préoccupe aucunement du prolapsus de l'iris, pas plus qu'on n'a eu en tenir compte pendant le deuxième et le troisième temps de l'opération. L'œil paraissant complétement débarrassé de tout débris de cataracte, si l'iris n'est pas rentré de lui-même dans l'œil, on réduit le prolapsus au moyen de la petite spatule, que l'on fait doucement glisser à plat dans la plaie en repoussant l'iris devant elle.

« *Cinquième temps.* — La partie supérieure de l'iris occupant la chambre antérieure, on instille 2 à 3 gouttes d'une solution de sulfate neutre d'ésérine (5 centigrammes pour 10 grammes), et l'on attend cinq minutes, jusqu'à ce que l'action du myotique se produise et que, la pupille se resserrant, l'iris ne présente plus la moindre tendance à remonter vers la section lorsqu'on engage le malade à regarder en bas.

« Le bandeau compressif est alors appliqué. Il est prudent d'ôter le bandeau deux heures après et de réinstiller de l'ésérine. Par l'emploi de cette forte solution d'ésérine, on obtient un myosis considérable, qui dure plus de vingt-quatre heures, temps suffisant pour la réunion de la plaie, de façon qu'on peut alors recourir aux mydriatiques sans avoir à craindre un enclavement de l'iris. »

Avec ce procédé, l'iris est intact, la pupille conserve sa forme et ses dimensions ; avantage incontestable au point de vue esthétique et aussi pour la vision. Mais l'exécution en est longue et délicate, la déchirure de la cristalloïde se fait d'une façon moins complète, le cristallin coiffé par l'iris se dégage moins facilement, enfin le nettoyage des masses corticales n'est pas aussi aisé que lorsque l'iris a été excisé. En outre, l'opération terminée, on a parfois quelque peine à faire rentrer l'iris qui fait hernie dans la plaie, et souvent, malgré l'emploi de l'ésérine instillée avant l'application du bandeau, comme le fait de Wecker, on trouve le lendemain, en défaisant le pansement, ce diaphragme formant prolapsus entre les lèvres de la plaie.

EXTRACTION DU CRISTALLIN DANS SA CAPSULE.

Dans les diverses méthodes que nous venons d'énumérer, une des causes qui amoindrissent souvent la beauté du résultat, c'est la persistance au niveau de la pupille d'*opacités capsulaires*.

De là l'idée d'enlever le cristallin dans sa capsule, idée déjà ancienne, puisqu'elle paraît avoir été mise en pratique par Richter en 1773.

De nos jours, surtout depuis l'introduction des incisions très-périphériques et de l'iridectomie, quelques chirurgiens, parmi lesquels il faut citer Sperino, Pagenstecher, de Wecker, ont tenté de remettre cette méthode opératoire en honneur. Un de ceux qui se sont le plus occupés de cette question, Pagenstecher, fait une grande section en bas, dans la sclérotique, à 1 millimètre de distance du bord cornéen ; puis il pratique une très-large iridectomie, introduit une large curette derrière le cristallin et l'amène au dehors.

De Wecker taille un lambeau dans la partie inférieure de la cornée comme dans l'extraction à lambeau et excise une petite portion de l'iris. Il introduit ensuite une curette ronde et plate derrière la face postérieure du cristallin et il l'enfonce profondément jusqu'à ce que son centre corresponde au pôle de la lentille.

Pendant cette manœuvre, le doigt qui soulève la paupière supérieure s'oppose par une légère pression exercée sur le bord supérieur de la cornée à ce que le cristallin puisse se luxer en haut.

En retirant l'instrument, on porte le manche un peu en arrière, de façon à presser le cristallin un peu en avant contre la face postérieure de la cornée, et on amène ainsi la cataracte au dehors.

S'il est incontestable que cette méthode, quand elle réussit, donne de très-beaux succès relativement à l'acuïté visuelle, il n'en est pas moins vrai qu'elle est plus dangereuse que les autres, à cause de la rupture de la zonule et de la perte plus ou moins considérable du corps vitré qui en est la conséquence. Aussi de Wecker, après en avoir été très-partisan, a-t-il modifié son opinion, comme le prouvent les lignes suivantes :

« Ce qui nous a le plus impressionné dans le procédé opératoire dont nous parlons et ce qui nous a détourné de poursuivre avec notre ardeur première un mode opératoire si rationnel, ce sont deux observations de décollement rétinien et trois cas où des hémorrhagies très-tardives ont amené : chez deux malades, le déve-

loppement d'opacités nombreuses qui ont occupé tout le corps vitré; chez le troisième, une perte de l'œil par complication glaucomateuse. » Quant à nous, l'extraction linéaire avec iridectomie nous semble toujours préférable. La réussite est plus fréquente et les résultats sont tout aussi brillants, si on a la précaution de procéder à un nettoyage minutieux de la pupille et d'enlever avec les pinces les débris capsulaires.

CHOIX DU PROCÉDÉ POUR L'OPÉRATION DE LA CATARACTE SÉNILE ORDINAIRE.

Nous avons signalé, en parlant de l'abaissement, les conséquences fâcheuses résultant de la présence du cristallin sclérosé et luxé dans l'intérieur du globe oculaire. Les accidents glaucomateux qui éclatent si fréquemment après cette opération, les douleurs persistantes qui tourmentent indéfiniment les malades et enfin les troubles sympathiques qui menacent quelquefois le côté opposé l'ont fait complétement abandonner avec juste raison.

L'extraction à lambeau fut un réel progrès, et malgré la faveur marquée qui a accueilli de toutes parts le procédé de de Græfe, elle est pratiquée encore aujourd'hui par un grand nombre de chirurgiens et elle donne tous les jours de très-beaux succès. Cette opération présente quelques avantages incontestables ; elle est d'une exécution facile, et quand elle réussit, les résultats en sont des plus brillants. La pupille conserve sa forme et sa dimension, la plaie se cicatrise sans laisser de trace, et quelquefois l'examen le plus minutieux ne parvient à découvrir aucun vestige de l'opération. Néanmoins ce procédé doit aujourd'hui céder le pas à l'extraction linéaire avec iridectomie ; il est pour cela une raison péremptoire, c'est *la plus grande sécurité*, considération qui dans une opération comme celle de la cataracte prime toutes les autres.

Les statistiques faites avec soin et portant sur un nombre considérable de faits démontrent en effet d'une manière irréfutable que l'extraction linéaire avec iridectomie compte moins d'insuccès que le procédé à lambeau.

La suppuration de la cornée est moins fréquente ; en outre, la guérison est beaucoup plus rapide. Au bout de quatre ou cinq jours en général, la plaie se trouve complétement cicatrisée. Le malade peut se lever quarante-huit heures après l'opération, et éviter ainsi un décubitus dorsal longtemps prolongé, ce qui est très-important chez les vieillards.

Dans l'extraction à lambeau, au contraire, la cicatrisation est lente à s'effectuer, elle exige que le bandeau soit maintenu longtemps et elle nécessite une immobilité prolongée.

L'excision de l'iris, en facilitant la sortie du cristallin, permet d'opérer des yeux atteints de synéchies postérieures, et de faire un nettoyage plus parfait et une évacuation plus complète des masses corticales.

On a reproché à ce procédé d'être d'une exécution un peu difficile et de nécessiter l'assistance d'un aide. Ces reproches sont fondés, et il est certain que pour un praticien qui n'a pas souvent l'occasion d'opérer la cataracte et qui n'a pas d'aide habile à sa disposition il vaut mieux choisir le procédé à lambeau.

Quant aux désavantages résultant de l'excision de l'iris, les adversaires de ce procédé les ont exagérés, car la portion enlevée est masquée par la paupière supérieure, et la difformité, quoi qu'on en dise, est très-peu apparente. De même, les conséquences fâcheuses qui en résultent pour l'acuïté visuelle, sont bien peu importantes, puisque dans un grand nombre de cas une correction exacte de la réfraction au moyen des verres cylindriques ou sphériques associés a rendu l'acuïté normale.

SOINS A DONNER APRÈS L'OPÉRATION.

Aussitôt l'opération terminée, on applique sur les deux yeux un pansement consistant en une rondelle de toile recouverte d'une certaine quantité d'ouate; le tout est maintenu par une bande de flanelle de 4 mètres de longueur environ, qu'on serre modérément, de façon à exercer sur l'œil une douce pression.

La douleur causée par l'opération se fait habituellement sentir pendant plusieurs heures, mais elle perd peu à peu de son intensité et finit par se dissiper complétement. Sa disparition rapide est un excellent symptôme, qui dénote une marche favorable vers la guérison. Quand il en est ainsi, on laisse le premier pansement en place pendant vingt-quatre heures. Au bout de ce temps, on enlève le bandeau, l'ouate et le petit linge, en examinant avec soin l'état de ce dernier. S'il est presque sec et n'est taché que d'un peu de sang et de quelques larmes desséchées, on peut être très-rassuré; mais, s'il est mouillé, et surtout s'il est imprégné d'une certaine quantité de muco-pus, on doit craindre quelque complication.

Avec une petite éponge fine très-propre, trempée dans de l'eau tiède, on lave légèrement le bord des paupières; on essuie avec un linge fin; puis, abaissant doucement la paupière inférieure, on invite le malade à entr'ouvrir l'œil et on explore avec soin la plaie à l'éclairage oblique. Ce pansement doit être fait dans une chambre obscure en se servant seulement de la lumière d'une bougie.

Très-souvent la cornée présente dans le voisinage de l'incision une *teinte opaline* d'intensité variable, indice de la *contusion* plus ou moins forte qu'a subie cette membrane au moment de l'issue du cristallin. Quelquefois, au bout de vingt-quatre heures, l'agglutination des lèvres de la plaie est déjà faite et la chambre antérieure commence à se reformer. Tout est alors pour le mieux et l'on doit se contenter d'appliquer de nouveau le bandeau compressif comme le premier jour.

Quand une complication doit survenir, les douleurs, loin de se calmer peu à peu, ne font qu'augmenter d'intensité. Lorsqu'au bout de sept ou huit heures elles conservent un certain degré de violence, il faut examiner l'état de l'œil. On enlève le pansement, qu'on trouve le plus souvent imprégné d'une grande quantité de larmes, puis on entr'ouvre les paupières et on procède à une inspection minutieuse.

Tantôt, ce sont les cils de la paupière inférieure renversée en dedans, ou bien des cils détachés, qui sont cause de l'irritation; tantôt celle-ci est provoquée par des parcelles du cristallin séjournant dans les culs-de-sac de la conjonctive.

Parfois des débris de la cataracte occupent l'ouverture pupillaire et jouent le rôle de corps étrangers. Il peut arriver enfin que les larmes seules accumulées en grande abondance suffisent à provoquer les douleurs; celles-ci diminuent alors spontanément dès qu'on entr'ouvre les paupières.

Les accidents que nous venons d'énumérer ont peu de gravité. Il est facile d'en venir à bout en nettoyant avec soin le cul-de-sac palpébral, en enlevant les corps étrangers qu'il pourrait contenir, et en appliquant avec soin le bandeau compressif, de façon à éviter le renversement de la paupière. L'instillation de quelques gouttes d'atropine, des injections sous-cutanées de morphine à la tempe pourront être également fort utiles pour calmer les douleurs.

Mais, dans certaines circonstances, celles-ci, très-violentes dès le début, ne font que s'exaspérer à mesure qu'on s'éloigne du moment de l'opération. Elles indiquent alors des désordres bien plus graves. En enlevant le pansement, on le trouve souillé d'une cer-

taine quantité de muco-pus; en entr'ouvrant les paupières, on aperçoit un chémosis très-marqué entourant la cornée; cette membrane a un aspect flou, terne, grisâtre; l'humeur aqueuse est trouble; enfin, un *liséré gris-jaunâtre*, bordant les lèvres de la plaie, dénote la *suppuration* qui va envahir le tissu cornéen.

En pareil cas, en effet, il faut craindre cette complication redoutable qui peut aboutir non-seulement à la perte complète de la cornée, mais même à un phlegmon de l'œil. Pour la combattre, on fera instiller, toutes les trois heures, alternativement avec l'atropine, quelques gouttes d'un collyre au *chlorhydrate de quinine*. Ce dernier sera ainsi formulé :

Chlorhydrate de quinine. . . .	0g,40
Eau distillée.	60 ,00

Plusieurs praticiens, de Wecker entre autres, ont eu à se louer de ce médicament, qui a réussi quelquefois à limiter la suppuration et à préserver une certaine étendue de tissu cornéen.

Dans l'intervalle de ces instillations, quelques tours de bande maintiendront l'occlusion des paupières, de façon à ce que la plaie ne reste pas entre-bâillée. Le bandeau sera disposé de telle sorte qu'on puisse au besoin appliquer des sangsues à la tempe ou à l'apophyse mastoïde, moyen toujours utile pour combattre la réaction inflammatoire qui accompagne la production du pus.

Dans d'autres cas, la cornée reste transparente, mais l'humeur aqueuse est *louche*, *floconneuse;* l'ouverture pupillaire, parfaitement nette la veille au moment de l'opération, semble comme voilée par des exsudats; le chémosis, quoique moins prononcé que précédemment, existe néanmoins; l'iris est altéré, décoloré. Il s'agit alors d'une *irido-choroïdite*, complication moins grave que la kératite suppurative, mais dont le pronostic est cependant encore des plus sérieux.

Comme traitement, on aura recours aux instillations répétées d'atropine, aux déplétions sanguines locales, le tout sans préjudice du bandeau compressif, qui sera replacé après chaque instillation.

En général, on peut affirmer que, s'il n'est survenu aucun symptôme fâcheux *trente-six ou quarante-huit heures* après l'opération, tout danger est désormais écarté. Nous laissons de côté, bien entendu, les accidents qui peuvent se produire à une époque beaucoup plus éloignée, nous réservant de les décrire dans un chapitre spécial.

Ordinairement, au bout de quarante-huit heures, les opérés

peuvent se lever pendant une heure ou deux, puis successivement pendant quatre, six, huit heures les jours suivants, etc. Au bout de six à sept jours, le bandeau est enlevé, et remplacé, pendant trois à quatre heures, par un simple carré de taffetas noir flottant devant l'œil; enfin, au dixième jour, le bandeau est définitivement supprimé et remplacé par des lunettes fumées bombées.

Quant aux verres correcteurs définitifs, le malade ne devra en faire usage qu'un mois et demi ou deux mois après l'opération, époque à laquelle l'acuïté visuelle a atteint son maximum.

Tout ce qui a rapport au choix de ces verres sera traité *in extenso* dans le second volume *à propos de l'aphakie.*

ACCIDENTS CONSÉCUTIFS.

Enclavement de l'iris. — Un des inconvénients les plus sérieux, sans contredit, des méthodes d'extraction qui exigent l'iridectomie, c'est *l'enclavement d'une portion de l'iris* dans un des angles de la plaie.

L'iris ainsi retenu forme une petite tumeur noirâtre de volume très-variable, presque insignifiante à l'origine, et ne dépassant pas la grosseur d'une tête d'épingle, mais pouvant atteindre plus tard celle d'un petit pois. Quand la tumeur prend de telles proportions, c'est qu'il est survenu en même temps une *dégénérescence cystoïde* de la cicatrice ; l'iris enclavé dans la plaie a empêché la réunion d'être complète et l'humeur aqueuse soulève le tissu cicatriciel et la conjonctive. Il se forme ainsi un véritable kyste dont les parois sont formées par l'iris attiré dans la plaie, par le tissu peu résistant de la cicatrice et par la conjonctive bulbaire : sa cavité communique presque toujours par un petit pertuis avec la chambre antérieure, de telle sorte que si on l'incise, l'humeur aqueuse s'écoule au dehors et il se vide complétement.

L'enclavement de l'iris peut exercer une influence nuisible sur la réunion de la plaie, et avoir de plus des conséquences fâcheuses pour l'avenir. Les tiraillements de la blessure pendant les contractions de ce diaphragme sont une cause d'irritation qui retarde toujours la guérison. Parfois, bien que celle-ci paraisse assurée, il survient de temps à autre des poussées inflammatoires dues également à la même cause.

Ces accidents seront surtout à craindre quand le *sphincter de l'iris* sera enclavé.

L'iris, une fois pris dans la cicatrice, a toujours une certaine tendance à s'y engager davantage; il en résulte un déplacement

de la pupille en haut, assez considérable dans certains cas pour gêner la vision; en outre, l'ouverture pupillaire est déformée; au lieu de l'aspect d'un *trou de serrure* qu'elle doit avoir quand les extrémités du sphincter sont dégagées et revenues en place, elle affecte la forme d'un croissant.

L'iris enclavé empêchant le contact immédiat des lèvres de la plaie, il en résulte évidemment une déformation de courbure des parties voisines de la cornée, qui se traduit par un astigmatisme irrégulier des plus préjudiciables pour la vision.

Enfin, il est des cas où le tiraillement de l'iris maintenu dans la cicatrice se fait sentir dans la région ciliaire, et provoque des *accidents sympathiques* du côté opposé.

On évitera ces accidents en se conformant pour l'iridectomie au manuel opératoire qui a été indiqué, c'est-à-dire en faisant l'excision de l'iris en trois temps, et en refoulant avec le stylet mousse l'iris attiré dans les angles de la plaie. On ne considérera ce refoulement comme complet que lorsque le sphincter sera en place et que la pupille aura la forme d'un trou de serrure et non d'un croissant. Malgré ces précautions, l'enclavement ne peut pas toujours être évité; il se produit souvent, dans les jours qui suivent l'opération, alors que la cicatrisation n'est pas encore complète, et que la pression intra-oculaire, en se rétablissant, repousse l'iris vers la plaie encore un peu entr'ouverte.

Quand la hernie de l'iris ne dépasse pas le volume d'une petite tête d'épingle, elle n'a pas d'importance et n'est que disgracieuse; le plus souvent même cette petite difformité étant cachée par la paupière supérieure, il n'y a pas lieu de s'en préoccuper. Mais, si elle entretient des symptômes d'irritation, si elle a de la tendance à augmenter de volume, il faut absolument s'opposer à ses progrès, et intervenir.

Le manuel opératoire est bien simple : les paupières étant soutenues par un aide, et le globe maintenu avec la pince à fixation, le chirurgien saisit le prolapsus avec une pince à griffes et l'excise avec des ciseaux-pinces au ras du globe oculaire. Aussitôt l'humeur aqueuse s'écoule au dehors et la chambre antérieure se vide complétement. On applique alors le bandeau compressif, qui doit être maintenu assez longtemps, une huitaine de jours au moins, afin de favoriser la formation d'une cicatrice solide, capable de résister définitivement à la tension intra-oculaire.

Il n'est pas rare de voir la petite tumeur se reproduire, d'où la nécessité quelquefois de recourir à une nouvelle excision. On évitera ces récidives en procédant ainsi : lorsqu'après une première

excision le prolapsus a de la tendance à se reproduire, on le cautérise très-légèrement avec l'extrémité d'un crayon de nitrate d'argent mitigé. Habituellement, à la suite de ces cautérisations faites avec discernement, la tumeur s'affaisse peu à peu, puis disparaît pour faire place enfin à une cicatrice solide.

Dégénérescence cystoïde de la cicatrice. — De Græfe avait remarqué qu'à la suite d'iridectomies pratiquées sur des yeux glaucomateux, il n'était pas rare de voir la cicatrice sclérocornéenne devenir *ectatique*, se *bosseler* et former un *véritable kyste, un diverticulum* de la chambre antérieure. Il a donné à cet état de la cicatrice le nom de dégénérescence cystoïde. La même affection peut se rencontrer à la suite de l'opération de la cataracte par extraction linéaire avec iridectomie. Le plus souvent alors il y a en même temps un enclavement de l'iris, qui en est la cause déterminante.

Quelquefois pourtant cette complication peut survenir sans qu'il y ait le moindre enclavement. La cause en est alors fort obscure; peut-être la dégénérescence cystoïde est-elle due, dans ce cas, à un léger excès de tension intra-oculaire qui existait sans doute avant l'opération, mais qui avait passé inaperçu.

Nous retrouvons ici les mêmes conséquences fâcheuses que dans l'enclavement de l'iris. La déformation de la cornée qui en résulte nécessairement détermine de même un astigmatisme irrégulier qui diminue notablement l'acuïté visuelle. Ici encore on pratiquera l'excision de la partie ectatique; on maintiendra longtemps après l'excision le bandeau compressif, et en présence d'une récidive on fera de légers attouchements avec le crayon mitigé.

Ophthalmie sympathique. — Quand on abaissait jadis la cataracte au moyen d'une aiguille, il n'était pas rare de voir survenir, à la suite de cette opération, des accidents sympathiques déterminés par la présence du cristallin qui séjournait quelquefois indéfiniment dans le globe oculaire.

La méthode d'extraction à lambeau ayant remplacé l'abaissement, cette complication redoutable devint de plus en plus rare, et c'est à peine si on en trouve quelques exemples dans les publications récentes.

De nos jours, malgré le nombre considérable d'extractions linéaires avec iridectomie pratiquées de tous les côtés, personne n'avait signalé l'apparition d'ophthalmies sympathiques, lorsqu'au dernier congrès ophthalmologique d'Heildelberg, un des membres de la réunion ayant déclaré que pareil accident lui était arrivé récemment, plusieurs confrères firent le même aveu.

Horner prit alors la parole pour exposer ses recherches sur ce sujet ; il montra des préparations microscopiques, heureusement réussies, qui prouvaient que l'enclavement de *la cristalloïde dans la plaie scléro-cornéenne*, en produisant des tiraillements de la zonule du côté opéré, et parfois même l'arrachement du corps ciliaire, était le point de départ des phénomènes sympathiques. Un enclavement considérable de l'iris peut aussi avoir les mêmes conséquences.

Ces faits, bien que méritant une sérieuse attention, doivent être soumis à une critique judicieuse.

Il est fort possible que des erreurs de diagnostic aient été commises et qu'on ait cru à une relation de cause à effet, quand il ne s'agissait que d'une simple coïncidence.

Les cataractes unilatérales sont souvent consécutives à un processus pathologique latent qui peut se manifester plus tard sur l'autre œil, et on court le risque d'attribuer alors à une influence sympathique l'apparition d'un trouble nutritif dont l'origine est spontanée.

LUXATIONS DU CRISTALLIN.

Le cristallin peut occuper dans l'œil une position anormale, soit par suite d'un vice de conformation produit pendant la vie intra-utérine, soit par suite d'un processus pathologique intra-oculaire ayant amené la rupture de la zonule ; enfin il peut être déplacé par une violence extérieure, par un corps contondant ayant frappé le globe de l'œil. De là trois variétés de luxations du cristallin : les *luxations congénitales*, les *luxations spontanées* et les *luxations traumatiques*.

LUXATIONS CONGÉNITALES.

Les luxations congénitales du cristallin, ou *ectopies* du cristallin, comme on les désigne aussi, s'observent généralement sur les deux yeux à la fois ; et, dans ces cas, le déplacement se fait d'une façon *symétrique*, c'est-à-dire que, si d'un côté le cristallin est luxé en haut et en dehors, de l'autre côté il occupe une situation analogue.

Ce déplacement du cristallin est très-probablement consécutif à un arrêt de développement portant sur la partie de la zonule correspondant à la fente choroïdienne ; mal retenu de ce côté, le

cristallin serait entraîné dans une direction opposée. Cette théorie nous rend compte de la fréquence de la luxation congénitale en haut et en dehors, c'est-à-dire dans le sens directement opposé à la fente choroïdienne, qui est en bas et dedans. Elle est d'ailleurs justifiée par la coïncidence ordinaire de cette sorte de luxation avec un coloboma de la choroïde et du cristallin lui-même : celui-ci présente souvent une sorte d'encoche correspondant à la fente choroïdienne.

L'étendue du déplacement est des plus variables : tantôt le cristallin est à peine dévié ; tantôt au contraire il jouit d'une telle mobilité, que, suivant la position du malade, il peut venir occuper la chambre antérieure pour rentrer ensuite dans le corps vitré. Dans ce cas, il faut évidemment que la zonule soit elle-même d'une longueur exagérée, pour permettre de pareilles oscillations.

La luxation congénitale du cristallin est quelquefois difficile à reconnaître à un simple examen ; pourtant, il est excessivement rare que le cristallin dévié soit exactement placé de champ ; presque toujours il est légèrement incliné en avant ou en arrière. Si donc on examine avec soin *la chambre antérieure*, on constate qu'elle n'a pas partout la même profondeur; d'un côté l'iris est refoulé en avant, de l'autre il est comme enfoncé, parfois même un peu tremblotant, preuve qu'il n'est plus soutenu en ce point.

En dilatant la pupille par l'atropine, on peut apercevoir le bord équatorial du cristallin ; à l'éclairage oblique, son contour apparaît comme une *ligne brillante*, grisâtre, ce qui tient à la grande quantité de rayons réfléchis par cette surface courbe, sur laquelle la lumière tombe très-obliquement.

A l'ophthalmoscope, au contraire, ce même bord équatorial forme une *ligne courbe*, *sombre*, se détachant en noir sur le rouge du fond de l'œil. Cet aspect est dû à ce que les rayons lumineux qui traversent le bord prismatique de la lentille subissent la réflexion totale et n'arrivent plus à l'œil de l'observateur.

La papille est vue *double*, une des images étant donnée par les rayons qui traversent le cristallin, l'autre par ceux qui passent en dehors.

Ces malades se plaignent d'une diminution considérable de l'acuïté visuelle ; le déplacement de la lentille amènant un astigmatisme irrégulier, qui ne peut être amélioré ni par les verres sphériques, ni par les verres cylindriques, mais seulement par le disque sténopéique.

Quand la pupille est assez dilatée pour que le bord du cristallin occupe le champ pupillaire, il survient de la *diplopie monoculaire*, phénomène facile à expliquer, puisque le système dioptrique de l'œil possède alors deux foyers différents sur la rétine.

Souvent le déplacement congénital du cristallin se complique d'autres anomalies. Tantôt cet organe est diminué de volume et semble avoir subi un arrêt de développement, tantôt il existe en outre de la microphthalmie.

Dans quelques cas, le cristallin, rapetissé, est placé presque au centre de l'œil, maintenu en arrière par les vestiges de l'artère hyaloïdienne, en avant par les débris de la membrane pupillaire; l'iris est tiré en arrière, en forme d'entonnoir. Cette malformation se conçoit facilement : on sait, en effet, que dans les premiers mois de la vie intra-utérine le cristallin est presque en contact avec le nerf optique, et qu'il ne s'en éloigne que peu à peu, au fur et à mesure du développement de l'œil.

LUXATIONS SPONTANÉES.

Pour que le cristallin se luxe spontanément, il faut que la zonule de Zinn, qui lui sert de ligament suspenseur, vienne à céder ou à se rompre; il faut de plus que cette rupture, si elle est incomplète, siége à la partie supérieure ; alors, sous l'influence de la pesanteur, le cristallin, entraîné par son propre poids, descend dans le corps vitré. La rupture des parties latérales ou inférieures n'amène sur-le-champ qu'un changement dans l'inclinaison du cristallin ; mais à la longue la déchirure finit par gagner la partie supérieure et la luxation se produit.

Les ruptures spontanées de la zonule sont la suite d'états pathologiques de cette membrane, consécutifs eux-mêmes le plus souvent à des altérations du corps vitré. La dépendance embryogénique qui existe entre ces deux organes explique suffisamment la dépendance pathologique qui les lie. C'est ainsi que la luxation spontanée du cristallin s'observe le plus fréquemment dans le synchisis étincelant et dans les forts degrés de myopie avec ramollissement très-prononcé du corps vitré ; peut-être ici l'allongement exagéré du globe oculaire dans le sens antéro-postérieur vient-il encore faciliter la rupture de la zonule.

D'autres fois, les ruptures de la zonule sont provoquées par des causes purement mécaniques. Tel est le cas dans les staphylomes de la région ciliaire, où la distension s'exerce alors sur toutes les

parties constituantes de la région, et où la rupture est amenée par un tiraillement exagéré.

C'est par un mécanisme analogue que se produit la luxation spontanée du cristallin, dans les cas de cataracte sénile ayant dépassé la période de maturité complète et abandonnée à elle-même. Comme on le sait, il se forme alors des opacités capsulaires, composées de masses cellulaires qui subissent ultérieurement une véritable rétraction, et la cristalloïde, qui leur adhère, finit par se détacher de la zonule, au niveau de son insertion équatoriale. Cette rupture est encore favorisée par les altérations séniles de la zonule elle-même, dont les fibres deviennent plus rigides et plus cassantes. Enfin, les traumatismes viennent encore s'ajouter à toutes ces causes prédisposantes, et c'est souvent brusquement, à la suite d'un effort, d'un accès de toux, d'un éternument, que la luxation se produit.

La rupture de la zonule, suivie de la chute du cristallin, peut encore avoir lieu pendant l'opération de la cataracte, après la section cornéenne. Cet accident se produit surtout quand il s'agit d'une cataracte sénile ayant dépassé l'âge de la maturité, et qu'il existe des masses capsulaires à la période de rétraction ; il faut donc se tenir prêt, en ce cas, à aller chercher le cristallin avec la curette.

Les luxations spontanées du cristallin peuvent être *incomplètes* ou *complètes ;* dans ce dernier cas, le cristallin peut rester à la partie déclive du corps vitré, ou tomber dans la chambre antérieure.

Les signes *objectifs* de la luxation spontanée incomplète du cristallin sont les mêmes que ceux de la luxation congénitale. Si le bord du cristallin déplacé arrive dans le champ pupillaire, on l'aperçoit, à l'éclairage oblique, sous forme d'un arc de cercle grisâtre réfléchissant fortement la lumière. A l'ophthalmoscope, cet arc de cercle tranche, par sa couleur sombre, sur le rouge du fond de l'œil ; l'observateur aperçoit deux images de la papille, formées, l'une par les rayons qui traversent le cristallin, l'autre par ceux qui passent par la portion libre de la pupille. La chambre antérieure ne présente pas partout la même profondeur ; l'iris est repoussé en avant en un certain point ; au point diamétralement opposé, il est refoulé en arrière et un peu tremblotant.

Comme *troubles fonctionnels*, on constate quelquefois de la *myopie* par suite du déplacement du cristallin en avant ; mais le plus souvent il existe un *astigmatisme irrégulier*, provoqué par son inclinaison latérale. Cette anomalie, qu'il est impossible de corriger même avec des verres cylindriques, entraîne con-

stamment une diminution considérable de la vision. Quand le bord du cristallin luxé se trouve dans le champ pupillaire, les malades se plaignent de *diplopie monoculaire*. Chez tous enfin l'*accommodation* ne se fait que d'une manière incomplète et défectueuse.

La luxation complète spontanée du cristallin peut survenir d'emblée, ou être consécutive à une luxation incomplète ; l'action de la pesanteur entraîne de plus en plus le cristallin, et la zonule, tiraillée en outre à chaque mouvement du globe de l'œil, finit par se déchirer dans toute son étendue.

Généralement alors, le cristallin tombe dans le corps vitré, et il est facile de l'y apercevoir, quand le malade dirige le regard fortement en bas. On le reconnaît à sa forme lenticulaire caractéristique, il est couché horizontalement, sa face antérieure est devenue inférieure, et il se déplace au moindre mouvement de l'œil. Il présente d'abord une teinte bleuâtre, demi-transparente ; mais, à la longue, il finit par se cataracter. Cette opacification se fait dans un temps très-variable; ce qui dépend sans doute de la conservation plus ou moins parfaite de la capsule et peut-être aussi de l'état de sclérose plus ou moins avancé des fibres cristalliniennes.

Dans la luxation complète du cristallin, la pupille prend une couleur noire foncée, parfaitement uniforme; ni à l'examen direct ni à l'éclairage oblique on n'y peut constater le moindre reflet. C'est en vain qu'on rechercherait les images fournies par la cristalloïde antérieure et postérieure ; elles n'existent plus ; c'est là un caractère *pathognomonique* de l'absence de la lentille. L'iris est tremblotant; la chambre antérieure paraît augmentée de profondeur.

Comme *troubles fonctionnels*, il survient un changement dans l'état de la réfraction de l'œil. Si l'œil était myope, comme il arrive dans le plus grand nombre des cas, le degré de myopie diminue tout à coup d'une façon considérable ; le malade est surpris de pouvoir distinguer les objets sans verres concaves à une distance beaucoup plus grande que par le passé. Par contre, l'*accommodation est complétement abolie*, et la lecture n'est possible, avec ou sans verres correcteurs, qu'à une distance parfaitement déterminée. La diplopie monoculaire a disparu, à moins que le bord du cristallin luxé n'empiète encore un peu sur le champ pupillaire.

Il est plus rare que le cristallin luxé tombe dans la chambre antérieure. Quand ce fait se produit, la lentille remplit tout l'espace presque complétement et se présente alors sous un aspect tout particulier; son bord paraît brillant, chatoyant, elle ressemble assez exactement à une grosse goutte d'huile.

La présence du cristallin dans la chambre antérieure donne lieu à un phénomène entoptique singulier : les malades aperçoivent un disque sombre sur le centre du champ visuel.

Il nous reste à signaler les cas dans lesquels le cristallin n'est pas luxé dans le véritable sens du mot, mais où il jouit d'une mobilité telle qu'il se déplace selon l'inclinaison de la tête du malade tombant dans la chambre antérieure quand la tête est penchée en avant; revenant derrière l'iris, dans le corps vitré, quand elle est inclinée en arrière. En pareille circonstance, il y a longueur exagérée plutôt que rupture de la zonule.

Tantôt l'œil supporte impunément la présence du cristallin complétement ou incomplétement luxé; tantôt il survient, à la suite de cet accident, de graves désordres. L'irritation de la région ciliaire, produite soit par le cristallin lui-même, agissant comme corps étranger, soit par les tiraillements exercés sur la portion de zonule encore adhérente, provoque des attaques glaucomateuses; celles-ci s'annoncent par une injection périkératique plus ou moins intense, une dilatation exagérée de la pupille, des douleurs ciliaires fort vives, le trouble des milieux transparents de l'œil et l'augmentation de la pression intra-oculaire.

Tantôt l'iridectomie réussit à conjurer ces accidents, tantôt elle n'amène qu'un arrêt momentané dans leur évolution et l'œil finit par se perdre complétement.

LUXATIONS TRAUMATIQUES.

Les luxations *traumatiques* du cristallin sont consécutives à des contusions ou à des plaies pénétrantes du globe de l'œil. Dans ce dernier cas, le cristallin luxé peut rester engagé entre les lèvres de la blessure ou même être expulsé hors de l'œil.

Les contusions du globe oculaire amènent la déchirure de la zonule, par un mécanisme analogue à celui qui produit la rupture de la choroïde et de la sclérotique. L'œil s'aplatit en même temps qu'il subit une distension dans l'étendue du grand cercle perpendiculaire à la direction du corps vulnérant. Cette distension, suivant qu'elle est plus ou moins considérable, aboutit à la déchirure soit de la zonule seule, soit de la choroïde et même de la sclérotique.

Selon l'étendue de la rupture de la zonule, la luxation du cristallin est complète ou incomplète ; mais d'habitude cette der-

stamment une diminution considérable de la v[illegible]sformer et p[illegible]
du cristallin luxé se trouve dans le champ [illegible]
se plaignent de *diplopie monoculaire*. Ch[illegible] produits par l[illegible]
dation ne se fait que d'une manière inc[illegible] que nous av[illegible]

La luxation complète spontanée [illegible]ons donc pas [illegible]
d'emblée, ou être consécutive à une [illegible] d'autres phén[illegible]
de la pesanteur entraîne de plus [illegible]he oculaire et [illegible]
tiraillée en outre à chaque mou[illegible]ents du sang dans
se déchirer dans toute son ét[illegible]rre de la choroïde.

Généralement alors, le cris[illegible] du coup peut avoir
facile de l'y apercevoir, [illegible] et le cristallin lux[illegible]
ment en bas. On le recon[illegible]
il est couché horizonta[illegible] pénétrante du glob[illegible]
férieure, et il se dép[illegible]'œil; tantôt, poussé
sente d'abord une [illegible], il s'engage entre les
longue, il finit p[illegible]s.
un temps très-[illegible]ilement à sa form[illegible]
tion plus ou [illegible]s lèvres de la plaie.
de sclérose [illegible]art, la région ciliaire
Dans la [illegible]e-même, et, d'autre
couleur [illegible]nger. Dans ces con-
rect ni [illegible] des accidents sym-
reflet [illegible] de l'œil blessé.
crist[illegible]nt luxé hors du
là [illegible]laire, où il appa-
est [illegible], de forme carac-
f[illegible]s-peu d'accidents.

[illegible]lemment projeté
[illegible]ence pour échap-
[illegible] observe d'habi-
[illegible] de la plaie sclé-
[illegible] artificielle; il
[illegible] l'extraction de

[illegible]nt deux ordres

[illegible] déplacement

[illegible]ent être pro-
[illegible] étranger.
[illegible]anslation en

·n restant exactement vertical, il en ré-
· l'*hypermétropie*, anomalies régu-
ıes on pourrait remédier au moyen
.es ou convexes. Mais il est extrême-
.si, et, le plus souvent, à ce déplacement
se joint une inclinaison latérale entraînant

de corriger complétement ce trouble dioptrique
verres cylindriques, qui sont ici moins utiles que
ıatisme par changement de courbure de la cornée.
.s on parvient à améliorer la vision en plaçant devant l'œil
.es sphériques, inclinés sous un certain angle ; mais on com-
d combien il est difficile de faire porter à un malade des lu-
.tes dont les verres présentent une inclinaison déterminée ;
aussi ce moyen n'est-il guère utilisé que pour établir le diagnostic.

L'emploi de disques sténopéiques percés d'un petit trou amène une augmentation notable de l'acuïté visuelle ; mais l'usage de pareilles lunettes est également peu pratique.

Quand le cristallin est *complétement luxé*, l'accommodation se trouve totalement abolie. Si le malade était atteint primitivement d'une myopie d'un fort degré celle-ci est considérablement réduite et la vision est parfois très-améliorée. Si, au contraire, l'œil n'était que faiblement myope ou emmétrope, on prescrira les mêmes verres que pour les opérés de cataracte, c'est-à-dire en moyenne des verres convexes n° 4 pour la vision lointaine, n° 2 1/2 pour la lecture.

Si la luxation, complète ou incomplète, du cristallin détermine des accidents glaucomateux, ceux-ci réclament l'intervention du chirurgien et nécessitent l'iridectomie. Cette opération, en pareil cas, n'est pas exempte de difficultés. L'incision scléro-cornéenne une fois terminée, le corps vitré, devenu diffluent, a de la tendance à s'échapper par la plaie ; l'iris, n'étant pas soutenu, se renverse en arrière et il est difficile de le saisir. Pour éviter l'issue du corps vitré, on aura soin d'exercer le moins de pression possible sur le globe oculaire ; on surveillera attentivement l'action de l'écarteur qui sera soulevé par un aide. Si l'opérateur éprouve trop de difficultés à prendre l'iris avec des pinces, il fera usage d'un petit crochet pointu avec lequel il l'attirera hors de la plaie.

L'iridectomie réussit parfois à faire disparaître les accidents glaucomateux d'une façon définitive ; mais s'ils persistent, l'extraction du cristallin doit être pratiquée.

Cette dernière opération est possible tant que la luxation est

incomplète; mais, si le cristallin, complétement luxé, occupe la partie la plus déclive du corps vitré, il devient inaccessible au chirurgien. Alors pour mettre un terme à des douleurs continues, insupportables, pour parer à des menaces d'ophthalmie sympathique, il est urgent de recourir à l'énucluation du globe oculaire.

Si le cristallin, luxé dans la chambre antérieure, y séjourne longtemps, il finit souvent par provoquer de graves désordres du côté de la cornée et son extraction devient indispensable. Pour l'exécuter, on pratiquera une large incision scléro-cornéenne, comme pour l'extraction ordinaire. Si l'incision est faite en bas, le cristallin s'échappe parfois spontanément sans qu'il soit nécessaire de recourir à l'emploi de la curette; mais ici encore il faut s'attendre à une issue plus ou moins considérable du corps vitré.

DU GLAUCOME

DE LA TENSION INTRA-OCULAIRE. — DU GLAUCOME AVANT ET APRÈS LA DÉCOUVERTE DE L'OPHTHALMOSCOPE. — GLAUCOME AIGU. — GLAUCOME CHRONIQUE INFLAMMATOIRE. — GLAUCOME CHRONIQUE SIMPLE. — GLAUCOME HÉMORRHAGIQUE. — GLAUCOMES SECONDAIRES. — TRAITEMENT DU GLAUCOME. — OPHTHALMOMALACIE.

DE LA TENSION INTRA-OCULAIRE.

La zonule et le cristallin séparent la cavité du globe oculaire en deux parties renfermant l'une l'humeur aqueuse l'autre le corps vitré. Comme la cloison ainsi formée peut opposer un certain degré de résistance, on comprend à la rigueur que la tension puisse différer dans ces deux milieux ; mais les expériences physiologiques démontrent que dans les conditions normales la tension est la même dans la chambre antérieure et dans le corps vitré.

Pour mesurer exactement chez les animaux les changements de tension survenus dans le globe oculaire, on a fait usage de manomètres introduits dans la chambre antérieure, l'excès ou la diminution de pression étaient indiqués par les déplacements de la colonne mercurielle. Chez les chiens, chats, lapins, la tension intra-oculaire normale oscille entre 20 et 30 millimètres de mercure.

I

La tension intra-oculaire dépend dans une certaine mesure de la tension vasculaire. La *ligature de la carotide fait descendre* la colonne mercurielle de 6 à 8 millimètres du côté correspondant, elle est sans influence sur le côté opposé. Nous avons vu néanmoins, p. 285, que la ligature de la carotide n'apporte aucun changement dans l'aspect ophthalmoscopique du fond de l'œil, dont la coloration rougeâtre ne change pas ; ceci prouve simplement que la mensuration manométrique de la tension oculaire fournit des renseignements plus précis que l'examen du fond de l'œil sur l'état de plénitude des vaisseaux de la choroïde.

La *section de la carotide* entraîne également une *diminution* considérable de la tension oculaire.

Les mêmes effets s'observent dans l'empoisonnement par l'opium, la quinine, la digitaline, où la tension artérielle par suite de la dilatation des petits vaisseaux de la surface cutanée diminue considérablement.

La section de la moelle entre l'atlas et l'axis, en détruisant à leur origine les nerfs vaso-moteurs qui se rendent aux vaisseaux de l'abdomen et en amenant ainsi la dilatation des vaisseaux de ces régions, détermine également une diminution sensible de la tension oculaire.

Réciproquement, la tension oculaire *augmente* à mesure que la *tension vasculaire s'élève;* c'est ainsi qu'on observe un excès de tension après la ligature de l'aorte abdominale. L'excès de tension se produit encore, bien que d'une façon momentanée, après la ligature *des veines jugulaires;* mais elle n'est alors que passagère et peu accentuée; elle devient au contraire très-manifeste et persiste longtemps après la ligature des *vasa vorticosa.*

Chez *l'homme* l'influence de la tension artérielle sur la tension oculaire, beaucoup moins manifeste que chez les animaux, est tellement faible, qu'elle échappe à nos moyens d'appréciation.

Dans la période asphyxique du choléra, où le ralentissement de la circulation est si accusée et où la tension artérielle est si faible, de Græfe n'a remarqué aucun changement dans la tension intra-oculaire.

Il n'existe pas non plus de différence appréciable dans la tension intra-oculaire chez l'individu tombé en syncope, dont le pouls est filiforme, et chez le pléthorique dont le pouls est large et bondissant.

Sans doute que dans l'œil normal l'élasticité de la sclérotique joue le rôle de *régulateur de la tension* et la maintient toujours au même degré, quelle que soit l'intensité de l'afflux sanguin qui pénètre dans le globe oculaire.

Peut-être aussi que l'écoulement continu de l'humeur aqueuse est d'autant plus rapide que l'apport du sang est plus considérable.

Les résultats contradictoires entre les expériences pratiquées chez les animaux et les faits observés chez l'homme, s'expliquent par le traumatisme que provoque l'introduction du manomètre dans la chambre antérieure, et l'irritation qui accompagne nécessairement cette manœuvre.

Les changements de pression survenus dans le système veineux par suite d'obstacles apportés au retour du sang vers le cœur, ont une influence plus marquée sur la tension intra-oculaire. C'est

ainsi que, dans les efforts d'expiration longtemps prolongés, on voit apparaître le *pouls veineux* de la papille sur des yeux où il n'existe pas à l'état normal.

II

La tension intra-oculaire est influencée par les *mouvements respiratoires*. Lorsqu'on suspend la respiration artificielle chez un animal empoisonné par le curare, *dont la poitrine n'est pas ouverte*, on voit la colonne manométrique s'élever. Ce fait est intéressant à connaître au point de vue pratique ; il prouve que, pour éviter pendant une opération des changements de tension qui favoriseraient l'issue du corps vitré, le malade devra respirer aussi largement que possible.

Les contractions du *muscle ciliaire et de l'iris* paraissent n'exercer aucune influence sur la tension intra-oculaire ; c'est au moins ce qui ressort de quelques expériences dans lesquelles on a irrité par les courants électriques le ganglion ciliaire ou la région ciliaire elle-même.

Donders, au moyen de l'ophthalmo-tonomètre, a démontré également que chez l'homme les *efforts de convergence et d'accommodation* étaient sans influence sur la distension du globe.

Les instillations d'atropine provoquent une diminution de tension très-légère ne dépassant pas quelques millimètres. Quant à l'action de cette substance sur les vaisseaux de l'œil, elle est encore un sujet de contestation ; quelques auteurs croient qu'elle entraîne leur dilatation. S'il en était réellement ainsi, il faudrait admettre, pour concilier cette double action de l'atropine sur les vaisseaux et la tension de l'œil, que cet alcaloïde diminue la sécrétion de l'humeur aqueuse ; c'est ce qui paraît résulter, en effet, de quelques expériences faites dans ces derniers temps par Adamück.

La calabarine semble exercer une action antagoniste de celle de l'atropine ; elle augmente aussi, mais faiblement, la tension intra-oculaire.

III

Les nerfs du globe de l'œil viennent, comme on le sait, de trois sources différentes : *moteur oculaire commun, trijumeau, grand sympathique*.

Pour étudier l'action du *moteur oculaire commun* sur la pression intra-oculaire en évitant l'influence des contractions des muscles extrinsèques, Hippel et Grünhagen anéantirent l'action musculaire en intoxicant les animaux par le curare et en pratiquant la respiration artificielle. Dans ces conditions, l'irritation de la troisième paire ne produisit aucun changement appréciable au manomètre.

L'action du *grand sympathique* était plus difficile à constater, parce que son irritation produit des phénomènes de tension dans la circulation générale, et qu'il existe un rapport direct entre celle-ci et la tension intra-oculaire.

Pour Wagner et Adamück, l'irritation du tronc nerveux dans la région cervicale détermine une faible élévation de la tension intra-oculaire. Appuyés sur ces expériences, ils admirent que c'était là l'origine du glaucome.

Pourtant l'excitation du grand sympathique au cou détermine une diminution de calibre des vaisseaux du crâne, et, par suite, de l'œil ; la tension intra-oculaire devrait donc diminuer ; comment se fait-il qu'elle augmente ?

Hippel et Grünhagen ont trouvé la cause de ces résultats, inexplicables en apparence. Il existe dans l'orbite, chez les animaux, un système de fibres musculaires lisses, dont l'ensemble est désigné par quelques anatomistes sous le nom de muscle orbitaire, et qui paraissent destinées à régulariser la sortie du sang de l'orbite. Ces fibres sont sous la dépendance du grand sympathique : en irritant ce tronc nerveux, elles se contractent, s'opposent à la sortie du sang de l'orbite et, par voie rétrograde, provoquent la congestion du globe oculaire. L'augmentation de tension (indirecte) ainsi produite l'emportant sur la diminution (directe) due à la contraction des vaissseaux de l'œil, il en résulte finalement une légère augmentation qui se traduit par une élévation de 20 millimètres dans la colonne manométrique. Si l'on parvient à annihiler l'action du muscle orbitaire en sectionnant ses fibres, ou si l'on opère sur des lapins, où ce muscle n'est que rudimentaire, l'irritation du grand sympathique produit constamment une diminution de tension .

Chez l'homme l'influence du grand sympathique n'est pas aussi nettement établie. Son irritation dans la région cervicale par les courants continus ou interrompus paraît n'avoir qu'une action négative sur la tension oculaire ; pourtant Horner a signalé des cas de paralysie du grand sympathique qui étaient accompagnés d'une diminution de la tension intra-oculaire.

Pour mettre en évidence l'*action du trijumeau*, Hippel et Grünhagen firent la section du grand sympathique après avoir curarisé l'animal, puis irritèrent le tronc nerveux de la cinquième paire à son origine dans le crâne. La colonne manométrique s'éleva subitement de 30 millimètres à 200, et l'œil du côté opposé (quand l'irritation portait sur le milieu de la protubérance annulaire) devint dur comme une bille de marbre.

On peut faire disparaître ce glaucome aigu expérimental par la paracentèse, puis le reproduire en renouvelant l'irritation ; celle-ci est-elle supprimée, la tension reste toujours plus grande qu'avant l'expérience (100 millimètres au lieu de 30).

Chez l'homme l'observation clinique a démontré également l'influence manifeste du trijumeau sur la tension intra-oculaire. Donders a constaté sa diminution à la suite de la paralysie de la cinquième paire. Horner a noté également le même symptôme dans le zona ophthalmique.

Par contre, les observations sont nombreuses où l'on a vu de véritables glaucomes survenir à la suite de névralgies intenses du trijumeau.

DU GLAUCOME AVANT ET APRÈS LA DÉCOUVERTE DE L'OPHTHALMOSCOPE.

Jusqu'au commencement du dix-huitième siècle, on croyait que le glaucome était une affection très-grave produite par une altération particulière du cristallin, donnant à l'œil un reflet terne, grisâtre ou verdâtre. Quand Brisseau eut démontré que la cataracte ne consistait pas dans l'obstruction pupillaire par une petite membrane, idée admise jusqu'alors, mais bien dans l'opacification du cristallin, il fallut trouver un autre siége au glaucome : on le plaça dans le corps vitré. Tous les oculistes n'acceptèrent pas cette opinion. Wenzel admit que les lésions anatomiques étaient localisées dans le nerf optique et la rétine ; Beer considéra le glaucome comme une certaine forme de choroïdite chronique.

Ces anciens observateurs avaient bien découvert quelques signes cliniques importants du glaucome; ils avaient décrit la dilatation et l'immobilité de la pupille, les varicosités des vaisseaux ciliaires antérieurs, les douleurs vives, la dureté et l'aspect terne du globe oculaire; mais, l'anatomie pathologique étant mal connue

la confusion était grande encore : tumeurs intra-oculaires, altérations du corps vitré, choroïdites parenchymateuses, décollements rétiniens, toutes ces affections, bien différentes par leur nature, étaient prises souvent pour des glaucomes.

Dès que l'ophthalmoscope eut permis d'explorer les milieux transparents de l'œil et les membranes profondes, on put concevoir l'espoir d'arriver enfin à connaître d'une façon précise la nature de cette affection. Pourtant les premiers observateurs commencèrent par faire fausse route, et il fallut la sagacité de de Græfe pour les ramener dans la vraie voie ; tant il est vrai que dans les faits nouveaux l'interprétation est difficile.

On crut, en effet, tout d'abord, en examinant le nerf optique chez les glaucomateux, qu'il présentait une *saillie*, au lieu de l'*excavation* qui existe en réalité. Ceci tient à une illusion d'optique qui dépend précisément du mode d'exploration employé. En regardant le fond de l'œil à l'image renversée, l'on peut bien se rendre compte des différences de niveau des parties qu'on a sous les yeux, mais on peut croire à une saillie là où existe une excavation. L'erreur commise, en admettant une saillie, un boursouflement du nerf optique, était d'autant plus grave qu'elle conduisait à des idées tout à fait erronées sur la nature de la maladie ; c'est ainsi que cette prétendue saillie, ce gonflement apparent furent tout d'abord attribués à une inflammation du nerf optique.

De Græfe, au contraire, préoccupé de la dureté singulière du globe oculaire chez les glaucomateux, pensait qu'elle devait être rattachée à un excès de pression intra-oculaire. Aussi soupçonnait-il que le nerf optique, au lieu d'être proéminent, devait plutôt offrir une excavation. Il parvint le premier à démontrer d'une façon précise et rigoureuse qu'on s'était trompé jusque-là dans l'interprétation de l'image ophthalmoscopique, et que ce qu'on prenait pour une saillie n'était autre chose qu'une cavité. Voici le raisonnement qu'il tint et le procédé qu'il suivit.

Quand on examine à l'image droite le fond d'un œil glaucomateux, on aperçoit nettement les bords de la papille, en supposant que cet œil et celui de l'observateur soient dans les conditions de réfraction et d'accommodation voulues pour cela. Mais, tandis que le pourtour du nerf optique est vu alors nettement, il n'en est plus de même du disque nerveux, qui paraît effacé, ainsi que les vaisseaux qui le parcourent. Si ces dernières parties ne sont pas vues nettement, c'est donc qu'elles ne sont pas au même foyer et sur le même plan que le reste de la rétine. Supposons pour un instant qu'elles soient en arrière ; les rayons lumineux partis de

ces points situés au delà du foyer principal du système dioptrique de l'œil devront sortir, non plus à l'état de parallélisme, mais avec un certain degré de convergence ; par conséquent, l'œil de l'observateur supposé emmétrope et ayant son acommodation relâchée ne pourra les réunir en foyer sur la rétine qu'à la condition de les rendre parallèles par l'interposition d'un verre concave.

En suivant point par point ce raisonnement, de Græfe démontra qu'au moyen de verres concaves l'on pouvait, en effet, apercevoir nettement le disque papillaire, et que, par suite, celui-ci était situé sur un plan postérieur au plan rétinien.

L'anatomie pathologique ne tarda pas à venir confirmer ces données, et H. Müller démontra, le premier, sur le cadavre, qu'il existe dans le glaucome un *refoulement du nerf optique*. Quelque temps après, de Græfe découvrit encore un autre signe ophthalmoscopique d'une grande importance, nous voulons parler de la *pulsation spontanée de l'artère centrale de la rétine*, synchrone avec les battements du cœur. Ce symptôme, sur lequel nous reviendrons en détail, indiquait encore d'une façon manifeste l'augmentation de la tension intraoculaire, phénomène prédominant dans la maladie qui nous occupe.

Définition. — De ce qui précède il résulte qu'on doit réserver aujourd'hui le nom de glaucome à une affection essentiellement caractérisée par l'augmentation lente ou rapide de la pression intra-oculaire, entraînant à sa suite des altérations anatomiques diverses, et, en particulier, l'excavation du nerf optique.

Il existe plusieurs variétés de glaucome. Nous décrirons successivement :

1° Le glaucome aigu ;

2° Le glaucome chronique, qui se subdivise lui-même en chronique inflammatoire et chronique simple ;

3° Le glaucome hémorrhagique ;

4° Les glaucomes secondaires, c'est-à-dire consécutifs à d'autres états pathologiques de l'œil.

GLAUCOME AIGU.

Symptômes. — Le glaucome aigu apparaît d'ordinaire brusquement ; cependant il n'est pas très-rare qu'il ait été précédé de prodromes. Ceux-ci consistent tantôt dans des douleurs ciliaires, s'accompagnant d'injection conjonctivale, survenant et disparaissant

sans cause appréciable, tantôt dans des troubles fonctionnels bizarres, *parésie de l'accommodation*, *diminution de l'acuïté visuelle*, *rétrécissement du champ visuel*, *scotomes*, *anneaux irisés* autour des flammes. Ces symptômes divers peuvent se reproduire à des intervalles variables, avant l'apparition de la véritable attaque aiguë. Celle-ci survient souvent la nuit et s'annonce tout d'abord par des douleurs ciliaires intenses. Ces douleurs occupent l'œil et s'irradient dans les régions voisines le long du trajet des filets de la cinquième paire, de préférence dans les régions sus-sourcilière et temporale. Leur *apparition soudaine*, leur *violence extrême* parfois intolérable, constituent un caractère important de la maladie.

En examinant l'œil du malade, on aperçoit une injection périkératique très-prononcée; la cornée ne tarde pas *à perdre sa transparence;* sa surface n'est plus aussi polie, en raison de la desquamation de la couche épithéliale; son tissu lui-même s'altère, se trouble et, dans les cas graves, s'ulcère et se perfore. La cornée présente encore une particularité remarquable; bien qu'enflammée, elle perd en partie sa *sensibilité* exquise et l'on peut toucher sa surface sans provoquer ni douleur ni mouvements involontaires des paupières.

L'humeur aqueuse est légèrement trouble; il existe quelquefois des épanchements sanguins dans la chambre antérieure.

La pupille est *dilatée*, l'iris a perdu son éclat, son sphincter interne en partie paralysé ne peut plus se contracter aussi facilement sous l'influence de la lumière; ses mouvements sont lents et paresseux. Nous appelons l'attention sur ce symptôme de la *dilatation pupillaire*, car, de toutes les maladies d'apparence inflammatoire, le glaucome est peut-être la seule dans laquelle on l'observe.

La chambre antérieure paraît rétrécie et le cristallin plus rapproché de la face postérieure de la cornée qu'à l'état normal.

L'exploration des membranes profondes au moyen de l'ophthalmoscope ne se fait qu'à grand'peine, et l'on se voit souvent forcé d'y renoncer à cause des troubles survenus dans les surfaces et les milieux réfringents. Dans le glaucome aigu, l'examen ophthalmoscopique n'est donc pas d'un grand secours, au moins pendant la période aiguë de l'attaque. Ce n'est que lorsque les accidents ont diminué d'intensité et que les milieux ont repris leur transparence qu'on peut apercevoir les lésions que nous décrirons tout à l'heure.

En explorant par le toucher, avec la pulpe du doigt indicateur et du médius, le globe de l'œil, on trouve que sa consistance habi-

tuelle *a notablement augmenté;* dans les cas extrêmes, il donne la même sensation de dureté qu'une bille de marbre.

Les *troubles fonctionnels* éprouvés par les malades sont en général considérables et tout à fait disproportionnés aux altérations des milieux réfringents de l'œil. La vision est toujours très-confuse, le plus souvent même réduite à une simple perception lumineuse. Le champ visuel est rétréci *du côté nasal.* Dans les attaques dites *foudroyantes*, on peut constater quelquefois, au bout de quelques heures, une disparition complète de toute sensation lumineuse, même quantitative.

Diagnostic. — La réunion des symptômes qui précèdent permettra d'établir assez facilement le diagnostic. Il existe bien certaines affections présentant quelques-uns des caractères assignés au glaucome aigu, mais elles pourront le plus souvent en être différenciées nettement.

Une *névralgie du trijumeau*, par son apparition soudaine, par les douleurs vives et la photophobie qu'elle provoque, par l'injection conjonctivale qui l'accompagne, simule quelquefois une attaque de glaucome. Mais on observera que le siége de la douleur n'est pas le même : dans le glaucome, c'est le globe de l'œil lui-même qui est douloureux ; dans la névralgie, ce sont les trajets et les *points d'émergence* des filets nerveux ; dans la névralgie, la pupille est plutôt rétrécie que dilatée, la tension intra-oculaire n'a pas changé. De même, ces deux derniers caractères pathognomoniques, dilatation de la pupille, augmentation notable de la tension intra-oculaire, permettront toujours de distinguer une attaque de glaucome, de l'iritis aiguë, de la kératite ulcéreuse, etc., affections dans lesquelles ces symptômes manquent constamment.

Marche et pronostic. — Dans les cas graves, *foudroyants*, les progrès de la maladie peuvent marcher avec une rapidité effrayante. La pression intra-oculaire augmente tellement que la cornée, dont la nutrition souffre de plus en plus, blanchit, se ramollit, se nécrose, s'ulcère ; il se produit alors une large perforation qui donne passage au cristallin et au corps vitré ; les douleurs, qui étaient devenues intolérables, cessent subitement, mais l'œil complétement perdu est réduit à un moignon atrophié.

On voit parfois l'évolution complète de tous ces accidents s'effectuer dans l'espace de deux à trois jours. Dans d'autres cas, l'attaque perd de son intensité avant que des désordres aussi considérables se soient produits, mais il y a eu une compression telle des éléments nerveux de la rétine contre la sclérotique, que ceux-ci, écrasés pour ainsi dire, ne peuvent plus reprendre leur activité

fonctionnelle, et qu'il reste une perte définitive de la vision.

La terminaison n'est pas toujours aussi funeste ; quelquefois les douleurs diminuent, l'injection sous-conjonctivale disparaît, les milieux reprennent peu à peu leur transparence et l'examen ophthalmoscopique devient possible. On constate alors la présence d'opacités dans le corps vitré, opacités qui sont tantôt l'indice de l'altération profonde de nutrition qu'il a éprouvée, tantôt les vestiges d'hémorrhagies intra-oculaires. La couche épithéliale de la choroïde est altérée par places et l'on découvre souvent dans le stroma de cette membrane de larges taches hémorrhagiques. Les veines de la papille apparaissent tortueuses et augmentées dans leur calibre ; les artères, au contraire, sont amincies.

Après une seule attaque de glaucome aigu, le nerf optique ne présente *pas d'excavation*. Ce n'est qu'après avoir été soumise pendant longtemps à une pression élevée que la papille commence à céder et à s'excaver ; ce signe ophthalmoscopique, d'une si grande valeur dans le glaucome chronique, peut donc manquer complétement dans le glaucome aigu.

Il est rare qu'après une attaque assez violente de glaucome aigu la vision recouvre en totalité son acuïté primitive ; un rétrécissement du champ visuel, des scotomes persistent le plus souvent. Enfin, après une première attaque, tantôt il s'en produit d'autres plus intenses, tantôt la maladie perd son caractère aigu pour prendre une marche chronique.

GLAUCOME CHRONIQUE.

Le glaucome chronique simple se montre sous la forme inflammatoire ou sous la forme simple.

GLAUCOME CHRONIQUE INFLAMMATOIRE.

Pour faciliter l'étude clinique de cette variété, nous décrirons successivement les symptômes *objectifs*, les *signes ophthalmoscopiques* et enfin les *troubles fonctionnels*.

Les signes anatomiques extérieurs, ceux qui peuvent être appréciés directement à l'œil nu, sans le secours de l'ophthalmoscope, sont la conséquence des altérations des membranes et des milieux de l'œil produites par l'augmentation de la pression intra-oculaire ; ils sont décrits par les auteurs sous le nom d'inflammatoires ; nous tenons, quant à nous, à employer le moins possible

cette expression, car nous considérons ces phénomènes comme le résultat de troubles nutritifs dus plutôt à une compression exagérée des éléments anatomiques, qu'à un processus irritatif et inflammatoire spécial.

La *cornée* a généralement perdu son brillant et son poli ; tantôt la couche épithéliale superficielle a seule souffert ; tantôt les couches profondes, altérées à leur tour, prennent une teinte grisâtre, et, au bout d'un certain temps, si la pression se maintient, cette membrane s'ulcère, se perfore, mettant ainsi l'œil en grand danger. Ici, de même que dans le glaucome aigu, malgré l'inflammation, la sensibilité, au lieu d'être exagérée, est émoussée, et presque abolie ; preuve manifeste que les troubles nutritifs et l'anesthésie de la cornée sont dus à une compression des nerfs et des vaisseaux nourriciers.

L'*humeur aqueuse* n'est plus aussi transparente ; elle devient légèrement trouble ; dans quelques cas où il y a tendance aux hémorrhagies, du sang apparaît dans la chambre antérieure.

La *pupille* est plus *dilatée* qu'à l'état normal, sans atteindre pourtant la dilatation qui résulte de l'instillation de l'atropine. Elle conserve d'habitude sa forme circulaire ; ce n'est que lorsqu'il existe des synéchies postérieures que ses bords deviennent irréguliers ou qu'elle reste contractée. A la longue l'*iris* se réduit à une mince bandelette, sa coloration s'altère, et il présente peu à peu les caractères manifestes de l'atrophie.

Le *cristallin* perd sa transparence ; des opacités diffuses l'envahissent d'une manière uniforme dans toute son étendue. Celles-ci présentent ce caractère particulier et important, que, bien que très-apparentes à la lumière réfléchie, elles apportent peu d'obstacles à la lumière transmise, et permettent l'exploration du fond de l'œil, qu'on eût pu croire impossible au premier instant. L'aspect sale, grisâtre, de ces sortes de cataractes suffit presque à lui seul pour les faire distinguer de celles qui sont dues à toute autre cause.

Le *corps vitré* s'altère aussi et se remplit d'opacités, de flocons membraneux ; parfois ce sont des hémorrhagies dont le point de départ est dans la choroïde, qui se répandent dans ce milieu après avoir traversé la rétine.

L'*enveloppe scléroticale* finit par ressentir à son tour les atteintes de la pression intra-oculaire ; les veines ciliaires antérieures, dénotant le trouble circulatoire de l'intérieur de l'organe, rampent tortueuses, remplies de sang, dans le tissu épiscléral ; la cornée devient complétement opaque ; la sclérotique perd son éclat de porcelaine pour prendre une teinte terreuse. La pression

intra-oculaire continuant à faire sentir ses effets, cette membrane cède et présente des ectasies bleuâtres, dues à la coloration de la choroïde sous-jacente ; l'amincissement peut acquérir un degré tel, qu'il survient des perforations et une atrophie complète du globe. D'autres fois le tissu fibreux résiste encore, mais la rétine se décolle et l'œil se ramollit. C'est à l'ensemble de ces lésions anatomiques qu'on a donné le nom de *dégénérescence glaucomateuse.*

Tension du globe oculaire. — La tension intra-oculaire est constamment augmentée, mais d'une façon variable. Dans le glaucome chronique inflammatoire, l'excès de tension, bien que moins considérable que dans le glaucome aigu, où, pendant l'attaque, le globe de l'œil devient dur comme une bille de marbre, est encore manifeste. Pour apprécier la consistance du globe oculaire, on le touche légèrement avec la pulpe du doigt indicateur et du médius appuyés sur la paupière supérieure. Dans les cas douteux, on compare le degré de résistance qu'on éprouve avec celui que présente un œil normal ; si la maladie n'existe que d'un côté, on fait la comparaison avec le côté opposé.

Pour que les praticiens puissent s'entendre sur les degrés d'augmentation de la tension intra-oculaire, Bowman a proposé la notation pratique suivante, qui a été généralement adoptée :

T^n représentant la tension normale,
T_{n+1} ? représente une augmentation douteuse,
T_{n+1} augmentation faible, mais non douteuse,
T_{n+2} id. considérable,
T_{n+3} id. très-considérable,
T_{n-1} ? diminution douteuse,
T_{n-1} id. faible, mais non douteuse,
T_{n-2} id. considérable,
T_{n-3} id. très-considérable.

Signes ophthalmoscopiques. — Les lésions anatomiques que nous venons de décrire, survenant parfois rapidement, empêchent l'exploration du fond de l'œil; quelquefois, cependant, malgré le trouble des milieux trausparents, il est encore possible d'apercevoir le fond de l'œil, et l'ophthalmoscope révèle alors des *altérations vasculaires*, des *hémorrhagies*, et du côté de la papille l'*excavation caractéristique* qui sera décrite à propos du glaucome chronique simple.

Les *troubles fonctionnels* sont toujours très-accusés dans le glaucome chronique inflammatoire; ils dépendent à la fois de la gêne de la circulation rétinienne et du trouble des milieux transpa-

Subissant l'influence des variations de la tension intra-oculaire, l'acuïté visuelle diminue ou augmente selon que cette tension devient plus ou moins forte. Souvent ces perturbations se reproduisent d'une façon presque périodique et la vision est meilleure dans la journée que le matin au réveil, ou inversement.

Pendant les crises aiguës, qui durent parfois quelques heures, la cécité peut être complète, puis la vue se rétablit spontanément. Ces pertes momentanées de la vision sont tout à fait caractéristiques et ne se rencontrent guère que dans le glaucome ; elles sont dues à l'ischémie rétinienne résultant de la compression des vaisseaux de la papille.

Le *champ visuel est rétréci*, et beaucoup plus du *côté nasal* correspondant à la région externe de la rétine que du côté temporal. Ce rétrécissement particulier du champ visuel peut être apprécié alors même que, les milieux étant troubles, la vision se trouve réduite à une simple perception lumineuse quantitative : en pareil cas le malade sera placé dans une chambre obscure et, la flamme d'une bougie étant promenée dans toute l'étendue du champ visuel, on constatera qu'elle est inaperçue quand elle occupe la région nasale.

Diagnostic. — Le glaucome chronique simple pourrait être confondu avec la choroïdite séreuse. L'analogie entre ces deux affections est même quelquefois telle, qu'un certain nombre d'auteurs n'en donnent qu'une seule description. A l'époque de ses premiers travaux sur ce sujet, de Græfe considérait le glaucome comme une forme particulière de choroïdite. Mais l'observation clinique, les expériences de physiologie, l'anatomie pathologique, ont démontré depuis que le glaucome est une affection parfaitement distincte, méritant une place à part dans la nosologie oculaire.

Dans la choroïdite séreuse, le processus morbide intéresse tout d'abord la choroïde et provoque des désordres variés, au milieu desquels l'hypersécrétion des milieux n'occupe qu'un rang secondaire. Cette hypersécrétion ne présente alors rien de constant ni de régulier dans son apparition ; elle peut disparaître spontanément alors que les phénomènes inflammatoires persistent. Dans le glaucome, au contraire, l'élévation de la tension intra-oculaire constitue le phénomène morbide initial, prédominant, auquel les autres sont subordonnés ; ceux-ci doivent être considérés plutôt comme des troubles circulatoires et nutritifs résultant de l'excès de tension que comme les conséquences d'un processus inflammatoire proprement dit.

Dans le glaucome, quand la tension diminue, tous les autres ac-

cidents disparaissent d'eux-mêmes ; mais il est rare que cette diminution de tension s'effectue spontanément, presque toujours on est obligé de recourir à l'iridectomie. La choroïdite séreuse, au contraire, cède souvent sous l'influence d'un traitement général et local, et pour combattre les poussées glaucomateuses qui peuvent survenir de temps à autre, il suffit parfois de pratiquer quelques paracentèses.

Dans la choroïdite séreuse au début, la tension intra-oculaire est encore normale, la surface antérieure de la cornée a conservé sa transparence et sa limpidité, la pupille n'est pas plus dilatée que d'habitude, il existe fréquemment un léger pointillé sur la membrane de Descemet, l'humeur aqueuse est louche, floconneuse, et le trouble de la vision est en rapport avec les altérations des milieux transparents ; le champ visuel est intact. Comme on le voit, cette symptomatologie diffère notablement de celle qui appartient au glaucome chronique à cette période et il suffit de quelque attention pour éviter toute confusion. Mais il n'en est plus de même quand la choroïdite séreuse s'accompagne d'hypersécrétion des milieux et d'excès de tension. A ce moment la physionomie de cette affection change et c'est alors qu'elle peut en imposer pour un glaucome.

Les commémoratifs, le mode de début, la marche ultérieure de la maladie sont alors les seules données qui pourront élucider le diagnostic. Du reste, en pareille circonstance, ce diagnostic perd beaucoup de son importance, car l'indication est la même dans les deux cas : il faut atténuer la tension intra-oculaire. Dans le doute on pratiquera une simple paracentèse, sauf à recourir à une iridectomie si cette opération est insuffisante.

Marche, pronostic. — Le glaucome chronique a une marche fatalement progressive ; tantôt la maladie s'aggrave lentement et la vision baisse peu à peu, insensiblement ; tantôt elle évolue par crises, par poussées successives. Après chacune de ces attaques l'acuïté visuelle diminue et finit par disparaître ; abandonnée à elle-même, le résultat est toujours funeste : il survient une cécité absolue.

Alors même que la vision est déjà complétement éteinte, les douleurs persistent longtemps encore et le globe oculaire continue à se désorganiser. Le cristallin devient opaque ; il se forme une cataracte d'une couleur gris sale, caractéristique ; la cornée s'opacifie et prend l'aspect d'un verre dépoli ; les veines ciliaires, engorgées, tortueuses, rampent à la surface de la sclérotique devenue terne et grisâtre. Tantôt des saillies staphylomateuses se produisent dans la région équatoriale, et le globe oculaire reste dur et dou-

loureux au toucher ; tantôt la rétine se décolle, la consistance et le volume de l'œil diminuent, il s'aplatit et s'atrophie peu à peu.

GLAUCOME CHRONIQUE SIMPLE.

Dans le glaucome chronique simple, le globe oculaire ne présente extérieurement aucun signe d'inflammation. La cornée est parfaitement transparente, il n'existe pas trace d'injection périkératique, mais en faisant un examen attentif on constate quelquefois une *dilatation de la pupille* et il semble que la chambre antérieure soit *moins profonde*.

La *tension intra-oculaire*, moins élevée que dans les formes précédentes, présente des variations notables ; elle est en général au-dessus de la moyenne; dans quelques cas pourtant la différence

Fig. 57. Excavation glaucomateuse du nerf optique.

est si peu sensible qu'il faut comparer à l'œil opposé, ou avoir une grande habitude, pour pouvoir l'apprécier.

Le signe le plus important du glaucome chronique simple est fourni par l'examen ophthalmoscopique, qui révèle l'existence d'une *excavation pathognomonique* de la papille.

Dans la forme qui nous occupe, l'excavation de la papille est, en effet, tout à fait caractéristique (fig. 57). A l'image droite on constate

que le disque nerveux tout entier, y compris l'anneau sclérotical, se trouve refoulé en arrière du plan rétinien ; il en résulte une excavation abrupte, taillée à pic. Les vaisseaux centraux, arrivés sur les bords de la papille, s'enfoncent brusquement dans la cavité ; au moment de disparaître, ils forment un coude brusque pour se montrer plus loin au fond de l'excavation, où, étant situés sur un plan postérieur au plan rétinien, leur image paraît confuse. En outre, les troncs principaux, au lieu de se diriger verticalement en haut et en bas comme à l'état normal, sont rejetés de côté et occupent le bord interne de la papille. Les veines semblent un peu engorgées et légèrement tortueuses, les artères ont conservé leur calibre. Vu à un faible éclairage (miroir plan d'Helmholtz ou de Jager), le disque papillaire offre un reflet bleuâtre, chatoyant, tendineux fourni par la lumière réfléchie sur la lame criblée qui est mise à nu. Avec une adaptation convenable celle-ci se montre

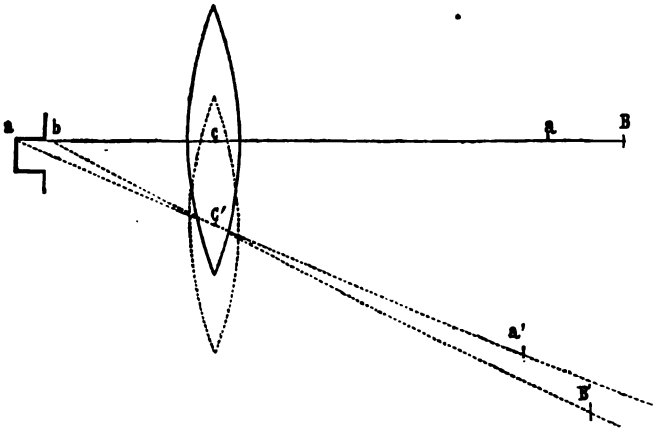

Fig. 58.

dans tous ses détails, et il est facile de distinguer les faisceaux nerveux qui la traversent.

L'examen à l'image renversée révèle également la présence d'une excavation. Si l'on imprime de légers déplacements à la lentille convexe placée devant l'œil observé, l'image de la papille ne se déplace pas d'une façon uniforme ; les vaisseaux qui occupent les bords semblent se déplacer et s'élever ou s'abaisser au-devant de ceux du centre, suivant le mouvement en haut et en bas imprimé à la lentille : c'est à ce phénomène qu'on a donné le nom de *déplacement élactique*. Il est très-facile de l'expliquer. Soit *b* (fig. 58) un

point du bord de l'excavation dont l'image se forme en B, soit *a* un point du fond de l'excavation dont l'image se forme en *a*; le rayon *ca* est beaucoup plus court que *c*B; or, quand nous abaissons la lentille, les deux points *a* et B se déplacent, comme s'ils décrivaient des circonférences du point *c*, comme centre, avec *ca'* et *c* B' pour rayons. L'espace parcouru par le point B' étant plus considérable que l'espace parcouru par le point *a'*, l'image de B se déplacera au-devant de celle de *a'*.

Vue à l'image renversée, la papille n'a plus cette teinte bleuâtre qu'elle présente à un faible éclairage; quoique plus blanche, et moins pourvue de vaisseaux que d'ordinaire, elle est moins pâle que dans l'atrophie proprement dite. Il n'est pas rare de la voir entourée par un cercle de tissu choroïdien atrophié, lésion qui doit être considérée comme le résultat de la pression intra-oculaire sur cette membrane.

En adaptant convenablement son accommodation de manière à voir nettement les vaisseaux centraux de la papille, on aperçoit dans certains cas des *pulsations dans l'artère centrale*, synchrones avec la systole ventriculaire. Ce phénomène important, décrit pour la première fois par de Græfe, prouve bien que la pression intra-oculaire est exagérée. A l'état normal, en effet, l'on distingue parfois un pouls veineux, dans les gros troncs qui se rendent au polus opticus, mais il n'existe jamais de pouls artériel; pour le faire apparaître, il faut augmenter artificiellement la pression intra-oculaire, en appuyant avec le doigt sur le globe de l'œil.

Troubles fonctionnels.— Les troubles fonctionnels ont été étudiés avec soin, et leur recherche attentive ne doit jamais être négligée, car au début de l'affection, alors que la papille n'a pas pris encore cette forme excavée qui devient plus tard si caractéristique, ils peuvent être d'un grand secours pour le diagnostic.

Parmi ces troubles fonctionnels, les uns sont nettement accusés par le malade et, par conséquent, échappent difficilement à l'attention du médecin; les autres, au contraire, tels que scotomes, rétrécissement concentrique du champ visuel, pourraient facilement être méconnus si on ne les recherchait pas avec soin. Parmi les premiers, nous citerons les *cercles colorés*, les *anneaux irisés* qui apparaissent autour des flammes et des objets brillants. Ces phénomènes tiennent à des troubles de réfraction occasionnés par les changements survenus dans la couche épithéliale de la cornée et dans les éléments anatomiques du cristallin.

On observe assez fréquemment la *parésie* de l'accommodation, et parfois même l'*hypermétropie*. La parésie de l'accommodation,

c'est-à-dire la diminution d'amplitude de l'accommodation, s'explique par la compression des nerfs ciliaires qui vont innerver le muscle du même nom.

Quant à l'apparition de l'hypermétropie, il est difficile d'en donner une raison satisfaisante. On a voulu invoquer l'action de la pression intra-oculaire sur le cristallin ; mais cette pression, qui se fait surtout sentir dans l'espace occupé par le corps vitré, déplace en avant la lentille, en diminuant la chambre antérieure. Or ce déplacement, avançant le centre optique au lieu de le reculer, aurait pour effet de rendre l'œil plutôt myope qu'hypermétrope. D'autres auteurs ont admis que l'excès de tension aplatissait le cristallin. Nous croyons, quant à nous, que, dans la plupart des cas, l'apparition de l'hypermétropie est due à ce que cette affection, latente jusque-là, devient alors manifeste. Tant que le muscle ciliaire fonctionne bien, et que le tissu cristallinien n'a pas perdu de son élasticité, le malade peut faire des efforts d'accommodation capables de neutraliser totalement ou en partie l'hypermétropie existante ; mais, dès qu'il survient une parésie de l'accommodation, l'hypermétropie, de latente, devient manifeste.

Quand on soupçonnera qu'on a affaire à un glaucome, on devra rechercher avec soin s'il n'existe pas de scotome et comment se comporte *le champ visuel*.

La vision centrale est souvent conservée à un haut degré ; mais, en procédant à l'exploration du champ visuel, on le trouvera, en général, *retréci surtout dans sa portion interne*. Si l'on réitère cette exploration à diverses époques, on verra que ce rétrécissement s'accomplit lentement, progressivement autour de la macula.

Pour expliquer la forme particulière de ce rétrécissement, Donders a donné la raison suivante : les fibres nerveuses occupant les couches les plus internes de la rétine sont précisément celles qui s'étendent jusqu'aux parties équatoriales de l'œil ; il est donc naturel que, les phénomènes de compression se faisant d'abord sentir sur ces fibres, ce soient les parties périphériques de la rétine qui cessent les premières de fonctionner.

D'autres ophthalmologistes, et nous sommes du nombre, expliquent le rétrécissement spécial du champ visuel dans le glaucome par les troubles circulatoires résultant de l'excès de tension ; troubles circulatoires qui se font sentir en premier lieu sur la région la moins vasculaire de la rétine, c'est-à-dire la région temporale.

Diagnostic. — Le glaucome chronique simple peut être confondu avec l'atrophie des nerfs optiques, et parfois une excavation

physiologique de la papille en impose au premier abord pour une excavation glaucomateuse.

Le glaucome chronique simple se distingue de l'atrophie du nerf optique par les caractères suivants :

Dans l'atrophie, la décoloration de la papille est plus accusée que dans le glaucome, les capillaires ont complétement disparu, les vaisseaux, artères et veines, ont souvent diminué de calibre, ils occupent leur situation normale et ne sont pas déjetés sur le bord interne de la papille. Existe-t-il une excavation, comme on l'observe quelquefois, à une période avancée, elle est *infundibuli-*

Fig. 59. Excavation atrophique du nerf optique.

forme (fig. 59), et non taillée à pic comme l'excavation glaucomateuse ; les vaisseaux s'enfoncent en pente douce et non brusquement, sans former un coude au niveau des bords.

Dans l'atrophie, tantôt le champ visuel présente des lacunes irrégulières comme dans l'atrophie tabétique, tantôt il est rétréci d'une manière uniforme autour de la macula, aussi bien du côté nasal que du côté temporal, comme dans l'atrophie essentielle.

L'état de la perception des couleurs nous fournit également d'utiles renseignements ; dans l'atrophie, même à une période rapprochée du début, la perversion des couleurs est déjà très-accusée, les malades cessent de distinguer le vert, puis le rouge, le

jaune, etc. Dans le glaucome, au contraire, tant que la vision centrale est conservée, la perception des couleurs reste intacte.

Certaines excavations *physiologiques* peuvent simuler au premier abord une excavation glaucomateuse, mais il est un signe qui permettra toujours d'éviter cette méprise. L'excavation physiologique n'occupe *jamais toute la surface de la papille* (fig. 60). L'anneau sclérotical est en place et il existe toujours entre cet anneau et l'excavation une zone circulaire de tissu nerveux qui n'est pas refoulée et qui se trouve sur le même plan que la rétine. Du reste, l'excavation physiologique n'est généralement accompagnée

Fig. 60. Excavation physiologique du nerf optique.

d'aucun trouble fonctionnel et les autres symptômes propres au glaucome y font également défaut.

Le *pronostic* du glaucome chronique simple est grave ; si l'affection est abandonnée à elle-même, elle aboutit fatalement à la cécité. L'iridectomie parvient habituellement à arrêter sa marche progressive, mais néanmoins les résultats que donne cette opération sont moins brillants que dans le glaucome aigu ou le glaucome inflammatoire.

GLAUCOME HÉMORRHAGIQUE.

Cette variété de glaucome se montre ordinairement chez les personnes âgées ; elle est caractérisée par la présence d'hémorrhagies rétiniennes qui précèdent ou accompagnent les accidents glaucomateux.

Bien que le symptôme fondamental des affections glaucomateuses, c'est-à-dire l'augmentation de la tension intra-oculaire, n'y fasse jamais défaut à une certaine période, elle diffère par bien des côtés des autres formes précédemment décrites.

Les apoplexies rétiniennes qui apparaissent dès le début, présentent les mêmes caractères que les hémorrhagies rétiniennes dues à toute autre cause. Visibles à l'ophthalmoscope sous la forme de taches rouge sombre à extrémité effilée en *flammèches*, les extravasations sanguines siégent le long des vaisseaux, qui sont masqués par elles. Les veines sont dilatées et tortueuses, les artères ont conservé leur calibre. La papille est rouge et injectée, mais sans être *excavée*.

Les *troubles fonctionnels* sont en rapport avec les altérations du fond de l'œil : le champ visuel n'offre plus le rétrécissement habituel caractéristique, mais il présente des lacunes (scotomes) dues à la présence des foyers hémorrhagiques. La région de la macula vient-elle à être intéressée, il peut en résulter dès le début la perte de la vision centrale.

Le *diagnostic* peut être extrêmement difficile à établir à l'origine, car les symptômes qui viennent d'être énumérés appartiennent à toutes les hémorrhagies rétiniennes, quelle qu'en soit la cause. Aussi, en présence d'apoplexies rétiniennes dont la pathogénie nous échappe, faut-il toujours songer à la possibilité d'un glaucome hémorrhagique.

Au bout d'un temps plus ou moins long, qui varie de quelques jours à plusieurs mois, surviennent d'autres symptômes qui ne laissent aucun doute sur la nature de la maladie. Ce sont des douleurs *ciliaires violentes*, et une *augmentation sensible de la tension intra-oculaire*.

Le glaucome hémorrhagique présente un caractère de *malignité* que n'ont pas les autres variétés. L'iridectomie ne réussit pas toujours à conjurer une marche fatale. Souvent, malgré l'excision de l'iris, des hémorrhagies abondantes se produisent dans le corps vitré, le globe oculaire se désorganise, les douleurs augmentent, deviennent intolérables et obligent de *recourir à l'énucléation*.

L'iridectomie, qui est encore le moyen thérapeutique le plus efficace contre cette redoutable affection, exige ici de grandes précautions. On fera en sorte que la détente de la tension oculaire s'effectue le plus lentement possible, sinon on s'exposerait à des hémorrhagies rétiniennes ou intra-oculaires qui aggraveraient momentanément la situation du malade, et mettraient un temps fort long à se résorber.

GLAUCOMES SECONDAIRES.

Il est un certain nombre d'affections oculaires où quelquefois des douleurs ciliaires apparaissent, la tension intra-oculaire s'élève, les troubles fonctionnels augmentent, et il survient ce qu'on appelle un *glaucome secondaire*. Le diagnostic de cette grave complication est souvent difficile à établir, car les symptômes qui lui sont propres peuvent être modifiés ou même masqués par ceux de l'affection primitive. Pourtant dans la majorité des cas l'excès de tension appréciable à la dureté du globe oculaire, le rétrécissement caractéristique du champ visuel, et la diminution considérable de la vision, hors de proportion avec les troubles des milieux transparents, éveilleront l'attention sur ce nouveau danger.

Les *staphylomes cicatriciels* de la cornée sont fréquemment suivis de pareils accidents. L'irritation des nerfs ciliaires produite par les tiraillements de l'iris enclavé dans la plaie, ou par le cristallin luxé dans la chambre antérieure, en est souvent le point de départ.

Dans la *kératite diffuse* on observe habituellement une diminution de la tension intra-oculaire; dans quatre cas pourtant de Græfe vit survenir des accidents glaucomateux qui cessèrent par l'*iridectomie :* deux de ces malades étaient arthritiques; un autre, atteint d'eczéma chronique, était en même temps hémorrhoïdaire.

Le *pannus granuleux* peut se compliquer d'accidents glaucomateux, dont l'origine reste souvent obscure ; sont-ils provoqués par l'irritation de la cornée elle-même, ou par l'iritis séreuse et les synéchies antérieures ou postérieures si fréquentes en pareil cas, c'est ce qu'il est parfois difficile de déterminer avec précision.

De Græfe a signalé une forme particulière de *kératite*, où les opacités apparaissent sous forme d'une *bande transversale* dirigée dans le sens du diamètre horizontal de la cornée.

Cette variété de kératite est fréquemment accompagnée d'un ensemble de symptômes manifestement liés à un excès de ten-

sion intraoculaire. Du reste, elle résiste à tous les traitements habituels et ne cède qu'à l'iridectomie.

Les *synéchies de l'iris antérieures ou postérieures* peuvent provoquer l'apparition d'accidents glaucomateux. On doit en chercher la cause dans l'irritation des nerfs ciliaires due aux tractions qu'ils subissent de la part de l'iris.

L'iritis, *l'irido-choroïdite séreuse*, s'accompagnent quelquefois d'hypersécrétion des milieux, d'où excès de tension et désordres consécutifs.

Il en est de même dans *la luxation du cristallin*, où celui-ci joue le rôle d'un corps étranger irritant par son contact la région ciliaire.

Dans les *cataractes traumatiques*, à la suite de la discission, dans les cataractes molles, on voit fréquemment éclater de violents symptômes inflammatoires ; en même temps le globe oculaire présente au toucher une dureté remarquable. Ici l'excès de tension purement mécanique est le fait de l'augmentation de volume du cristallin imbibé par l'humeur aqueuse. De là le conseil donné par de Græfe d'ouvrir largement la chambre antérieure pour évacuer les masses qu'elle renferme et faire disparaître ainsi les accidents glaucomateux.

La période glaucomateuse des *tumeurs intra-oculaires* s'explique de la même façon.

Enfin le glaucome secondaire a été signalé dans quelques autres affections oculaires, comme la *kératite vésiculeuse*, les *cataractes polaires*, la *rétinite pigmentaire*, le *décollement rétinien*, l'*atrophie du nerf optique*. Mais le plus souvent il s'agissait de faits isolés ; aussi, jusqu'à ce que des observations plus nombreuses aient démontré le contraire, il est plus rationnel de croire en pareil cas plutôt à une simple coïncidence qu'à une relation de cause à effet.

Le glaucome secondaire peut revêtir les mêmes formes, présenter les mêmes allures, suivre la même marche que le glaucome primitif ; il réclame aussi le même traitement, c'est-à-dire l'iridectomie à bref délai.

ÉTIOLOGIE ET NATURE DU GLAUCOME.

D'après la plupart des observateurs, le glaucome est une affection extrêmement rare dans la jeunesse ; on ne le rencontre guère qu'à partir de l'âge de trente ans, et c'est entre cinquante et soixante ans qu'il devient assez fréquent.

Le glaucome est parfois *héréditaire;* on l'a vu survenir aussi sur plusieurs membres d'une même famille. Bien que les yeux myopes y soient quelquefois exposés, il est parfaitement établi aujourd'hui que les yeux possédant une structure *hypermétropique* sont le plus souvent atteints. D'après quelques auteurs, les yeux dont l'iris et la choroïde possèdent une forte coloration pigmentaire brune foncée y seraient plus sujets que les autres.

On a noté l'apparition du glaucome chez des individus *goutteux*, *arthritiques*, déjà éprouvés par d'autres manifestations de ces différentes diathèses, telles qu'éruptions cutanées à formes diverses, migraines violentes et tenaces, lésions articulaires des phalanges, gravelle, etc. On le rencontre enfin souvent accompagnant certaines maladies nerveuses, en particulier les névralgies de la cinquième paire. Les nouvelles recherches signalées expliquent ici très-bien son apparition.

Cusco, chirurgien de la Salpêtrière en 1857, ayant fait des autopsies d'yeux atteints de glaucome, constata plusieurs fois un épaississement manifeste de la sclérotique, et appela l'attention des observateurs sur le rôle important que peut jouer par sa rétraction cette membrane résistante et rigide. Coccius attachait également une grande importance à la dégénérescence graisseuse de l'enveloppe scléroticale.

De Græfe, dans ses premiers examens, fut frappé de l'état du *système vasculaire* de l'œil, qui lui parut participer aux mêmes altérations que le système vasculaire général, et il chercha à établir que le glaucome était une maladie consécutive à la *dégénérescence athéromateuse* des parois artérielles.

Donders émit une autre opinion; il admit, pour expliquer l'hypersécrétion, une névrose des nerfs ciliaires, considérés par lui comme les nerfs sécréteurs de l'œil. Depuis, la question est entrée dans la voie expérimentale, et nous avons exposé p. 464 les résultats obtenus.

Un point sur lequel nous voulons appeler l'attention et sur lequel, suivant nous, on n'a pas assez insisté jusqu'ici, c'est l'influence importante qu'exerce sur la production du glaucome la *résistance plus ou moins grande de la sclérotique*. Il est certain, en effet, que malgré l'hypersécrétion des liquides contenus dans l'œil, la tension intra-oculaire n'augmente qu'à la condition expresse que l'enveloppe résistante de l'œil ne cède pas. Si celle-ci se distend, la pression intra-oculaire baisse aussitôt, et les phénomènes glaucomateux, qui ne sont en somme que des phénomènes de compression, diminuent ou disparaissent.

Ce rôle de la sclérotique, tout en étant secondaire, est donc fort important; il explique peut-être pourquoi le glaucome se montre si rarement avant l'âge adulte, bien que les causes d'irritation nerveuse soient certainement aussi fréquentes pendant la jeunesse qu'à un âge plus avancé.

Les affections *hydrophthalmiques*, au contraire, *staphylomes*, *myopie progressive*, sont beaucoup plus communes aux premiers âges de la vie. N'est-il pas à présumer que ces maladies ont une source commune, une même nature, et qu'elles ne se transforment en diverses variétés que parce que les conditions *mécaniques* du phénomène changent selon le degré de résistance du tissu sclérotical.

Des travaux récents viendraient singulièrement à l'appui de cette manière de voir.

Quaglino et de Wecker ont soutenu l'opinion que dans le glaucome ce n'est pas la section de l'iris qui produit la détente dans la pression, mais simplement l'incision scléroticale. La diminution de pression ne serait durable parce que le tissu cicatriciel qui se forme en ce point ne présente plus les conditions d'épaisseur et de solidité des autres parties : dès lors, les phénomènes endosmo-exosmotiques qui règlent les conditions d'équilibre et de tension des milieux de l'œil s'accompliraient plus facilement.

TRAITEMENT DU GLAUCOME.

Avant la belle découverte de de Græfe, le glaucome était considéré comme une affection incurable. C'est en 1856 que ce chirurgien éminent, ayant observé que l'iridectomie affaiblit la tension intra-oculaire, eut l'idée d'appliquer cette opération au glaucome. Les succès furent éclatants, et l'on sait depuis quels immenses services cette découverte rend chaque jour à l'humanité.

Devant l'efficacité d'un tel moyen, on comprend que tous ceux qui avaient été employés jusque-là aient été relégués au second plan. Nous insisterons peu sur les instillations d'atropine, les déplétions sanguines, les dérivatifs sur le tube intestinal, dont l'utilité est très-contestable ; à côté de l'iridectomie, nous ne jugeons dignes d'être conservées que la paracentèse de la chambre antérieure et la ponction du corps vitré. Ces deux procédés ont l'avantage d'être à la portée de tous les praticiens, et il est incontestable que dans une attaque de glaucome aigu, ou dans une poussée de

glaucome chronique, ils peuvent provoquer une détente momentanée de la tension intra-oculaire. Mais la diminution de tension obtenue ainsi, au lieu d'être permanente, n'est que passagère, et l'on se voit toujours forcé d'en venir à l'iridectomie.

Quant au traitement médical dirigé contre le glaucome, aucune observation concluante de guérison n'a été encore publiée ; il n'est pas douteux toutefois que, si l'on avait affaire à un malade goutteux ou arthritique, il serait opportun de combattre d'abord cette diathèse par un traitement approprié.

Le résultat de l'iridectomie dépend de la forme du glaucome et de sa durée. Les plus brillants succès sont ceux qu'on obtient dans le glaucome aigu, quand l'opération est pratiquée à une *époque aussi rapprochée que possible du début de la maladie.* En pareil cas, non-seulement l'excision de l'iris restitue la vision, mais elle prévient les retours offensifs et la guérison est le plus souvent définitive. Dans cette forme de glaucome, l'intervention doit être prompte, quelques jours suffisant pour anéantir complétement la vision ; bien des malades se décident trop tard, et perdent la vue par leur indifférence à se faire soigner.

Dans le glaucome chronique inflammatoire, l'iridectomie donne de bons résultats, lorsqu'il reste encore un peu de vision; mais, quand toute perception lumineuse quantitative a disparu depuis un certain temps, un mois environ, la cécité est irrémédiable.

Dans le glaucome chronique simple, l'iridectomie arrête la marche progressive du processus, elle empêche la vision de diminuer, mais sans restituer ce qui a été perdu. Il importe de bien se pénétrer de ce fait et d'en prévenir le malade.

Le plus souvent, en effet, ceux-ci, bien qu'ayant un glaucome confirmé, avec rétrécissement marqué du champ visuel, repoussent les conseils du chirurgien tant qu'ils possèdent une bonne vision centrale. Il faut qu'ils soient bien avertis que s'ils attendent pour se faire opérer d'être dans l'impossibilité de lire et de travailler, ils resteront désormais dans cet état.

Dans le glaucome hémorrhagique, il n'est plus permis de compter d'une façon certaine sur l'iridectomie, qui tantôt semble modifier d'une façon favorable la marche de la maladie, tantôt reste sans effet et ne peut empêcher une terminaison funeste.

Enfin dans certains cas l'iridectomie est impuissante à enrayer la marche progressive du glaucome, qui mérite alors à juste titre le nom de *malin*. C'est dans les glaucomes chroniques simples, et aussi, mais plus rarement, dans les glaucomes chroniques

inflammatoires, que quelquefois, malgré l'excision de l'iris, la tension intra-oculaire reste élevée, le globe dur au toucher, et la vision continue à baisser et finit par disparaître.

L'expérience clinique a démontré qu'en pareil cas, lorsqu'une première iridectomie a été pratiquée d'une façon irréprochable et conformément aux préceptes indiqués, une nouvelle excision de l'iris au point diamétralement opposé n'a pas plus d'influence que la première.

Dans cette forme maligne, alors que l'iridectomie est pratiquée sans succès, on peut encore essayer les dérivatifs sur le tube intestinal, et surtout le sulfate de quinine à la dose de 50 centigrammes à 1 gramme donné pendant longtemps, à condition toutefois qu'il soit bien supporté. Mais ces moyens ne sont le plus souvent que palliatifs et n'empêchent pas la cécité de survenir.

Dans quelques cas on a vu, à la suite de l'iridectomie, une attaque de glaucome aigu survenir du côté opposé deux ou trois jours après l'opération. Quelques chirurgiens ont voulu trouver là une relation de cause à effet. Pour eux l'opération pratiquée sur un œil aurait été la cause déterminante du glaucome survenu sur l'autre.

Cette influence n'est rien moins que démontrée, et si l'on songe que ces cas sont rares, que par contre le glaucome attaque fréquemment les deux yeux simultanément ou successivement, il est tout aussi rationnel d'admettre en pareille circonstance une simple coïncidence.

A une période avancée de la maladie, alors qu'il n'est plus possible de compter sur l'iridectomie, et que cette opération elle-même est irréalisable en raison de l'atrophie de l'iris, on pourra faire cesser des douleurs fort pénibles en pratiquant la *sclérotomie*.

Enfin, si malgré tout l'œil restait douloureux, présentait tous les désordres de la dégénérescence glaucomateuse et semblait exercer, comme on l'observe quelquefois, une influence fâcheuse sur celui du côté opposé, il faudrait se décider à en pratiquer l'*énucléation*.

ACTION DE L'IRIDECTOMIE.

Plusieurs théories ont été mises en avant pour expliquer l'action remarquable de l'iridectomie sur la tension intra-oculaire. De Græfe admettait que l'excision d'une portion de l'iris, en amoin-

drissant d'autant l'étendue de la surface de sécrétion de l'humeur aqueuse, était la véritable cause de la diminution de tension. On peut objecter à cette théorie que, dans la période avancée du glaucome, bien que l'iris soit atrophié et réduit à une mince bandelette, la tension reste néanmoins toujours très-élevée.

Donders, considérant le glaucome comme une névrose réflexe du trijumeau, serait porté à croire que c'est l'excision des filets nerveux de l'iris qui supprime le point de départ de l'irritation.

Pour Bowman, l'ablation d'une portion périphérique de l'iris aurait pour résultat de mettre à nu la zonule et de permettre ainsi une communication, une transsudation plus facile entre le corps vitré et l'humeur aqueuse qui s'écoule constamment au dehors. Cette hypothèse ne manque pas d'originalité, mais elle est contredite par ce fait, que le glaucome a été observé chez des malades opérés de cataracte, où la zonule était pourtant à découvert dans une grande étendue.

On sait que l'iridectomie dans le glaucome est fréquemment suivie de la formation de cicatrices scléroticales, minces, cystoïdes, qui semblent comme soulevées par l'humeur aqueuse ; Quaglino et de Wecker attribuent les résultats avantageux de l'opération précisément à ce mode spécial de cicatrisation.

La résistance de la sclérotique serait affaiblie au niveau de la section et il s'établirait là une cicatrice *à filtration*, qui permettrait à l'humeur aqueuse un écoulement plus facile.

Enfin, plus récemment, Exner, examinant au microscope les bords de section de l'iris sur des yeux ayant subi l'iridectomie, a reconnu qu'il existait en ces points une disposition vasculaire spéciale. Le réseau capillaire a disparu et les artérioles communiquent directement avec les veinules. Il en résulte que la circulation s'effectue avec une plus grande facilité, ce qui influe d'une façon favorable sur la tension intra-oculaire.

Quoi qu'il en soit, aucune de ces hypothèses n'a été encore définitivement confirmée. Peut-être, au lieu d'admettre une seule cause à l'exclusion des autres, serait-il plus rationnel d'en invoquer plusieurs concourant toutes au résultat final, c'est-à-dire à la diminution de tension.

OPHTHALMOMALACIE.

Sous le nom d'*ophthalmomalacie* ou de *phthisie essentielle du bulbe*, on désigne une affection caractérisée par un affaiblissement considérable de la tension intra-oculaire, accompagnée d'une diminution de volume du globe, survenant *indépendamment de tout état inflammatoire* de l'œil.

Il faut donc éviter de confondre l'atrophie essentielle de l'œil avec l'ophthalmomalacie passagère, qui n'est qu'un épiphénomène ou une complication d'autres états pathologiques de cet organe.

On doit la distinguer également de l'atrophie proprement dite, succédant aux altérations graves des membranes profondes, à l'irido-choroïdite, aux lésions traumatiques.

Enfin, inutile de dire qu'elle n'a rien de commun avec l'arrêt de développement du globe oculaire désigné sous le nom de *microphthalmie*.

L'ophthalmomalacie essentielle peut revêtir deux formes différentes. Elle est *intermittente* ou *continue*.

Dans la forme intermittente, le ramollissement du globe survient par crises successives, qui durent quelques heures ou même plusieurs jours, puis l'œil reprend sa consistance primitive.

Dans la forme continue, l'affaiblissement de la tension, la diminution de volume du globe persistent pendant longtemps, et la maladie se termine par la guérison ou bien l'affaissement reste définitif.

En dehors de la diminution de volume et de consistance du globe oculaire, très-appréciable à l'œil et au toucher, les autres symptômes de l'ophthalmomalacie consistent dans un larmoiement très-accusé, une vive sensibilité à la lumière, une sensation de pesanteur dans l'œil, accompagnée de douleurs névralgiques plus ou moins violentes. Quand la diminution de tension atteint un haut degré, le globe oculaire semble aplati au niveau des muscles droits. La cornée est comme plissée, ratatinée, et l'acuïté visuelle a, par suite, sensiblement baissé.

De Græfe (1) a rapporté l'histoire d'un jeune homme de dix-huit ans qui, à la suite d'une lésion traumatique datant de dix ans, avait conservé une vive sensibilité de l'œil atteint. De temps en temps, cet œil était le siége de crises douloureuses pendant les-

(1) *Archiv für Ophthalmologie*, t. XII, 2e part., p. 256.

quelles il devenait larmoyant, en même temps qu'il diminuait de volume.

De Græfe, ayant pu examiner ce malade à ce moment, trouva la tension intra-oculaire excessivement faible, — T_3. La cornée, dans sa profondeur, présentait de fines stries opaques qui semblaient dues à un plissement de la membrane de Descemet. La chambre antérieure, l'iris et les milieux de l'œil n'offraient rien d'anormal. La vision, réduite à 1/8, sans doute par suite des altérations de la cornée, remontait à 1/5 avec les lunettes sténopéiques. La sensibilité de la cornée et du globe oculaire n'était pas exagérée, mais la pression sur les points d'émergence des nerfs sus et sous-orbitaire était très-douloureuse. Des douleurs spontanées ayant un caractère névralgique s'irradiaient dans le front, les tempes, etc.

Cette crise commença à décroître pendant la nuit, et déjà, le jour suivant, la cornée était redevenue parfaitement transparente, la consistance de l'œil était presque normale, les douleurs avaient disparu. Quatre jours après, nouvelle attaque présentant les mêmes caractères que la précédente.

Sous l'influence des injections sous-cutanées de morphine à la tempe, des instillations d'une solution de morphine de 6 centigrammes pour 8 grammes et du sulfate de quinine à l'intérieur, les crises s'espacèrent en diminuant d'intensité et il survint une amélioration notable.

Landesberg (1) a publié un cas d'ophthalmomalacie intermittente chez une jeune fille de vingt-trois ans dont l'œil droit présentait un leucome adhérent très-circonscrit consécutif à une perforation de la cornée.

Les symptômes étaient à peu près les mêmes que dans le cas précédent, sauf que le globe oculaire était très-sensible à la pression et que la cornée semblait avoir perdu sa transparence. Après plusieurs crises successives, l'iridectomie fut pratiquée dans le but de libérer le sphincter de l'iris et la malade guérit complétement.

Dans une autre observation rapportée par Swanzy, les symptômes étaient analogues, si ce n'est que la cornée avait conservé une transparence parfaite et qu'il existait une hémorrhagie spontanée dans la chambre antérieure.

Les cas d'ophthalmomalacie continue typique sont moins nets, et bien des observations doivent être mises de côté parce qu'il ne

(1) *Archiv für Ophthalmologie*, t. XVII, Ire partie, p. 212.

s'agissait, en pareil cas, que d'un symptôme dépendant de lésions oculaires appréciables.

Pourtant Schmidt a rapporté deux exemples très-démonstratifs d'ophthalmomalacie simple, continue; les symptômes qui appartiennent à cette variété sont à peu près les mêmes que dans la forme intermittente, mais leur durée est beaucoup plus longue : dans les deux cas observés par Schmidt, la malade resta près d'un an et demi en observation, sans que la maladie parût se modifier. On doit rapprocher de l'ophthalmomalacie un état pathologique sur lequel Horner a appelé l'attention et où l'on observe un ensemble de symptômes tels qu'un léger ptosis, le myosis, et la diminution de la tension intra-oculaire, qui font penser à une paralysie du grand sympathique.

FIN DU PREMIER VOLUME.

TABLE DES MATIÈRES

CONTENUES DANS LE PREMIER VOLUME.

MALADIES DE L'ORBITE.

	Pages.
Lésions traumatiques	1
Phlegmon	3
Périostite	5
Carie	5
Nécrose	5
Œdème avec exophthalmie	7
Emphysème	10
Considérations générales sur les tumeurs de l'orbite	11
Lipomes	16
Fibromes	16
Kystes	18
Exostoses	18
Mélano-sarcomes	20
Carcinomes	20
Tumeurs vasculaires	20
Anévrysmes artérioso-veineux	22
Anévrysmes cirsoïdes	22
Anévrysmes vrais	25
Tumeurs veineuses ou variqueuses	26
Tumeurs érectiles	28
Traitement des tumeurs vasculaires	28

MALADIES DE L'APPAREIL LACRYMAL.

Considérations sur l'anatomie et la physiologie de l'appareil lacrymal	30
Maladies de la glande lacrymale	30
Inflammations (dacryadénite)	33
Hypertrophie	35
Tumeurs	35
Kystes	37
Dacryops	37

Pages.
Fistules..... 38
Rétrécissement du canal nasal..... 38
Tumeurs et fistules lacrymales..... 44
Traitement..... 47

MALADIES DES PAUPIÈRES.

Blépharite ciliaire..... 55
Blépharite simple..... 57
Blépharite ulcéreuse..... 58
Orgelet..... 60
Chalazion..... 60
Erysipèle..... 62
Phlegmon..... 62
Zona ophthalmique..... 64
Tumeurs..... 70
Chromhydrose..... 73
Lésions syphilitiques..... 74
Lésions traumatiques..... 75
Blépharospasme..... 77
Ptosis..... 82
Opérations qui se pratiquent sur les paupières..... 84
Trichiasis..... 86
Distichiasis..... 86
Entropion..... 89
Ectropion..... 92
Procédé de Warton Jones..... 94
Procédé d'Alph. Guérin..... 96
Procédé de Richet..... 97
Tarsorraphie..... 98
Symblépharon..... 99
Ankyloblépharon..... 99
Blépharophimosis..... 99
Blépharoplastie..... 103
Coloboma..... 110
Epicanthus..... 110

MALADIES DE LA CONJONCTIVE.

Classification des conjonctivites..... 112
Conjonctivite phlycténulaire..... 113
Conjonctivite catarrhale..... 114

Pages.
Conjonctive purulente..... 119
Conjonctivite blennorrhagique..... 129
Conjonctivite purulente des nouveau-nés..... 129
Conjonctivite granuleuse..... 131
Conjonctivite granuleuse aiguë..... 132
Conjonctivite granuleuse chronique (Trachome)..... 136
Ophthalmie militaire, contagieuse, d'Egypte..... 142
Conjonctivite folliculaire..... 144
Conjonctivite diphthéritique..... 148
Nature des lésions dans les conjonctivites graves..... 154
Dégénérescence amyloïde de la conjonctive..... 156
Xérosis..... 158
Ptérygion..... 160
Tumeurs de la conjonctive..... 163
Pinguécula..... 163
Lipômes..... 163
Polypes..... 164
Kystes..... 154
Cysticerque..... 166
Sarcome..... 166
Epithélioma..... 167
Carcinome..... 167
Encanthis..... 168
Corps étrangers..... 169
Lésions traumatiques..... 169
Lésions syphilitiques..... 169

MALADIES DE LA CORNÉE.

Histologie normale et pathologique de la cornée..... 171
Histologie normale..... 172
Histologie pathologique..... 177
Examen de la cornée à l'éclairage oblique..... 180
Des kératites en général..... 181
Kératite phlycténulaire..... 184
Kératite vésiculeuse..... 187
Kératite bulleuse..... 187
Kératite interstitielle..... 188
Kératite interstitielle, superficielle..... 188
Kératite interstitielle, circonscrite..... 188
Kératite parenchymateuse..... 189
Kérarite parenchymateuse, profonde..... 189
Kératite parenchymateuse diffuse..... 189
Kératite vasculaire (pannus)..... 193
Kératite ulcéreuse..... 196

Pages.
Ulcères transparents, superficiels..... 196
Ulcères transparents, profonds..... 197
Ulcère serpigineux..... 205
Kératite à hypopyon..... 205
Kératite suppurative..... 210
Abcès de la cornée..... 210
Infiltration purulente, diffuse..... 213
Kératite neuro-paralytique..... 214
Opacités de la cornée..... 218
Leucomes..... 218
Traitement..... 220
Synéchies antérieures..... 225
Staphylomes..... 228
Staphylome opaque..... 228
Staphylome pellucide..... 232
Lésions traumatiques..... 239
Corps étrangers..... 240
Brûlures..... 241
Tumeurs..... 243
Paracentèse de la chambre antérieure..... 243
Indications..... 243
Manuel opératoire..... 247
Trépanation de la cornée..... 251

MALADIES DE LA SCLÉROTIQUE.

Scléritis..... 258
Episcléritis..... 258
Scléro-choroïdite antérieure..... 260
Staphylomes de la sclérotique..... 263
Hydrophthalmie..... 264
Tumeurs de la sclérotique..... 271
Lésions traumatiques..... 272
Contusions..... 272
Blessures..... 275
Sclérotomie..... 278
Circulation de l'iris et de la choroïde..... 280

MALADIES DE LA CHOROIDE.

Anatomie..... 280
Physiologie..... 283
Espaces lymphatiques de Schwalbe..... 287
Sécrétion et écoulement de l'humeur aqueuse..... 290

Pages.
Iritis 293
Iritis simple, idiopathique 294
Iritis séreuse 298
Iritis plastique, parenchymateuse 299
Iritis syphilitique 300
Iritis chronique 302
Irido-cyclite 302
Irido-choroïdite 302
Iritis chronique à rechutes provoquées par des synéchies 303
Irido-choroïdite consécutive au décollement rétinien 309
Irido-choroïdite d'origine diathésique 311
Irido-choroïdite traumatique 316
Ophthalmie sympathique 317
Irido-cyclite sympathique 317
Névrite sympathique 318
Choroï-rétinite sympathique 318
Amblyopie sympathique 321
Forme tardive de l'ophthalmie sympathique 322
Etiologie 323
Pronostic 323
Traitement 323
Cyclite 328
Choroïdites 329
Choroïdite séreuse 329
Choroïdite plastique exsudative 332
Choroïdite purulente 334
Panophthalmitis 334
Lésions traumatiques 336
Tumeurs de l'iris 338
Sarcomes de la choroïde 339
Première période 340
Deuxième période 343
Troisième période 346
Quatrième période 346
Productions verruqueuses de la choroïde 347
Productions calcaires 347
Productions osseuses 347
Anomalies congénitales 348
Absence de l'iris (iridérémie) 348
Coloboma 348
Polycorie 348
Corectopie 348
Iridodonésis (iris tremulans) 350
Persistance de la membrane pupillaire 350
De l'iridectomie 351
Iridectomie optique 351

Pages.
Iridectomie antiphlogistique..... 354
Iridectomie dans le glaucome..... 355
Manuel opératoire de l'iridectomie..... 355
Iridorrhexis..... 362
Corélysis..... 363
Iridodésis..... 363
Iridotomie..... 364

MALADIES DU CRISTALLIN.

Histologie normale et pathologique de l'appareil cristallinien..... 370
Zonule..... 370
Cristalloïde..... 372
Cristallin..... 374
Etiologie de la cataracte..... 377
Symptômes et diagnostic de la cataracte..... 387
Cataracte sénile..... 389
Cataracte noire pigmentaire..... 394
Cataractes molles, cataraotes régressives..... 395
Cataracte diabétique..... 396
Cataracte liquide..... 396
Cataracte siliqueuse..... 397
Cataracte burséolée..... 398
Cataracte d'origine choroïdienne..... 399
Cataracte nucléaire..... 401
Cataracte capsulaire, capsulo-lenticulaire..... 402
Cataracte ponctuée..... 404
Cataractes adhérentes..... 404
Cataractes secondaires..... 405
Cataractes traumatiques..... 406
Cataractes congénitales..... 411
Cataracte congénitale zonulaire..... 412
Cataracte congénitale polaire, pyramidale..... 415
Cataracte congénitale molle complète..... 417
Considérations générales sur l'opération de la cataracte..... 419
Abaissement, réclinaison, broiement..... 420
Accidents immédiats..... 422
Accidents consécutifs..... 423
Discission, dilacération..... 425
Discission avec deux aiguilles..... 426
Extraction à lambeau..... 427
Accidents immédiats et consécutifs..... 430
Extraction à lambeau combinée..... 432
Extraction linéaire simple..... 432

Pages.
Manuel opératoire..... 433
Accidents ou complications..... 435
Extraction linéaire avec iridectomie (procédé de de Græfe)..... 435
Accidents immédiats..... 439
Modifications du procédé de de Græfe..... 443
Extraction du cristallin dans sa capsule..... 446
Choix du procédé pour l'opération de la cataracte sénile ordinaire.... 447
Soins à donner après l'opération..... 448
Accidents consécutifs..... 451
Luxations du cristallin..... 454
Luxations congénitales..... 454
Luxations spontanées..... 456
Luxations traumatiques..... 459

DU GLAUCOME.

De la tension intra-oculaire..... 463
Du glaucome avant et après la découverte de l'ophthalmoscope..... 467
Glaucome aigu..... 469
Glaucome chronique..... 472
Glaucome chronique inflammatoire..... 472
Glaucome chronique simple..... 477
Glaucome hémorrhagique..... 483
Glaucomes secondaires..... 484
Etiologie et nature du glaucome..... 485
Traitement du glaucome..... 487
Action de l'iridectomie..... 490
Ophthalmomalacie..... 491

FIN DE LA TABLE.

ERRATA.

Page 22, *au lieu de* : anévrysmes ARTÉRIOSO-VEINEUX CIRSOÏDES, *lire* : ANÉVRYSMES ARTÉRIOSO-VEINEUX, CIRSOÏDES.

Page 189, ligne 19, *au lieu de* : nous avons vu dans CENT cas, *lire* : nous avons vu dans CERTAINS cas.

Paris. — Typographie A. HENNUYER, rue d'Arcet, 7.

N

LANE MEDICAL LIBRARY

To avoid fine, this book should be returned on or before the date last stamped below.

Q46 Abadie, C. 10004
A11 Traité des maladies
t.1 des yeux.
1876

NAME	DATE DUE